D. MIȘCALENCU FLORICA MAILAT-MIȘCALENCU

ANATOMIA COMPARATĂ A VERTEBRATELOR

Editura didactică și pedagogică București, 1978

MINISTERUL EDUCAȚIEI ȘI ÎNVĂȚĂMÎNTULUI

D. MIȘCALENCU
Conf. univ. dr. docent

FLORICA MAILAT-MIȘCALENCU
Lector univ. dr.

UNIVERSITATEA BUCUREȘTI

ANATOMIA COMPARATĂ A VERTEBRATELOR

EDITURA DIDACTICĂ ȘI PEDAGOGICĂ
BUCUREȘTI

Scanned with OKEN Scanner

PREFAȚĂ

Anatomia comparată este o disciplină de sinteză, studiul ei relevînd — prin metoda comparației — evoluția planului unitar de structură și de organizare a vertebratelor; cunoașterea detaliată a modului cum au evoluat sistemele de organe în întreaga serie a vertebratelor reprezintă tot atîtea trepte în ilustrarea procesului evoluției. Prin permanenta comparație a sistemelor de organe, manualul oferă posibilitatea înțelegerii evoluției pe baza argumentelor concrete ce ilustrează dezvoltarea de la simplu la complex, de la inferior la superior, ceea ce contribuie la formarea concepției materialiste, evoluționiste asupra lumii vii. Mai mult, manualul expune transformările de organe în seria vertebratelor, direct corelat cu mediul de viață (aspectul adaptativ), și îndeosebi transformările suferite de vertebrate în decursul cuceririi uscatului și aerului.

Manualul insistă pe prezentarea șirurilor de organe în scopul sublinierii salturilor în evoluția lor și a modificărilor lor adaptative. În această intenție, pentru fiecare sistem este prezentat inițial planul fundamental de organizare.

Față de manualele similare existente în țară, prezentul manual tratează sub aspect structural sistemul nervos, sistem ce relevă unitatea de structură a encefalului (nuclei, tractusuri), ca și evoluția acestuia, culminînd cu creierul uman. De asemenea, pentru prima oară într-un manual de anatomie comparată, se apelează pe lîngă datele de anatomie, histologie, paleontologie, la datele de ultrastructură. În acest sens, foarte semnificative sînt capitolele care privesc tegumentul vertebratelor, organele de simț, tubul digestiv etc. Datele de microscopie electronică argumentează indubitabil unitatea ultrastructurală a tuturor sistemelor de organe în întreaga serie a vertebratelor, date care confirmă sau infirmă pe acelea furnizate de microscopia fotonică.

Manualul se adresează în primul rînd studenților biologi, dar poate fi util pentru profesorii de biologie de toate gradele, pentru cercetători, pentru toți cei interesați în cunoașterea organizării și evoluției vertebratelor. Această utilitate este cu atît mai importantă, cu cît astăzi toate disciplinele biologice se predau integrat, adoptîndu-se metoda comparației tuturor sistemelor de organe. Anatomia comparată devine astfel utilă pentru formarea concepției de predare integrată a științelor biologice.

AUTORII

Scanned with OKEN Scanner

CUPRINS

PREFAȚĂ 3

Capitolul 1. SISTEMUL TEGUMENTAR 9

1.1. Tegumentul la Ciclostomi 10
1.2. Tegumentul la Pești 11
1.3. Tegumentul la Amfibieni 15
1.4. Tegumentul la Reptile 20
1.5. Tegumentul la Păsări 23
1.6. Tegumentul la Mamifere 26
1.6.1. Fanerele 30
1.6.2. Glandele tegumentare 38

Capitolul 2. SISTEMUL OSOS 46

2.1. Scheletul axial 46
2.1.1. Structura și evoluția coloanei vertebrale 46
2.1.2. Coloana vertebrală 49
2.1.3. Sternul 57
2.1.4. Coastele 60
2.1.5. Scheletul cefalic 61
2.1.6. Craniul în seria vertebratelor 64
2.2. Scheletul apendicular 67
2.2.1. Scheletul centurilor 69
2.2.1.1. Centura anterioară (scapulară) 69
2.2.1.2. Centura posterioară (pelviană) 72
2.2.2. Scheletul distal al membrelor 74
2.2.2.1. Scheletul distal (liber) al înotătoarelor perechi . . 74
2.2.2.2. Scheletul distal (liber) al membrelor Tetrapodelor *(Chiridium)* 75

Capitolul 3. SISTEMUL MUSCULAR 78

3.1. Musculatura parietală 80
3.2. Musculatura apendiculară 84
3.3. Musculatura viscerală (branhiomerică) 85
3.3.1. Musculatura arcului mandibular 85
3.3.2. Musculatura arcului hioidian 89
3.3.3. Musculatura arcurilor branhiale 91
3.4. Musculatura cutanee 93
3.5. Musculatura oculară 93

Scanned with OKEN Scanner

Capitolul 4 SISTEMUL NERVOS 95

4.1. Planul fundamental de organizare a sistemului nervos central 100
4.2. Dezvoltarea sistemului nervos cerebro-spinal 102
4.3. Sistemul nervos la Ciclostomi 104
4.4. Sistemul nervos la Pești 108
4.4.1. Sistemul nervos la Selacieni 108
4.4.2. Sistemul nervos la Teleosteeni 111
4.5. Sistemul nervos la Amfibieni 115
4.6. Sistemul nervos la Reptile 119
4.7. Sistemul nervos la Păsări 123
4.8. Sistemul nervos la Mamifere 127
4.9. Sistemul nervos la Om 133
4.9.1. Telencefalul 133
4.9.2. Diencefalul 145
4.9.3. Mezencefalul 153
4.9.4. Metencefalul 156
4.9.5. Bulbul rahidian 162
4.9.6. Măduva spinării 166
4.10. Nervii cranieni (cerebrali) 168
4.10.1. Nervii telencefalici 168
4.10.1.1. Nervul olfactiv 169
4.10.1.2. Nervul terminal 169
4.10.1.3. Nerrvul optic 169
4.10.2. Nervii branhiali 170
4.10.2.1. Nervul trigemen 171
4.10.2.2. Nervul facial 174
4.10.2.3. Nervul glosofaringian 177
4.10.2.4. Nervul vag sau pneumogastric 177
4.10.2.5. Nervul spinal sau accesoriu Willis 179
4.10.3. Nervii sensibilității somatice speciale 180
4.10.3.1. Nervul vestibulo-cohlear (stato-acustic, acustico-vestibular) 180
4.10.3.2. Nervii laterali 182
4.10.4. Nervii motricității somatice voluntare 182
4.10.4.1. Nervii globului ocular 182
4.10.4.2. Nervul hipoglos 183
4.11. Sistemul nervos vegetativ 183
4.11.1. Sistemul nervos vegetativ ortosimpatic 184
4.11.2. Sistemul nervos vegetativ parasimpatic 187

Capitolul 5. ORGANELE DE SIMȚ-RECEPTORII 188

5.1. Receptorii cutanați 188
5.2. Organele liniei laterale 194
5.3. Organul olfactiv — receptorii olfactivi 196
5.3.1. Receptorii olfactivi la Ciclostomi 198
5.3.2. Receptorii olfactivi la Pești 200
5.3.3. Receptorii olfactivi la Amfibieni 201
5.3.4. Receptorii olfactivi la Reptile 202

Scanned with OKEN Scanner

5.3.5. Receptorii olfactivi la Păsări 204
5.3.6. Receptorii olfactivi la Mamifere 205
5.4. Organul gustativ — receptorii gustativi 207
5.5. Organul vizual — receptorii vizuali 211
5.5.1. Organul vizual la Ciclostomii 215
5.5.2. Organul vizual la Pești 215
5.5.3. Organul vizual la Amfibieni 219
5.5.4. Organul vizual la Reptile 221
5.5.5. Organul vizual la Păsări 223
5.5.6. Organul vizual la Mamifere 227
5.6. Organul stato-acustic la vertebrate — receptorii stato-acustici 233
5.6.1. Organul stato-acustic la Ciclostomi 237
5.6.2. Organul stato-acustic la Pești 238
5.6.3. Organul stato-acustic la Amfibieni 239
5.6.4. Organul stato-acustic la Reptile 241
5.6.5. Organul stato-acustic la Păsări 242
5.6.6. Organul stato-acustic la Mamifere 243

Capitolul 6. SISTEMUL DIGESTIV 249

6.1. Sistemul digestiv la Ciclostomi 251
6.2. Sistemul digestiv la Pești 252
6.3. Sistemul digestiv la Amfibieni 255
6.4. Sistemul digestiv la Reptile 258
6.5. Sistemul digestiv la Păsări 263
6.6. Sistemul digestiv la Mamifere 266

Capitolul 7. SISTEMUL RESPIRATOR 282

7.1. Sistemul respirator branhial 283
7.1.1. Branhia internă 283
7.1.2. Branhia externă 290
7.1.3. Vezica gazoasă 291
7.2. Sistemul respirator pulmonar 293
7.2.1. Căile respiratorii 294
7.2.2. Plămînii 297

Capitolul 8. SISTEMUL CIRCULATOR 303

8.1. Sîngele 303
8.2. Vasele sanguine 306
8.3. Inima în seria vertebratelor 308
8.3.1. Inima la Ciclostomi 308
8.3.2. Inima la Pești 309
8.3.3. Inima la Amfibieni 310
8.3.4. Inima la Reptile 311
8.3.5. Inima la Păsări 313
8.3.6. Inima la Mamifere 313
8.4. Sistemul arterial la vertebrate 314
8.5. Sistemul venos la vertebrate 317

Scanned with OKEN Scanner

Capitolul 9. SISTEMUL EXCRETOR 321

9.1. Sistemul excretor la Ciclostomi 324
9.2. Sistemul excretor la Pești 326
9.3. Sistemul excretor la Amfibieni 329
9.4. Sistemul excretor la Reptile 331
9.5. Sistemul excretor la Păsări 332
9.6. Sistemul excretor la Mamifere 333

Capitolul 10. SISTEMUL GENITAL 339

10.1. Sistemul genital la Ciclostomi 340
10.2. Sistemul genital la Pești 340
10.3. Sistemul genital la Amfibieni 343
10.4. Sistemul genital la Reptile 346
10.5. Sistemul genital la Păsări 348
10.6. Sistemul genital la Mamifere 349

Capitolul 11. SISTEMUL ENDOCRIN 360

11.1. Hipofiza 360
11.2. Epifiza 366
11.3. Tiroida 369
11.4. Paratiroidele 372
11.5. Timusul 373
11.6. Suprarenalele 375
11.7. Pancreasul endocrin 379

BIBLIOGRAFIE 380

Scanned with OKEN Scanner

Capitolul 1

SISTEMUL TEGUMENTAR

Structura tegumentului. Sistemul tegumentar al vertebratelor este reprezentat de *piele* (tegument) și *anexele* sale (glande și fanere), ansamblu care învelește întregul organism exercitînd în primul rînd funcția de protecție a acestuia împotriva acțiunii factorilor din mediul extern.

Structural, tegumentul vertebratelor reunește două-trei componente care, de la suprafață către profunzime, se succed în următoarea ordine : epidermul, dermul și hipodermul (țesutul conjunctiv subcutanat).

Epidermul. Constituie pătura superficială a tegumentului. Este un epiteliu de origine ectoblastică, pluristratificat, pavimentos, așezat pe membrana bazală ; fiind în direct contact cu mediul ambiant, este supus modificărilor adaptative imprimate de acțiunea acestuia. În consecință, epidermul devine astfel nivelul tegumentar cel mai plastic, care generează majoritatea fanerelor și glandelor accesorii (unicelulare și pluricelulare) protectoare.

Dermul. Reprezintă a doua pătură a tegumentului. Are origine mezoblastică și este format din fibre conjunctive (colagene) elaborate de fibrocite. Partea sa superficială (dermul lax) adăpostește o serie de producțiuni proprii (de exemplu solzii dermici) sau de altă proveniență, cu rol esențial în fiziologia pielii și a organismului (terminații nervoase libere sau încapsulate, vase sanguine și limfatice, cromatofori, glande).

Hipodermul. Este pătura profundă a tegumentului. Hipodermul este absent la unele vertebrate. Fiind un derivat al dermului profund, are de asemena origine mezoblastică și conține frecvent celule adipoase — structuri definitorii ale acestui nivel tegumentar.

În lumea vertebratelor actuale, tegumentul exprimă, prin stratul său epidermic, caracterul dualist al evoluției sale. Existența celor două medii de viață (acvatic și terestru) imprimă evoluția bidirecțională, structurală și funcțională, a tegumentului ; astfel, tegumentul vertebratelor inferioare, acvatice se caracterizează prin fenomenul *mucogenezei,* în timp ce tegumentul vertebratelor superioare, terestre, este dominat de fenomenul *keratogenezei,* keratina (proteină impermeabilă pentru apă și gaze și insolubilă în unii solvenți organici) protejînd organismul contra uscăciunii mediului și acțiunii unor agenți nocivi. Acest caracter este clar ilustrat de tegumentul amfibienilor, care demonstrează modul probabil în care s-a făcut transformarea tegumentului, în trecerea de la viața acvatică la cea terestră. Este dealtfel cunoscut că în perioada larvară tegumentul amfibienilor elaborează mucus, iar în stadiul adult elaborează atît mucus cît și keratină.

Scanned with OKEN Scanner

Glandele. Tegumentul vertebratelor acvatice conţine glande unicelulare diseminate printre celulele epidermului, pe cînd al vertebratelor terestre conţine glande pluricelulare organizate uneori în sisteme complexe, cu funcţii diferenţiate ; în ambele cazuri, originea lor este ectoblastică.

Fanerele tegumentare — organe de protecţie şi apărare — sînt reprezentate de solzii dermici, solzii cornoşi, ghearele, unghiile, copitele, coarnele, penele, părul etc. La vertebratele acvatice fanerele au origine exclusiv mezoblastică, iar la cele terestre (cu rare excepţii) au originea ectoblastică.

Funcţiile tegumentului. Funcţiile sale sînt multiple : *protecţia* împotriva acţiunii unor agenţi mecanici, fizici, chimici sau biologici din mediul extern ; intervine în *reglarea temperaturii* (de exemplu, controlul ecologic al temperaturii reptilelor, sau păstrarea homeotermiei) ; participă la *eliminarea substanţelor* nocive sau inerte din organism (glandele sudoripare) ; este un *rezervor* de substanţe nutritive (ţesutul adipos din hipoderm) ; este un *organ senzorial* (receptorii cutanaţi), o *suprafaţă respiratorie* (permite schimbul de gaze) şi, de asemenea, are funcţia de *regenerare*.

1.1. TEGUMENTUL LA CICLOSTOMI

Tegumentul ciclostomilor este constituit din cele trei componente menţionate : epiderm, derm şi hipoderm, distingîndu-se prin absenţa solzilor.

La Petromizontidae *epidermul* prezintă, din profunzime către suprafaţă, următoarele straturi : *stratul bazal* cu celule înalte, perpendiculare pe derm, *stratul cu celule fusiforme*, *stratul celulelor poliedrice* şi *stratul celulelor caliciforme*. Ultimul expune un singur rînd de celule care vin în contact cu mediul extern. Diseminate printre celulele primelor două straturi, se disting celulele măciucate al căror pol bazal se continuă cu un proces care ajunge la membrana bazală. În partea superficială a stratului cu celule fusiforme sînt prezente *celule granuloase* voluminoase, sferice sau piriforme, a căror citoplasmă conţine granulaţii acidofile specifice (fig. 1). Celulele caliciforme sînt celule mucoase, al căror produs (*mucusul*) deversat formează un strat protector continuu la suprafaţa tegumentului.

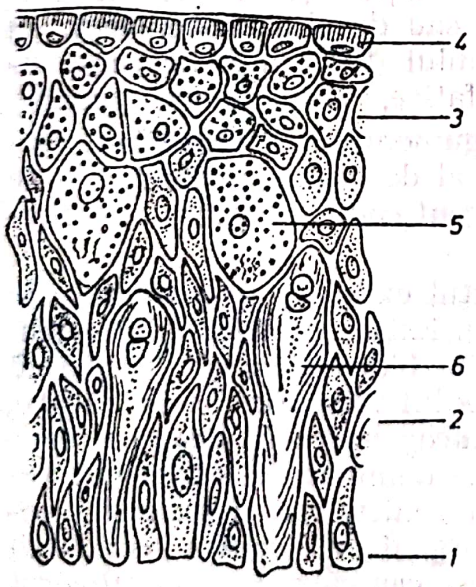

Fig. 1. Secţiune prin epidermul de *Lampetra fluviatilis* (L) (după Krause) :
1 — stratul bazal ; *2* — stratul cu celule fusiforme ; *3* — stratul celulelor poliedrice ; *4* — celulele caliciforme ; *5* — celulă granuloasă ; *6* — celulă măciucată.

Dermul, constituit din pachete de fibre colagene şi fibre elastice ancorate pe hipoderm, este marcat la graniţa cu epidermul şi hipodermul de straturi discontinui de *cromatocite* (melanocite şi xantocite).

Scanned with OKEN Scanner

Hipodermul conține rare fibre colagene împletite într-o rețea în ochiurile căreia se află *celule adipoase*. Prin intermediul hipodermului, tegumentul petromizonților aderă intim la musculatura troncală.

La Myxinidae tegumentul conservă în general aceleași detalii descrise la petromizonți, cu deosebirea că epidermul este lipsit de celule fusiforme și granuloase, iar între hipoderm și musculatura troncală există mari *spații limfatice* separatoare.

1.2. TEGUMENTUL LA PEȘTI

Tegumentul peștilor se caracterizează printr-o mare varietate structurală, exprimată în grosimea variată a epidermei, în prezența sau absența solzilor dermici, în dispunerea cromatoforilor care permit sau nu schimbarea culorii animalelor.

Epidermul și dermul sînt bine conturate, în timp ce hipodermul este slab reprezentat.

Epidermul. Studiile ultrastructurale stabilesc că epidermul teleosteenilor este constituit din trei pături : *profundă, mijlocie* și *superficială*, alcătuite din *celule filamentoase* și variate tipuri de *celule glandulare*. În stratul profund, celulele filamentoase sînt cilindrice, orientate perpendicular pe derm și lipsite de hemidesmosomi ; în cel mijlociu ele posedă desmosomi și procese digitiforme, care se ancorează în invaginările celulelor învecinate, iar în stratul superficial celulele sînt ușor comprimate și conectate prin numeroși desmosomi „în fermoar" ; ele prezintă apical microvili acoperiți de un material fibrilar, iar filamentele din citoplasmă sînt paralele, conferind astfel o marcată electronodensitate (fig. 2). O celulă filamentoasă prezintă zona centrală care conține nucleul profund incizat, mitocondrii, ribosomi și numeroase vezicule, iar restul citoplasmei, cuprinsă între această zonă și plasmalemă, este populată de filamente fine neorganizate în pachete, așa cum sînt tonofilamentele keratinocitelor vertebratelor terestre. Aceste filamente sînt apreciate de unii autori ca elemente precursoare ale tonofilamentelor. Celulele filamentoase din epidermul teleosteenilor încorporează, fără excepție, timidină tritiată, ceea ce pledează în favoarea posibilității diviziunii acestor celule.

Stratul granulos lipsește, elaborarea keratinei fiind în consecință exclusă. Celulele mucoase sînt diseminate printre cele filamentoase ; sînt generate în profunzimea epidermului și evoluează către suprafață, maturîndu-se pe parcurs și deversînd produsul elaborat la periferia tegumentului, unde formează un strat superficial protector.

Celulele mucoase conțin o abundentă rețea ergastoplasmatică, dar puține filamente, a căror prezență sugerează înrudirea lor cu celulele filamentoase (fig. 3). Microscopia electronică demonstrează că elaborarea mucusului este inițiată în cisternele ergastoplasmei, care conțin un material floculat, ulterior transferat complexelor golgiene în care produsul se

Scanned with OKEN Scanner

Fig. 2. Secțiune prin epiderm de *Lebistes* (adaptare după electronomicrografie, din „J. Ultrastruct. Res.", nr. 21, 194, 1968 — R. Henrikson și G. Matoltsy):
Celulele expun o regiune centrală cu nucleul, o zonă perinucleară cu organitele citoplasmatice și o zonă periferică în care abundă filamente : *1* — microvilii celulelor superficiale ; *2* — dermul ; *3* — procesul unei xantocite ; *4* — pterinosomi.

maturează și se acumulează în vezicule care umplu, în final, întreaga citoplasmă. Analizele histochimice precizează că mucusul este de natură mucopolizaharidică și glicoproteică.

Glandele unicelulare granuloase sînt rar întîlnite ; la *Corydoras* ele conțin vacuole mari cu granule lipsite de membrană, granule prezente dealtfel și liber în citoplasmă, printre organitele acesteia (fig. 4). Celulele măciucate sînt voluminoase, orientate perpendicular pe derm și niciodată superficiale. La nivel ultrafin ele relevă la *Anguilla* o zonă centrală cu nucleu, organite citoplasmatice și un material fibrilar omogen dispersat ; este probabil ca aceste celule să aibă mai curînd un rol mecanic decît o

Scanned with OKEN Scanner

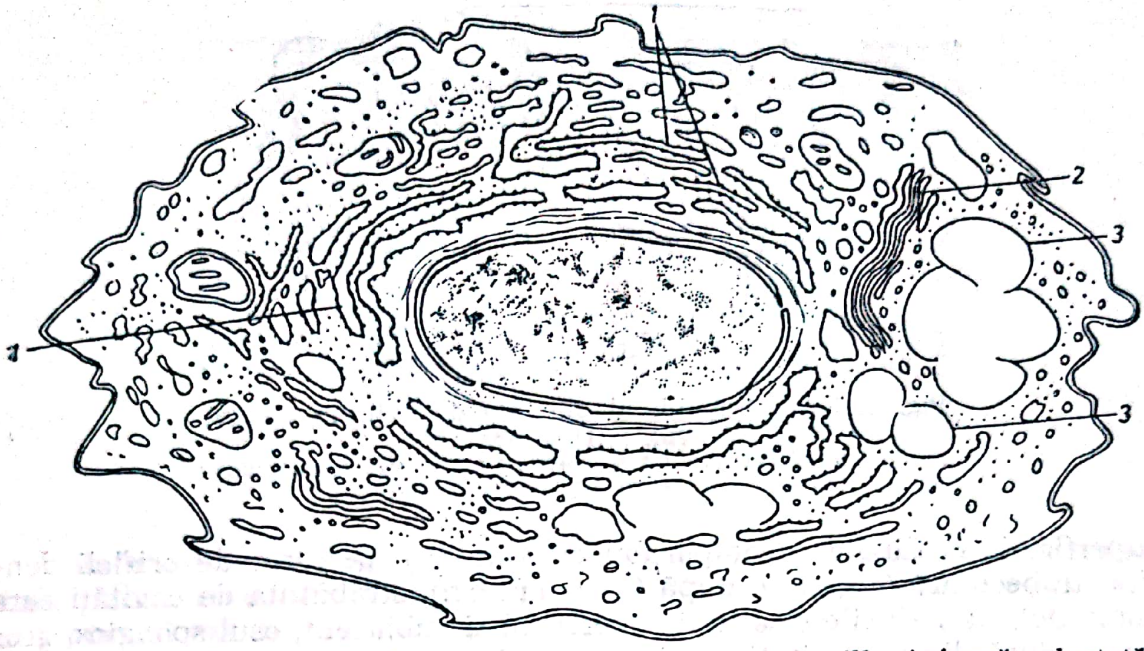

Fig. 3. Celulă mucoasă imatură din epidermul de *Anguilla* (schemă adaptată după electronomicrografie, din „J. Ultrastruct. Res.", 21, 213, 1968 — R. Henrikson şi G. Matoltsy):
1 — reticul endoplasmatic granular; *2* — complex Golgi; *3* — granule de mucus elaborate în vecinătatea complexului Golgi.

funcţie glandulară. Celulele clorale prezente în tegumentul unor peşti se vor descrie cu prilejul analizei branhiilor. Pe lîngă celulele glandulare (glandele unicelulare) menţionate, epidermul peştilor din familia *Chimaeridae, Trachinidae, Scorpenidae, Siluridae* mai posedă şi glande compacte, pseudopluricelulare („glande veninoase") formate dintr-o masă de celule epidermice, care se poate invagina în derm, caz în care prezintă un canal central de eliminare a produsului elaborat.

Dermul peştilor este stratul tegumentar cel mai gros, care prezintă o porţiune superficială spongioasă (dermul lax) şi o porţiune profundă, dominant fibro-adipoasă. În dermul lax sînt localizaţi solzii, peste care se „drapează" epidermul.

Solzii peştilor actuali constituie exoscheletul, un palid vestigiu al exoscheletului strămoşilor arhaici (placodermii) al căror corp era cuprins în adevărate „cuirase" osoase. Considerînd structura solzilor prezenţi la peştii actuali, se admit patru tipuri: *cosmoid, ganoid, elasmoid* şi *placoid*.

Solzul cosmoid, caracteristic crossopterigienilor actuali *(Latimeria)*, prezintă un strat

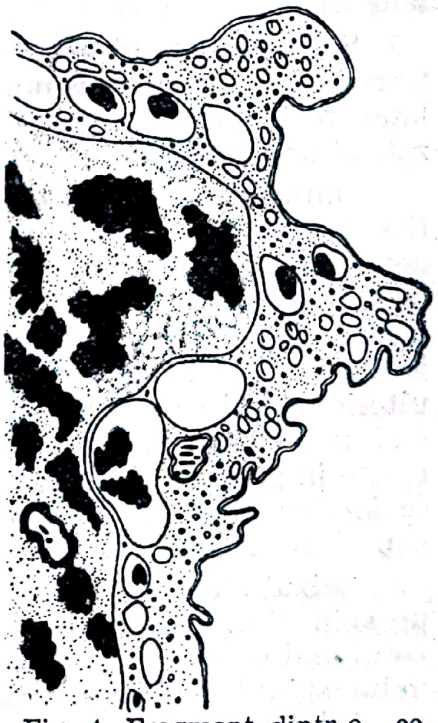

Fig. 4. Fragment dintr-o celulă granulară de la Corydoras (schemă adaptată după electronomicrografie, din J. Ultrastruct. Res.", 21, 222, 1968 — R. Henrikson şi G. Matoltsy). Granulele electronodense sînt prezente în vacuole.

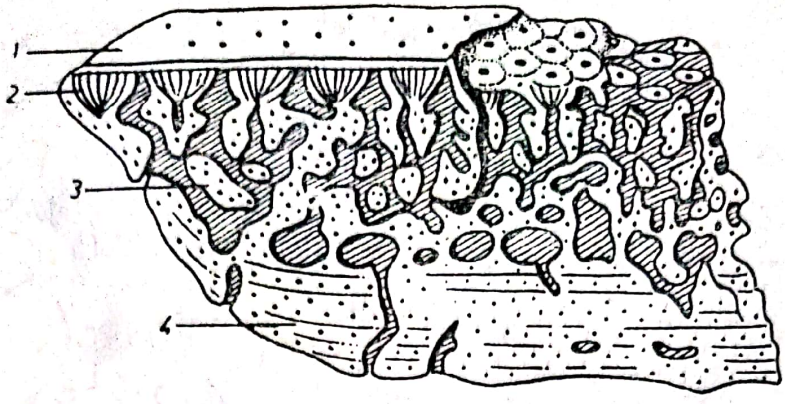

Fig. 5. Solz cosmoid. (după Goodrich, în Grassé, vol. XIII, I, 484) :
1 — stratul superficial ; 2 — cosmina ; 3 — stratul spongios ; 4 — „os lamelar".

superficial strălucitor (comparabil cu emailul), perforat de orificii dentina trabeculară (*cosmina*, după Goodrich), străbătută de cavități care comunică cu orificiile stratului superficial și subiacent, osul spongios, gros (masa dură dintre cavități conține osteoblaste) și osul lamelar format din izopedină străbătută de fibrele Sharpey (fig. 5).

Solzul ganoid propriu ganoizilor deține stratul superficial îngroșat prin impregnarea cu *ganoină* (substanță amorfă, dură, strălucitoare) și osul lamelar.

Solzul elasmoid este comun majorității teleosteenilor ; este subțire, transparent, de dimensiuni reduse și forme variate (circular, oval, patrulater, poligonal). Conține un strat superficial format din ganoină mineralizată și unul profund — *osul lamelar*.

Ontogenetic, solzul elasmoid se formează în derm din celule conjunctive (viitoarele osteoblaste). Inițial, acestea se condensează sub epiderm determinîndu-i proeminarea ; ulterior, organizează un sac germinativ puternic comprimat, paralel cu suprafața tegumentului. Materialul elaborat de osteoblastele sacului generează în interiorul acestuia solzul, lamă scheletică, care la început este cuprins în întregime de sacul scheletogen, iar ulterior sacul se retrage de pe fața superioară a solzului păstrîndu-se numai pe cea inferioară și la extremități, zone prin care, dealtfel, solzul crește în grosime și, respectiv, în suprafață. Pe măsura creșterii sale, solzul se înclină oblic în derm ridicînd epidermul cu extremitatea posterioară suprapusă parțial pe următorul solz (fig. 6).

Solzul placoid, propriu selacienilor, prezintă un soclu (placa bazală) și un spin. Soclul este localizat în derm și format din țesut fibros calcifiat, conținînd o cavitate pulpară care se continuă și în canalul îngust de la nivelul spinului. Acesta străbate epidermul și emerge la suprafața tegumentului orientîndu-se caudal ; este alcătuit din *dentină* (ivoriu), perforată de canalicule în care pătrund procesele protoplasmatice ale odontoblastelor ce tapetează cavitatea pulpară. Atît soclul, cît și spinul sînt de origine mezoblastică. Teorii mai vechi susțineau originea dermo-epidermică a spinului, conform căreia dentina ar fi elaborată de odontoblaste, iar emailul (vitrodentina), care acoperă spinul, de adamantoblaste — celule ale stratului bazal.

Scanned with OKEN Scanner

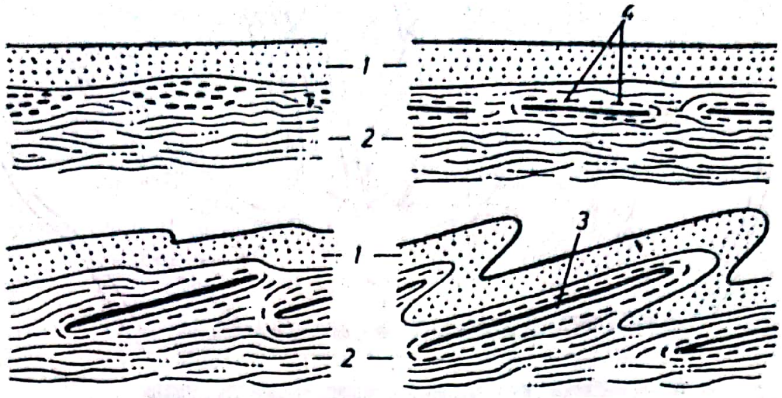

Fig. 6. Fazele formării unui solz elasmoid (după B e r t i n, în Grassé, vol. XIII, I, 489) :
1 — epidermul ; *2* — dermul ; *3* — solzul.

Referitor la evoluţia solzilor de la peşti există consideraţii contradictorii : unii cercetători susţin că prin pierderea spinului caracteristic, solzul placoid stă la originea tuturor celorlalte tipuri de solzi ; alţii, dimpotrivă, admit că spinul este o achiziţie secundară grefată pe solzul simplu.

Dermul lax conţine celule pigmentare (cromatofori) reprezentate de xantocite (v. fig. 2), melanocite (prezente şi la ciclostomi) şi iridocite. Datorită mobilităţii melanosomilor (organite specifice melanocitelor), dinamică controlată pe cale neuro-umorală, există posibilitatea schimbării culorii tegumentului, fenomen care va fi descris la amfibieni.

1.3. TEGUMENTUL LA AMFIBIENI

Tegumentul amfibienilor ilustrează primele modificări care marchează adaptarea la viaţa terestră. Pentru prima dată în seria vertebratelor se constată prezenţa stratului superficial cornos, exfoliant, la adulţi. Avînd o viaţă amfibie, batracienii posedă un tegument care exprimă atît trăsături de primitivitate, comune vertebratelor acvatice, cît şi trăsăturile primordiale ale tegumentului vertebratelor terestre.

Epidermul larvelor este foarte subţire ; toate celulele sînt vii, cele superficiale fiind consolidate prin „complexe joncţionale", constituindu-se astfel o barieră structurală continuă, la graniţa dintre organism şi mediu. Complexul joncţional reuneşte zonula occludens, zonula adherens şi macula adherens (desmosomii), care se succed în ordinea menţionată, de la suprafaţă către profunzime, obturînd complet spaţiile intercelulare. Desmosomul (fig. 7) reprezintă locul de joncţiune dintre cele două celule adiacente, nivel la care, în spaţiul intercelular, se află o lamă de material electronodens de lungimea desmosomilor. În dreptul acestei zone, în citoplasmă se organizează o placă adiacentă formată din material granular electronodens. Între aceasta şi lama electronodensă se conturează un spaţiu electronoclar în care se găsesc mucopolizaharide acide. În dreptul plăcii adiacente a desmosomilor, tonofilamentele formează o ansă ce pare

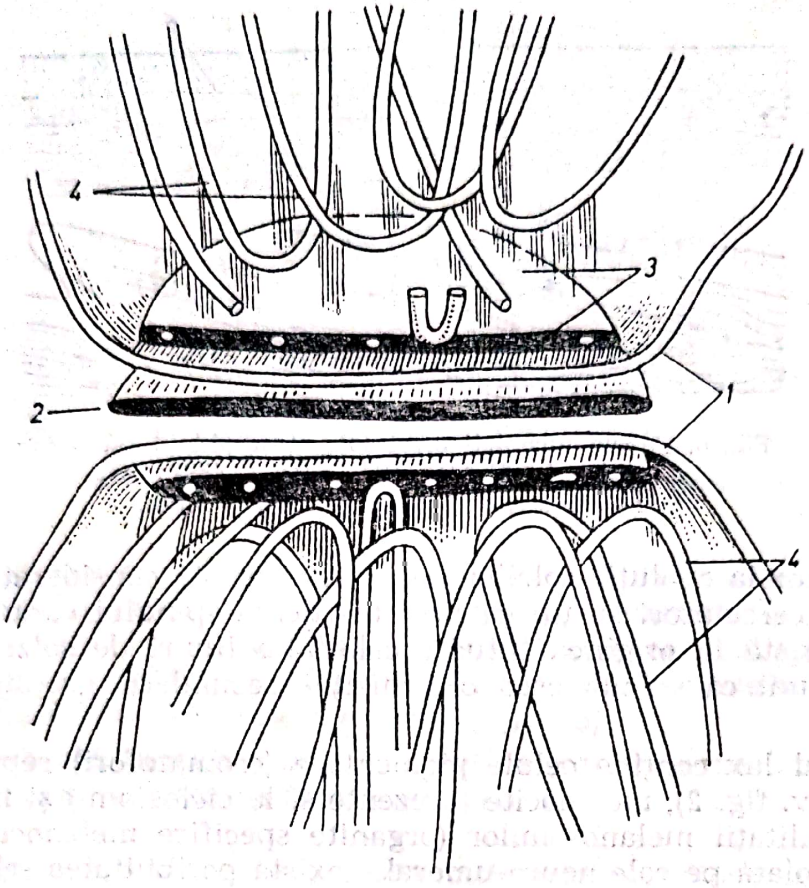

Fig. 7. Desmosom epidermic schematizat după datele electronomicroscopice (după Douglas E. Kelly, 1966) :
1 — plasmalema celor două celule învecinate ; *2* — placa electronodensă intercelulară ; *3* — placa densă intracelulară ; *4* — tonofilamente în ansă, orientate către placă.

ancorată pe desmosomi. Toate detaliile ultrastructurale menţionate elucidează faptul că tonofilamentele nu trec dintr-o celulă în alta, aşa cum susţin descrierile clasice.

Ultrastructura epidermului larvelor de *Urodele* relevă existenţa a patru tipuri de celule : celule *filamentoase* bazale şi apicale, celule *Leydig*, celule *mucoase* şi celule *apicale* cu margine liberă, netedă (fig. 8). Primul

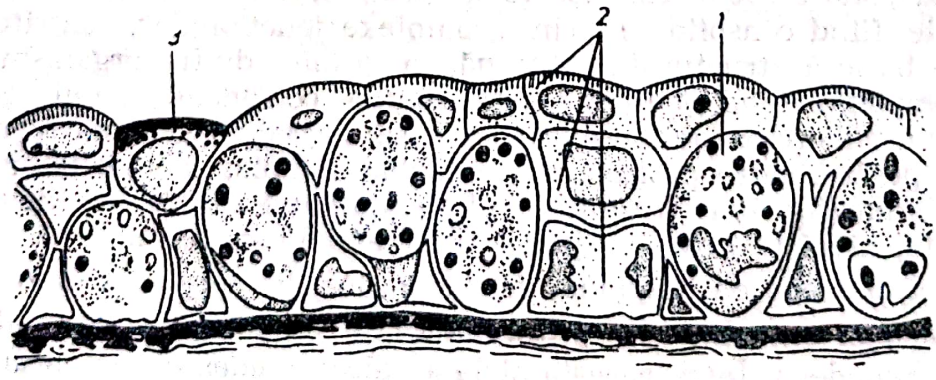

Fig. 8. Secţiune ultrafină prin tegumentul unei larve de *Urodel* :
1 — celulă Leydig ; *2* — celule filamentoase ; *3* — celulă apicală cu margine liberă netedă.

Scanned with OKEN Scanner

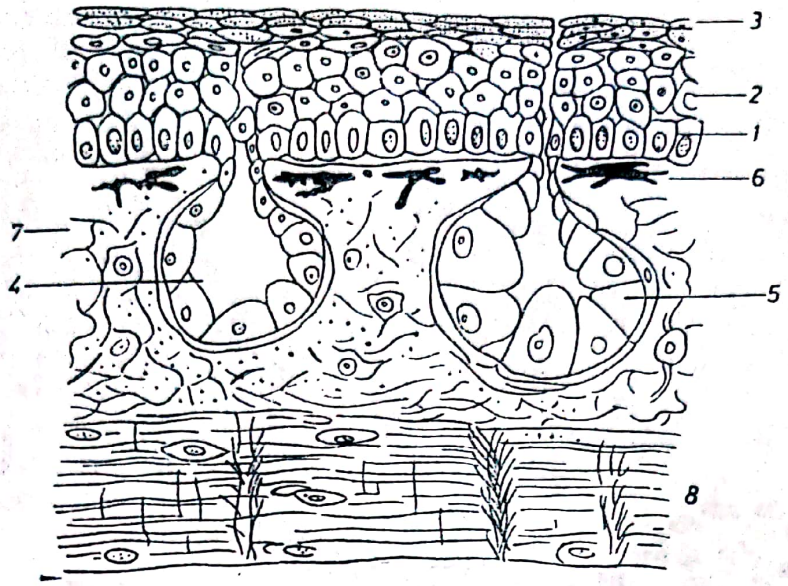

Fig. 9. Secţiune microscopică prin tegumentul de *Rana* adultă *(original)*:
1 — stratul bazal ; *2* — stratul celulelor poliedrice ; *3* — stratul cornos ; *4* — glandă mucoasă acinoasă simplă ; *5* — glandă seroasă ; *6* — cromatofor ; *7* — dermul superficial lax ; *8* — dermul profund dens.

tip de celulă prezintă tonofilamente periferice şi mici vezicule mucoase ; celulele Leydig sînt voluminoase şi dispar la metamorfoză ; ele conţin vezicule mari şi tonofilamente, ceea ce pledează contra apartenenţei lor în categoria celulelor glandulare, aşa cum erau considerate pînă la efectuarea studiilor electronomicroscopice. Celulele mucoase elimină conţinutul la suprafaţa epidermului. Celula apicală, cu marginea liberă netedă, conţine granule electronodense, îndeosebi la polul apical.

Epidermul adulţilor este mai gros, pluristratificat şi conţine glande pluricelulare acinoase simple ; reuneşte stratul bazal, al celulelor poliedrice, stratul granulos şi cornos (fig. 9). Stratul bazal este dispus pe membrana bazală, care îl separă de dermul lax ; conţine pachete de tonofilamente ancorate pe hemidesmosomii polului bazal al celulelor şi pe desmosomii polului apical şi pereţilor laterali. Printre tonofilamente se găsesc numeroşi ribosomi şi puţine mitocondrii, ca şi rare cisterne ale reticulului endoplasmatic neted (fig. 10). Stratul poliedric prezintă celule cu uşoare evaginări în dreptul demosomilor, ceea ce creează largi spaţii intercelulare. Celulele stratului granulos (ultima pătură vie a epidermului) posedă *complexe joncţionale* care îi conferă calitatea de „barieră structurală". Farquhar şi Palade apreciază acest strat ca fiind omolog cu acela din epidermul vertebratelor superioare, însă Parakal demonstrează la *Rana pipiens* caracterul de primitivitate al acestuia, datorat abundenţei granulelor de mucus prezente atît printre tonofilamente, cît şi în spaţiile intercelulare. Mucusul eliminat la suprafaţa tegumentului leagă cantităţi apreciabile de apă formînd un strat protector împotriva deshidratării. Stratul cornos este format din celule keratinizate, uşor comprimate, fuzionate printr-un material fibrilar dens, ceea ce creează o a doua barieră structurală continuă, care izolează organismul de mediu.

Scanned with OKEN Scanner

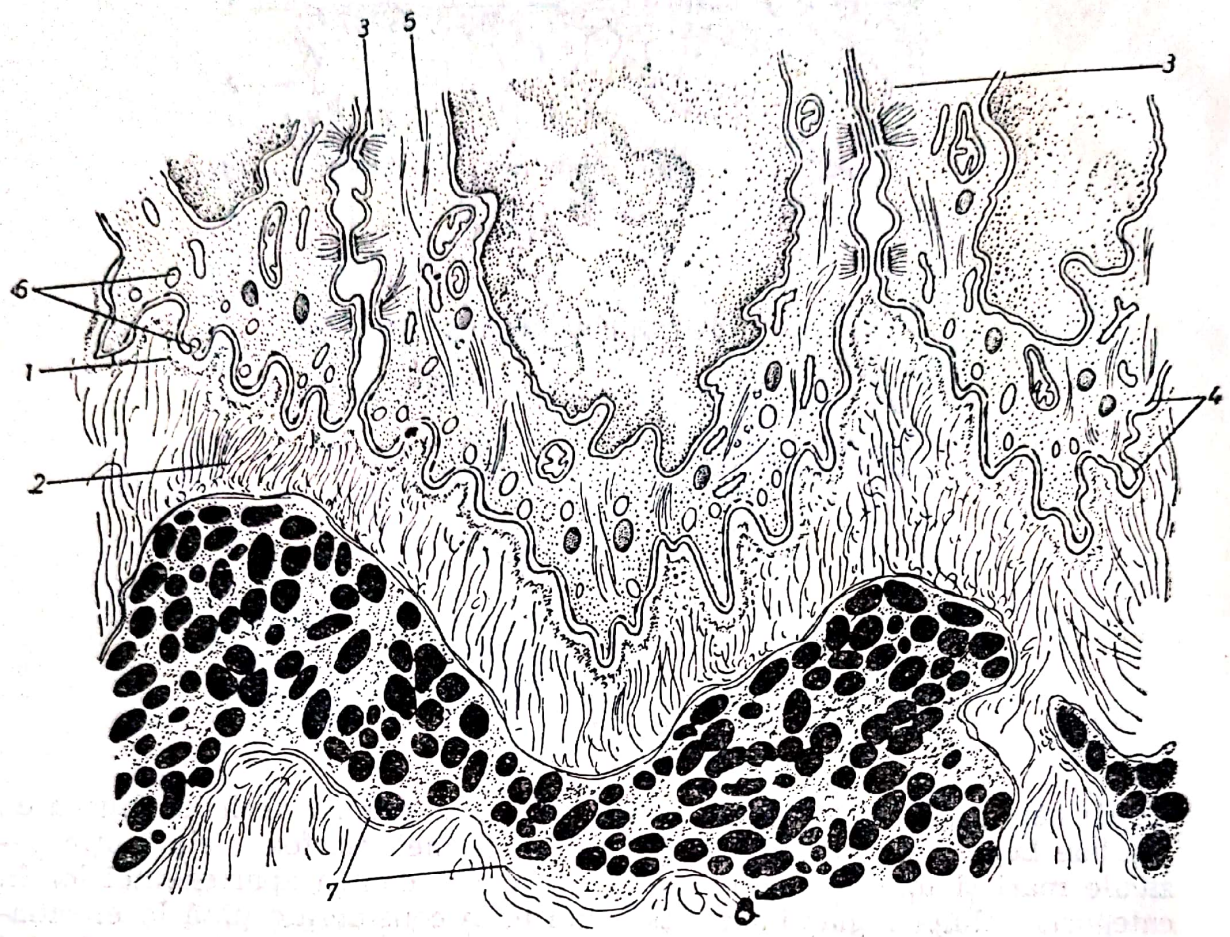

Fig. 10. Celulele stratului bazal de la *Bombina bombina* (L) în relațiile cu dermul (schemă după o electronomicrografie originală din „Anat. Anz.", 134, 3, 253, 1973 — D. Mișcalencu, I. D. Ionescu și Florica Mailat) :
1 — membrana bazală ; *2* — fibre colagene din derm ; *3* — desmosomi ; *4* — hemidesmosomi ; *5* — tonofibrile ; *6* — vezicule de pinocitoză ; *7* — melanocit cu melanosomi.

Dermul amfibienilor prezintă, de asemenea, o parte superficială laxă, cu fibre colagene diseminate, vase de sînge, cromatofori și acinii glandelor pluricelulare (fig. 10) și o parte profundă, compactă, cu pachete de fibre colagene intim asociate, dispuse frecvent paralel cu suprafața corpului. Glandele sînt acinoase mucoase de tip merocrin, care populează întreg tegumentul și granuloase de tip holocrin, mai voluminoase și localizate în anumite zone ale pielii unde formează „glandele parotoide" (la *Bufonidae* și *Salamandridae*). Ambele tipuri de glande au cîte un canal de evacuare a secreției, care străbate dermul și epidermul (nivel la care devine traiect insinuat printre celulele epidermului) și se deschide la suprafața pielii (v. fig. 9). Glandele acinoase simple ale amfibienilor provin din stratul bazal și sînt alcătuite dintr-un strat de celule glandulare, care conțin o bogată ergastoplasmă și granule de secreție electronodense ; celulele sînt înalte, cu polul apical orientat către lumenul glandular, iar cel bazal sprijinit în concavitățile celulelor mioepiteliale.

Studiile noastre ultrastructurale asupra glandelor tegumentare de la *Triturus vulgaris* și *Bombina bombina* relevă că celulele mioepiteliale posedă la polul bazal hemidesmosomi, printre care există numeroase vezicule de pinocitoză care migrează către polul apical deversîndu-și conți-

Scanned with OKEN Scanner

nutul în spațiile intercelulare (spațiile dintre celula mioepitelială și cea glandulară), în care se găsesc terminații nervoase amielinice. Celulele mioepiteliale conțin miofilamente a căror prezență a determinat pe unii autori să le atribuie rolul de a expulza, prin contracție, produsul glandular. Investigațiile ultrastructurale precizează însă că principala funcție a acestor celule este aceea de a transporta substanțe din derm către celula glandulară (fig. 11).

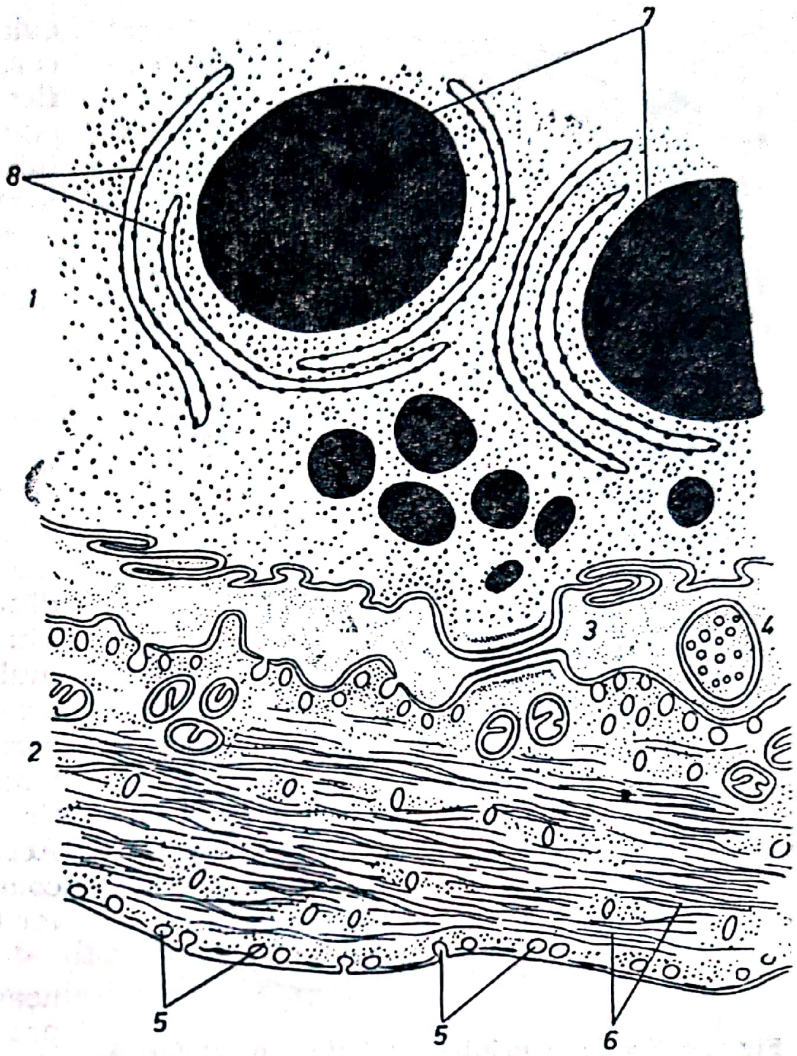

Fig. 11. Glandă tegumentară de la *Bombina bombina* (L) (schemă după electronomicrografie originală, în: „Anat. Anz.", 134, 3, 253, 1973 — D. Mișcalencu, M. D. Ionescu, Florica Mailat):

1 — fragment dintr-o celulă glandulară ; *2* — fragment dintr-o celulă mioepitelială ; *3* — desmosom ; *4* — prelungire nervoasă amielinică ; *5* — vezicule pinocitotice ; *6* — miofibrile ; *7* — granule de secreție ; *8* — cisterne ale reticulului endoplasmatic granular.

În porțiunea laxă, îndeosebi la granița cu epidermul, dermul prezintă cele trei tipuri de *cromatofori* (xantofori, iridofori și melanofori) : *xantoforii* conțin organitele specifice — *pterinosomii,* structuri sferice membranoase alcătuite din aproximativ 20 sfere concentrice care conțin *pteridină*. De asemenea, xantoforii mai conțin și mici vezicule carotenoide cu pigmenți carotenoizi, care conferă tegumentului culoarea galbenă ; *iridoforii,* localizați sub xantofori, conțin organite specifice — *plăcuțele reflectoare* constituite din *purină,* care reflectă lumina ; *melanoforii* — pătura profundă de celule pigmentare—emit procese celulare care se insinuează atît în dermul lax, cît și în cel profund. Modul de dispunere al cromatoforilor în derm conferă culoarea animalului. La amfibienii care au capacitatea de a-și schimba culoarea tegumentului (ex. : *Hyla cinerea, Hyla arenicola)* există așa-numitele „unități cromatoforice dermale" în care cromatoforii se succed în ordinea menționată (fig. 12). Melanoforii emit numeroase prelungiri care se extind peste iridocite, iar melanosomii migrează din prelungiri în pericarioni și invers, determinînd în acest mod întunecarea sau, respectiv, decolorarea pielii. Cînd melanosomii se concentrează în procesele care înconjură iridocitele tegumentul se închide la

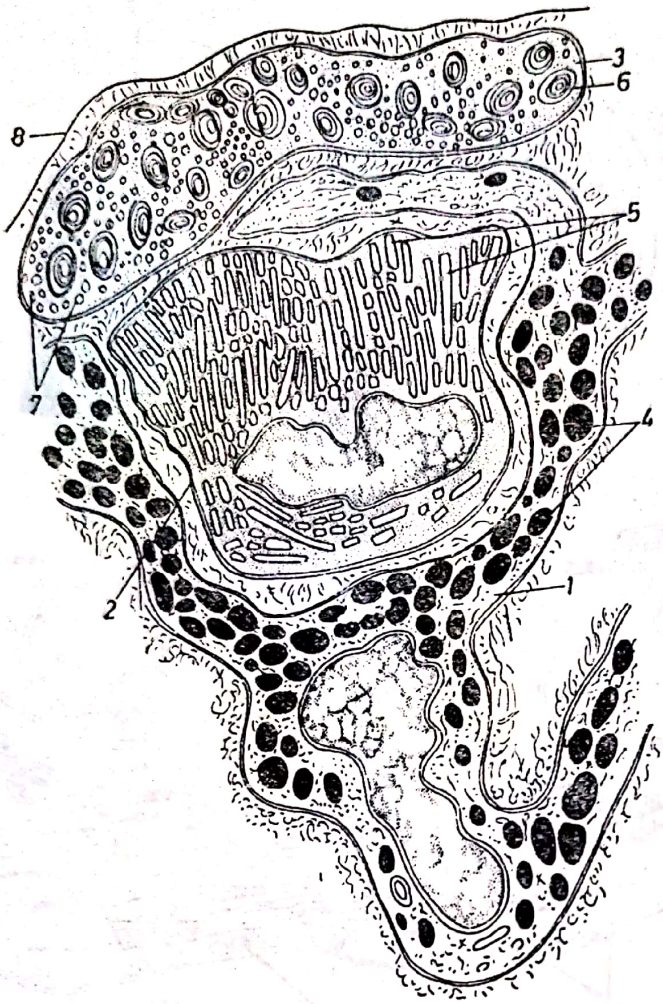

Fig. 12. Secțiune printr-o unitate cromatoforică dermală de la *Hyla cinerea* (schemă adaptată după electronomicrografie — din „J. Cell Biol.", 38, 1, 67, 1969 — J. Bagnara, J. Taylor și M. Hadley):

1 — melanofor ; *2* — iridofor ; *3* — xantofor ; *4* — melanosomi ; *5* — plăcuțe reflectoare ; *6* — pterinosomi ; *7* — vezicule carotenoide ; *8* — membrana bazală.

culoare, iar cînd se adună în corpul celular lumina este reflectată de iridocite și xantocite, iar culoarea tegumentului se deschide. Acest mecanism—o admirabilă adaptare la mediu — este reglat, așa cum s-a menționat, pe cale neuro-umorală.

1.4. TEGUMENTUL LA REPTILE

Tegumentul reptilelor ilustrează adaptarea la mediul terestru prin gradul maxim de cornificare a epidermului, proces prin care se organizează solzii și plăcile cornoase superficiale — sisteme perfecte de protecție împotriva deshidratării. Această adaptare are drept consecință dispariția glandelor tegumentare.

Epidermul. Investigațiile noastre ultrastructurale asupra tegumentului de *Natrix natrix* și *Vipera ammodytes* au stabilit că epidermul cuprinde stratul bazal (un rînd de celule), stratul intermediar (1—2 rînduri de celule), stratul cornos intern (5—7 rînduri de celule cornificate, ușor comprimate), stratul cornos intermediar lamelar (2—3 rînduri de celule comprimate la maximum), stratul cornos extern (amorf) și epidermicula formată exclusiv dintr-o masă omogenă de keratină, care vine în contact direct cu mediul (fig. 13). Celulele stratului bazal sînt înalte, situate pe membrana bazală și prezintă prelungiri egale, ancorate în derm (mica pătură conjunctivă subepidermică). Plasmalema bazală deține numeroși hemidesmosomi de la care pornesc pachete de tonofilamente orientate către desmosomii polului apical al celulei. Citoplasma este populată de granulații de prekeratină și melanosomi. Stratul intermediar este heterogen, conținînd atît celule vii cît și celule puternic cornificate, cu vezicule electronoclare, granule și agregate electronodense provenite din unele organite celulare (mitocondrii, tonofilamente etc.) transformate. Stratul cornos intern posedă celule pline cu un material

Scanned with OKEN Scanner

electronodens. Stratul cornos lamelar este redus la plasmalemele celulelor constitutive ; între acesta și stratul cornos extern se schițează un spațiu, probabil nivelul de desprindere a stratului cornos extern în momentul năpîrlirii. Astfel, stratul cornos intern devine superficial.

Năpîrlirea este fenomenul prin care învelișul cornos al *Ofidienilor* și *Lacertilienilor* este periodic îndepărtat, proces care se desfășoară pe fragmente la lacertilieni și pe întreaga suprafață a corpului la ofidieni. Numărul năpîrlirilor anuale este strict specific și determinat de creșterea animalului. În cazul *Chelonienilor* și *Crocodilienilor*, odată cu creșterea corpului are loc și creșterea în suprafață și grosime a scuturilor și plăciior cornoase, în timp ce partea profundă, vie, a epidermului este redusă numai la cîteva rînduri de celule.

Fig. 13. Secțiune prin tegumentul de *Natrix natrix* (L) (schemă adaptată după electronomicrografie originală din Anat. Anz.", 132, 376, 1972 — D. Mișcalencu și M. D. Ionescu):
1 — membrană bazală ; *2* — celulă din stratul bazal cu procese bazale egale ; *3* — tonofibrile ; *4* — două celule ale stratului intermediar, în diferite faze ale keratinizării ; *5* — stratul cornos intern ; *6* — stratul cornos intermediar lamelar ; *7* — stratul cornos extern (solzul cornos) ; *8* — epidermicula.

Dermul ofidienilor analizați de noi conține cele trei categorii de cromatofori dispuși în ordinea cunoscută, pe aproape întregul tegument. Sînt însă zone în care stratigrafia menționată este alterată de prezența melanoforilor deasupra xantoforilor ; de asemenea, petele întunecate de pe pielea acestor reptile sînt determinate de existența melanosomilor și în celulele stratului bazal, și îndeosebi în cel intermediar al epidermului. Subliniem că la aceleași specii am stabilit și originea plăcuțelor reflectoare ale iridocitelor, ca provenind din nucleolema celulelor. Taylor (1969) descrie la *Anolis carolinensis* (cameleonul american) aceeași stratigrafie a cromatoforilor ca la *Hyla cinerea*. Autorul subliniază existența unităților cromatoforice dermale, care permit schimbarea culorii tegumentului prin dinamica melanosomilor în prelungirile melanocitelor ce înconjură păturile cromatoforice superficiale (xantoforii și iridoforii). Rapiditatea schimbării culorii, susține Taylor se datorează și faptului că plăcuțele reflectoare ale iridocitelor sînt dispuse în straturi perfect paralele cu suprafața tegumentului, spre deosebire de dispunerea anarhică a acestora în cazul amfibienilor.

Fanerele tegumentare ale reptilelor sînt reprezentate de solzi, plăcuțe și gheare cornoase, ca și de plăcile dermice proprii *Chelonienilor* și *Crocodilienilor*.

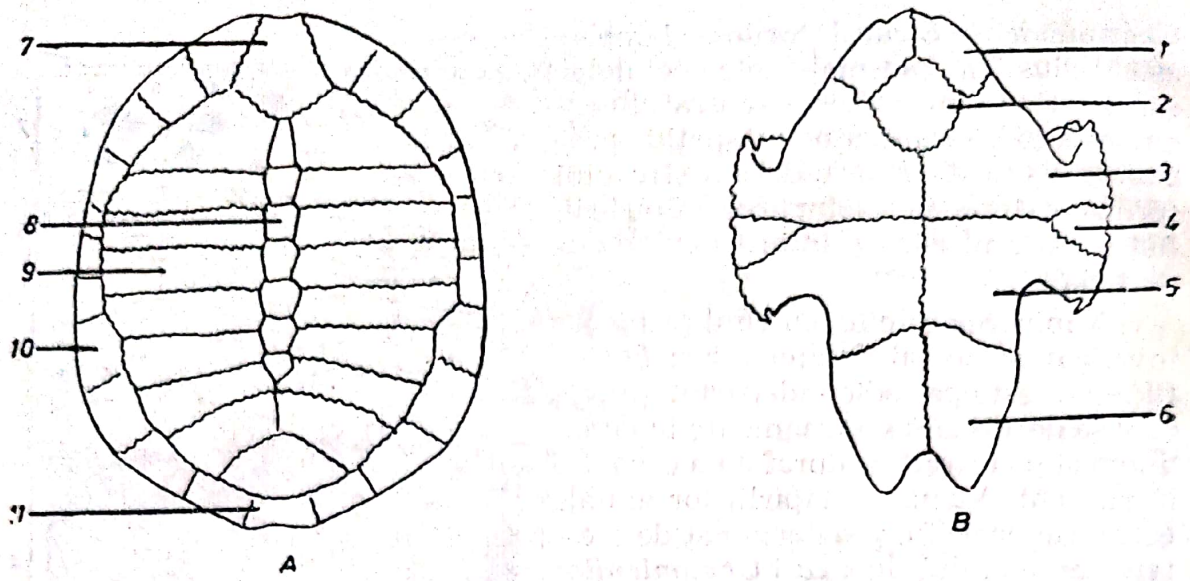

Fig. 14. Carapacea osoasă de la *Pelomedusa galeata* :
A — scutul dorsal ; *B* — plastron :
1 — epiplastron ; *2* — entoplastron ; *3* — hyoplastron ; *4* — mezoplastron ; *5* — hypoplastron ; *6* — xyphyplastron ; *7* — placa nucală ; *8* — placa neurală ; *9* — placa costală ; *10* — placa marginală ; *11* — placa pygală.

Solzii și plăcile cornoase pot fi netede sau cu creste, protuberanțe etc. particulare speciei. Solzii sînt adesea imbricați și pot fi granuloși sau triunghiulari (ex. : *Gekonidae* și *Cameleonidae*). Pe capul diverselor specii de șerpi și șopîrle există plăci cornoase a căror formă și număr reprezintă, de asemenea, caractere de specie. La *Chelonieni* plăcile dermice ating dimensiuni considerabile, organizînd „scutul" dorsal și ventral (plastronul) al carapacei. Primul reunește un șir de plăci neurale (de-a lungul coloanei vertebrale, începînd cu placa nucală și sfîrșind cu cea pigală), două șiruri de plăci marginale periferice și, între acestea, un șir de plăci costale. Plastronul reunește plăcile perechi, epi- și hipoplastronul, între care se insinuează placa mediană nepereche — entoplastronul. Caudal hyoplastronului se dispun perechile de plăci hipo- și xifiplastronul (fig. 14).

Gheara reptilelor are forma unui cornet care protejează falanga distală a degetelor ; este formată din limb sau placă (dorsal) și „sol" sau talpă (ventral). Gheara *Crocodilienilor* și *Chelonienilor* are întreaga pătură subiacentă („patul") germinativă, iar cea a *Rhincocefalilor* și *Lacertilienilor* are „patul" steril, fanera fiind generată de matricea localizată sub pliul tegumentar proximal (fig. 15). Unii autori înclină să considere gheara drept un solz terminal modificat.

Glandele coxale de la masculii unor *Lacertilieni* sînt situate pe fața internă a coapselor și reprezintă de fapt invaginări epidermice în care keratinocitele se cornifică mai rapid și emerg la suprafață sub forma unor baghete. Se mai citează și „glandele anale" la unii *Ofidieni* în regiunea orificiului cloacal.

Scanned with OKEN Scanner

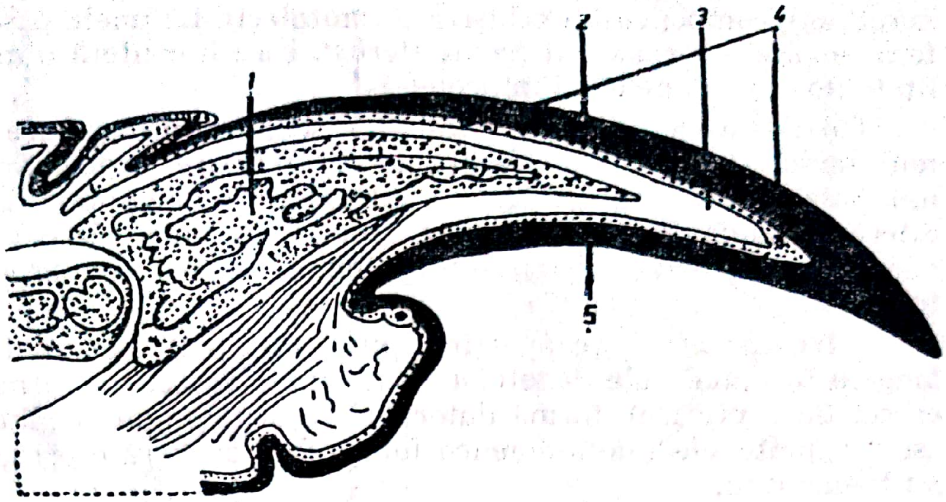

Fig. 15. Gheară de la *Emys* (chelonian) (după Bolk): 1 — falangă terminală; 2 — limbul ghearei; 3 — țesut conjunctiv; 4 — zona generatoare; 5 — sol (talpa).

1.5. TEGUMENTUL LA PĂSĂRI

Tegumentul păsărilor se caracterizează prin prezența penajului — înveliș protector de natură cornoasă.

Epidermul posedă stratul bazal care, împreună cu cel al celulelor poliedrice, constituie *pătura Malpighi,* în întregime vie, cu celule capabile de diviziune. Urmează stratul cornos ale cărui celule superficiale asociate în mici agregate suferă o continuă exfoliere.

Dermul conține fibre colagene și fine rețele de mușchi netezi asociați penelor. Partea sa profundă este conturată de țesutul subcutanat, o rețea fibrilară laxă în ochiurile căreia se acumulează țesut adipos deosebit de dezvoltat la păsările marine, dar și la cele migratoare în anumite perioade, condiționat de ciclul endocrin. Uneori interstițiile țesutului subcutanat pot conține aer fiind conectate la prelungirile sacilor aerieni care aparțin sistemului respirator.

Tegumentul păsărilor este lipsit de pigment, cromatoforii (melanofori și xantofori) fiind localizați îndeosebi în pene. Lipsesc glandele tegumentare cu excepția celei uropigiene, dezvoltată mai ales la păsările acvatice; ea este localizată pe fața dorsală a regiunii coccigiene și secretă o substanță adipoasă de tipul aceleia elaborată de glandele sebacee ale mamiferelor.

Fanerele. Tegumentul păsărilor se distinge prin pluripotențialitatea sa remarcabilă de a genera fanere cornoase (pene, solzi, gheare, mărgele, creste, cioc etc.), existînd însă un strict determinism genetic al teritoriilor cutanate care vor genera exclusiv o anumită faneră. Unele păsări au întinse suprafețe tegumentare nude în regiunea capului și gîtului (ex.: *Galiforme, Ardeiforme*); la condor, curcan și casuar aceste arii sînt puternic vascularizate și proeminente.

Ciocul este format dintr-o parte osoasă *(maxila, premaxila, mandibula)* și una cornoasă *(ramfoteca)* generată de celulele stratului Malpighi; deasupra acestuia se află stratul granulos constituit din 2—3 rînduri de celule care conțin *keratohialină* (considerată drept precursor al

Scanned with OKEN Scanner

keratinei), componenta exclusivă a ramfotecii. La unele păsări, sub ramfotecă se găsesc *corpusculii tactili Herbst,* care îi conferă o marcată sensibilitate (ex. : rîndunelele, limnicolele).

P o d o t e c a reunește totalitatea solzilor cornoși care îmbracă degetele, tarsul și tibiotarsul membrelor posterioare, acoperite în rest de penaj. Solzii sînt mai groși pe fața anterioară și mai subțiri pe cea laterală ; diferă ca număr și dispoziție după specie. În concepția clasică solzii păsărilor sînt considerați un ansamblu plumos rezultat prin asocierea mai multor pene.

G h e a r e l e, care aparțin tipului cu „pat" germinativ, acoperă falangele terminale ale degetelor ; sînt dure, adesea în formă de cîrlig sau croșet (la răpitoare), formă datorată creșterii rapide a „limbului" față de „sol" ; „pintenele", de asemenea foarte dur, acoperă o protuberanță osoasă a tibiotarsului.

P e n a j u l, prezent numai la păsări, formează un înveliș continuu al organismului pe care îl protejează împotriva variațiilor de temperatură și umiditate din mediu și intervine în mecanica zborului. În cadrul penajului, după complexitatea structurală, se disting *puful, fulgul* și *pana,* iar după dispunerea celor din urmă există *tectrice* pe corp, *remige* pe aripi și *rectrice* pe coadă (cu rol de cîrmă).

Pana, producțiune pur epidermică, total cornificată și mineralizată prin impregnarea keratinei cu fosfat tricalcic și carbonat de calciu, conține largi spații cu aer și pigmenți care apar în timpul dezvoltării penei. O pană pe deplin formată prezintă un ax cu o zonă distală — *rahisul* — pe care se inseră cîte două șiruri de *barbe* (cu *barbule* și *barbicele*) și o zonă proximală, calamusul. Ansamblul barbelor și barbulelor constituie lama penei *(vexilum)* (fig. 16). *Calamusul* este un cilindru scurt, transparent, nepigmentat, care poartă la ambele extremități cîte un orificiu — „ombilicul" (superior și inferior). Rahisul, constituit din țesut alveolar care după keratinizare se umple cu aer, se subțiază treptat către vîrf ; marginea sa externă prezintă o ușoară convexitate, cea internă un jgheab superficial, iar marginile laterale, plane, poartă barbele dispuse paralel, la distanțe egale și orientate oblic, dispoziție pe care o au la rîndul lor și barbulele care se inseră pe barbe, dar care nu sînt distanțate, ci intim alăturate. Barbele, mai înalte în zona mijlocie a penei și mai scunde la extremități (în special la cea distală), determină conturul penei. Barbulele prezintă o lamă bazală și o prelungire filiformă delicată *(penulum)* cu proeminențe cornoase (barbicele). Barbulele distale (active) au un dinte ventral, opus căruia se

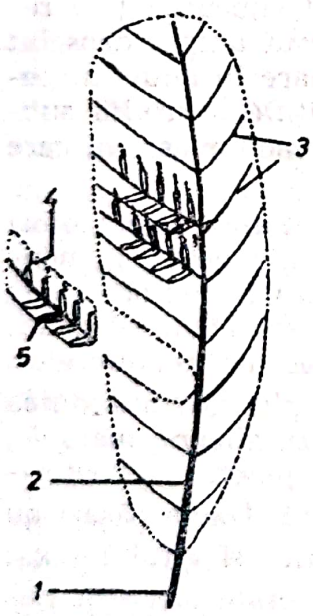

Fig. 16. Schema unei pene (după S i c k) : *1* — calamus ; *2* — rahis ; *3* — barbe ; *4* — barbulă distală (cu croșet sau activă) ; *5* — barbulă proximală (lisă sau pasivă).

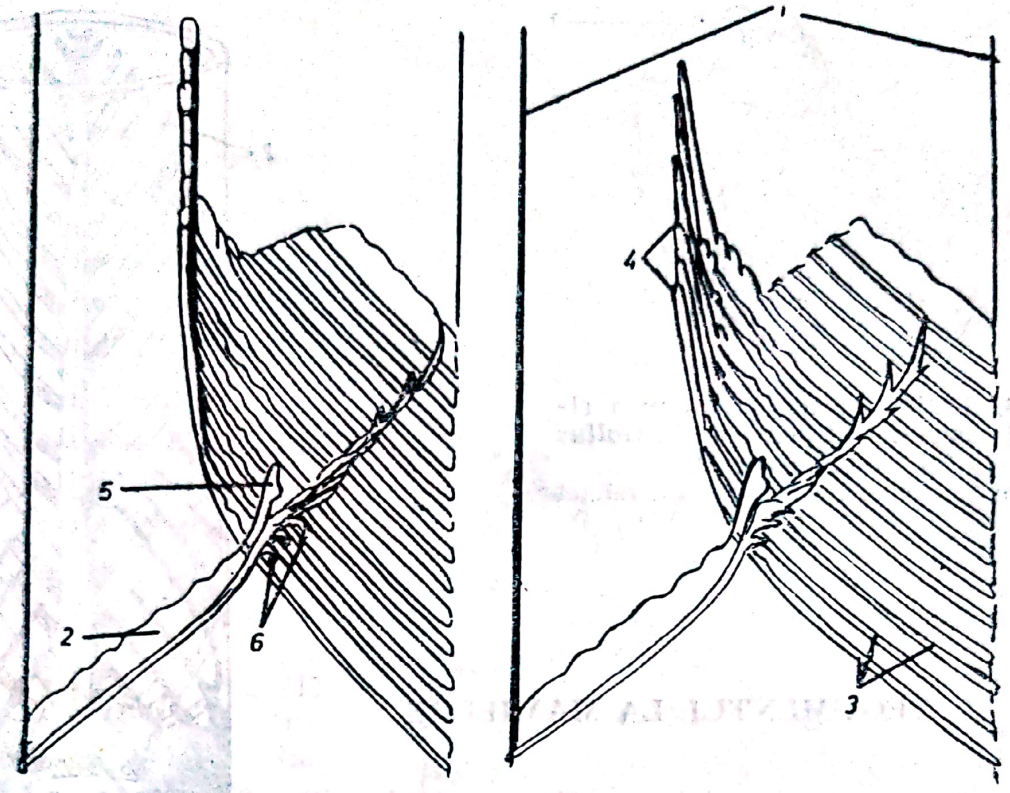

Fig. 17. Schemă care ilustrează relațiile dintre barbulele proximale și distale (după S i c k) :
1 — barbe ; *2* — lamela bazală a unei barbe distale ; *3* — barbule proximale ; *4* — pennula barbulelor lise ; *5* — dinte ventral ; *6* — hamuli.

află „croșetele" *(hamuli)* prin intermediul cărora se ancorează de barbulele proximale (pasive) ale barbei vecine, realizîndu-se astfel o unitate structurală care nu permite îndepărtarea barbelor între ele (fig. 17).

Analiza dezvoltării embrionare a penei relevă că la embrionul de 7 zile pe întreaga suprafață a corpului apar proeminențe (papile dermice) orientate caudal, determinate de agregatele de celule mezoblastice constituite în derm, care evaginează epidermul. Ulterior, papilele, laolaltă cu epidermul pe care îl antrenează, formează cilindrul matriceal al viitoarei pene, care se scufundă cu capătul proximal într-un jgheab al tegumentului, alcătuind *foliculul penei.* Epidermul cilindrului matriceal cuprinde : stratul bazal, intermediar și cornos periferic. Zona peripapilară este foarte activă și generează „colierul" cilindrului matriceal, alcătuit inițial din pături celulare concentrice. În continuare, diviziunea celulelor stratului bazal este inegală, ceea ce duce la separarea radiară a coloanelor epidermice, dispoziție evidentă în secțiune transversală (fig. 18). Cînd coloanele epidermice ating deplina cornificare iar peridermul (stratul superficial) se rupe, ele se eliberează constituind filamentele libere ale pufului. Dacă cilindrul matriceal va genera un fulg sau o pană, una din coloanele sale se dezvoltă viguros și generează axul penei care, pe măsură ce crește distal, antrenează pe laturile sale și celelalte coloane care generează barbele (fig. 19).

Scanned with OKEN Scanner

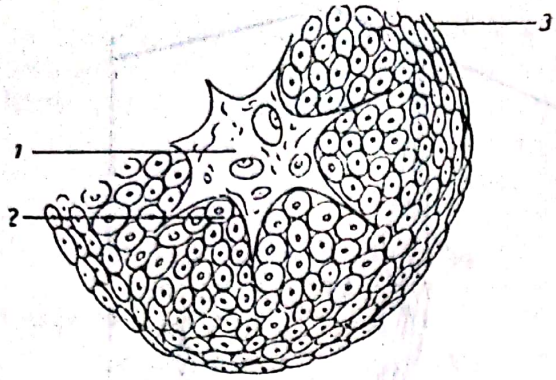

Fig. 18. Secțiune transversală prin cilindrul matriceal al penei de la *Gallus* (14 zile) *(original)*:
1 — papila dermică ; 2 — celulele stratului bazal al barbei ; 3 — periderm.

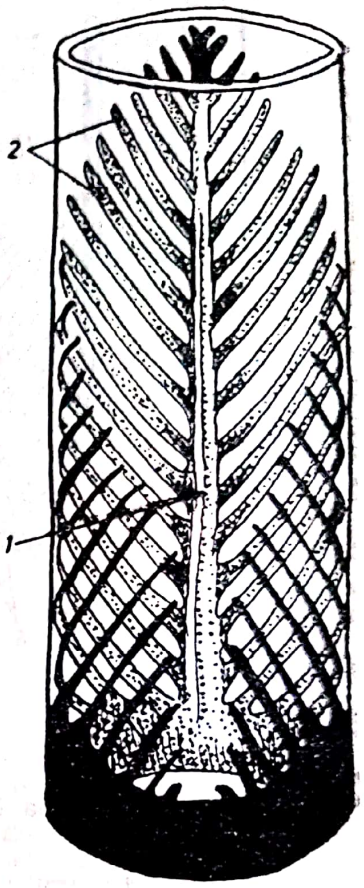

Fig. 19. Schema creșterii penei în cilindrul matriceal (după Vilter):
1 — axul penei ; 2 — barbe.

1.6. TEGUMENTUL LA MAMIFERE

Tegumentul mamiferelor prezintă o largă diversitate care se referă la relieful superficial, caracterele fizice și grosimea sa, prezentîndu-se diferit de la specie la specie, sau chiar la aceeași specie. În contrast cu această diversitate, tegumentul mamiferelor evidențiază o uniformitate structurală reprezentată, ca și la celelalte vertebrate, de epiderm, derm și hipoderm.

Epidermul, epiteliu pavimentos pluristratificat, prezintă caractere distincte care decurg din poziția sa superficială ce-i conferă calitatea de a proteja țesuturile subiacente, aflîndu-se localizat la limita dintre organism și mediul ambiant. La celelalte vertebrate epidermul conține glande mucogene (ciclostomi, pești și amfibieni), sau generează keratina (reptile, păsări). La mamifere epidermul generează glandele anexe și diverse producțiuni cornoase printre care fanera definitorie — *firul de păr* — component al blănii. Epidermul reunește șase straturi de *keratinocite*: stratul bazal (un singur rînd de celule situate pe membrana bazală) ; stratul celulelor poliedrice (6—8 rînduri de celule) ; stratul granulos (2—3 rînduri de celule) ; stratul „lucidum" (două-trei rînduri de celule prezente numai în regiunea palmară și plantară) ; stratul cornos (numeroase rînduri de celule comprimate, total cornificate) și stratul disjunct (exfoliant) ale cărui celule se exfoliază în grupe mari (fig. 20)\

Scanned with OKEN Scanner

Investigarea ultrastructurii tegumentului de la om relevă că celulele stratului bazal sînt solidarizate pe feţele laterale şi la polul apical prin desmosomi, iar la polul bazal diferenţiază la limita cu dermul hemidesmosomi, pe care se ancorează tonofilamentele care umplu întreaga citoplasmă, printre acestea găsindu-se mitocondrii, ribosomi, melanosomi izolaţi, reticul endoplasmatic şi complexe golgiene inactive. Plasmalemele bazale, şi îndeosebi cele laterale, poartă vezicule de pinocitoză (fig 21). Pînă la studiile de ultrastructură membrana bazală era considerată de origine dermică ; în urma acestor studii însă, se precizează originea sa ectoblastică demonstrată prin disocierea epidermului de derm şi plasarea lui pe membrana corioalantoidei embrionilor de găină, condiţii în care membrana bazală se reface (în absenţa dermului) iniţial în dreptul hemidesmosomilor, ulterior completîndu-se în spaţiile dintre aceştia. Celulele stratului poliedric conţin, de asemenea, desmosomi la care se ancorează tonofibrile cu tendinţa de orientare paralelă cu suprafaţa celulelor. Organitele citoplasmatice sînt aceleaşi menţionate în stratul bazal, cu excepţia faptului că apar keratinosomi (granule proteice). Stratul celulelor poliedrice, laolaltă cu cel bazal, constituie *stratul generator Malpighi,* nivel al epidermului în care celulele se divid continuu conform unui ciclu mitotic, diferit după specia considerată. Keratinocitele stratului granulos sînt comprimate şi conţin *granule de keratohialină* de forme diferite, adesea stelate, în contact cu ribosomii. Cercetări recente apreciază aceste granule ca fiind precursori ai keratinei. Organitele celulelor stratului granulos arată semne de dezagregare (segregarea complexelor ribonucleoproteice ale nucleolului, condensarea cromatinei, incizarea puternică a nucleolemei), semne care au sugerat ideea că, la acest nivel, în evoluţia keratinocitelor este stopată sinteza ARN nuclear şi, implicit, a celui extranuclear. Stratul „lucidum" posedă celule foarte comprimate, cu fibrile şi vaste spaţii clare, care îi conferă un aspect spongios ; organitele celulare nu se mai disting. Celulele stratului

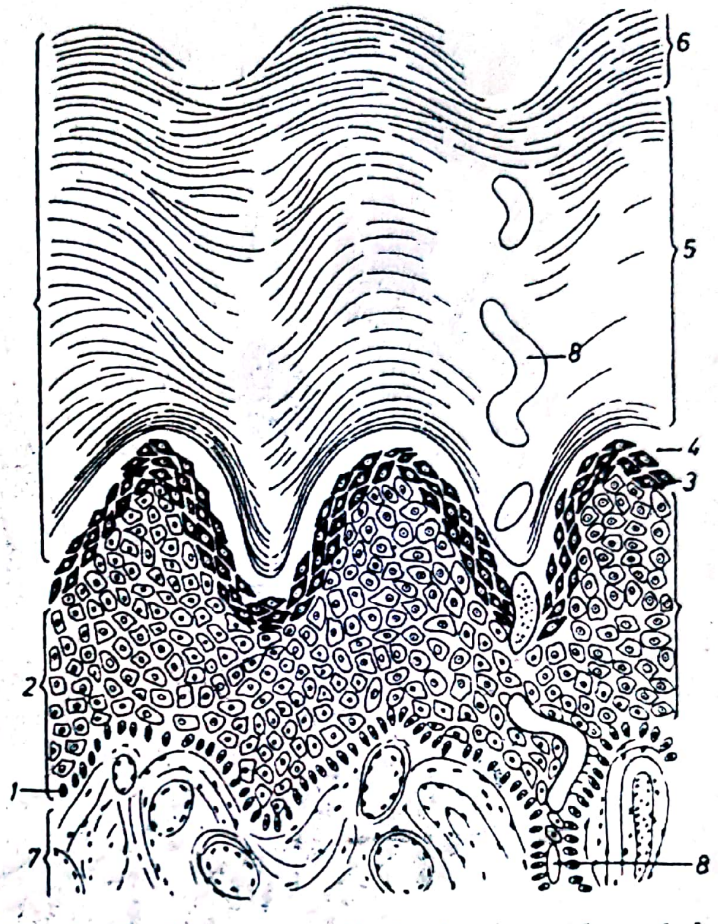

Fig. 20. Secţiune perpendiculară prin epidermul de la om :
1 — stratul bazal ; *2* — stratul celulelor poliedrice ; *3* — stratul granulos ; *4* — stratul lucidum ; *5* — stratul cornos ; *6* — stratul exfoliator ; *7* — derm ; *8* — traiectul unei glande sudoripare.

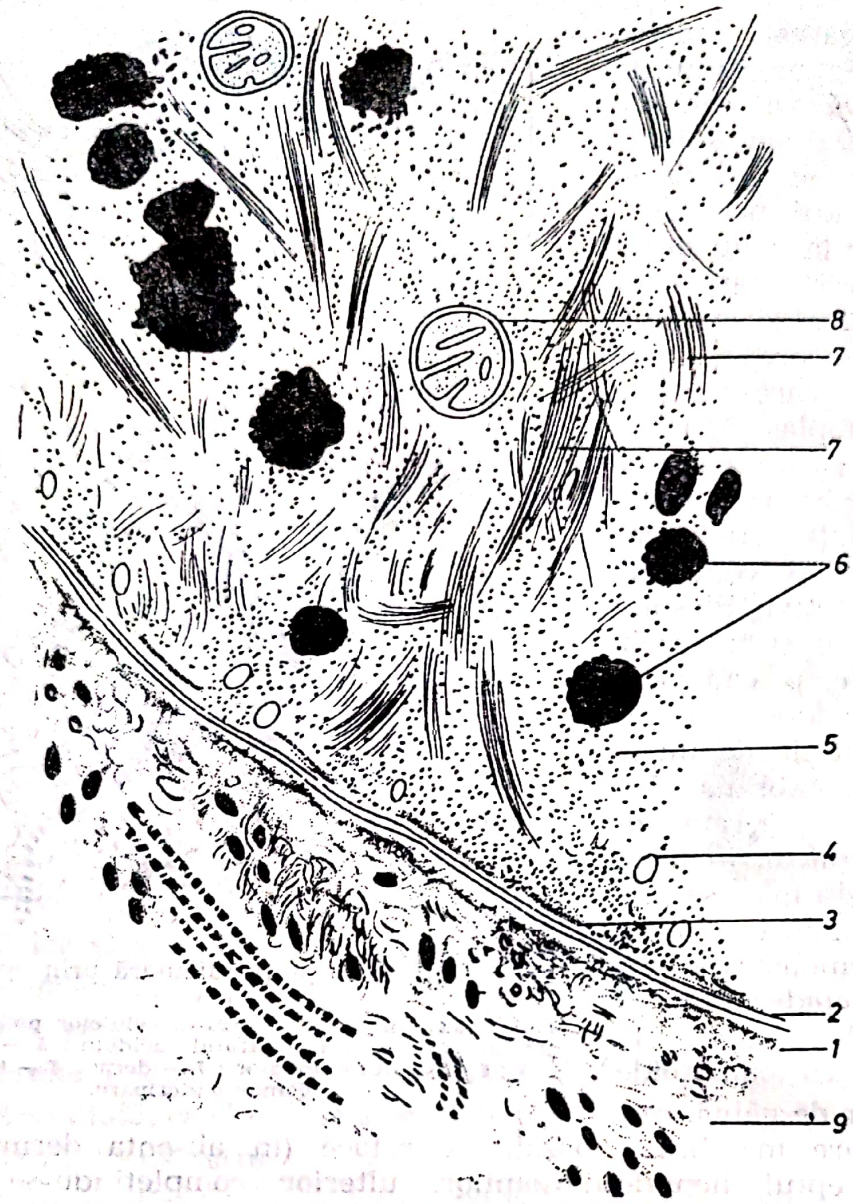

Fig. 21. Secțiune verticală în regiunea joncțională dermo-epidermică, reprezentînd o parte dintr-un keratinocit și dermul superficial la om (schemă după electronofotografie din „Zeit. Zellforsch.", 79, 1967 — R. Snell):
1 — membrana bazală ; *2* — plasmalema celulei stratului bazal ; *3* — hemidesmosom ; *4* — veziculă de pinocitoză ; *5* — ribosomi ; *6* — melanosomi ; *7* — tonofibrile ; *8* — mitocondrii ; *9* — derm cu fibre colagene.

cornos ating maximum de aplatisare, au plasmalema groasă și conținutul electronodens.

În concepția actuală, evoluția keratinocitelor de la om reclamă trei nivele epidermice : stratul Malpighi, în care se formează tonofilamentele, stratul granulos, în care se formează keratohialina și straturile „lucidum" și cornos în care materialul fibrilar (tonofilamentele) și granular (keratohialina) se transformă rapid în keratină. Astfel, într-o primă etapă, în stratul Malpighi are loc sinteza produselor necesare constituirii keratinei, iar în etapa următoare se desfășoară conversia acestora în keratină, proces inițiat în stratul granulos și desăvîrșit în cel cornos.

Scanned with OKEN Scanner

Stepanean (1969), analizînd procesul keratinizării pe tegumentul lateral al botului de șoareci nou-născuți, stabilește următoarele patru etape în formarea keratinei : *a)* apariția *prekeratinei,* reprezentată de tonofilamente la nivelul stratului bazal ; *b)* formarea *prekeratinosomilor* (precursorii keratinei) în celulele stratului poliedric, care sînt structuri granulare electronodense înconjurate de zone puternic bazofile (ribosomi) ; ariile clare din interiorul unor asemenea granule sînt considerate locul în care sinteza proteinelor specifice nu s-a desăvîrșit ; *c)* formarea granulelor libere de *keratohialină* (fig. 22), independente de filamente, la nivelul stratului granulos, reprezentînd prekeratinosomii stratului poliedric, sau formarea de granule provenite din fuziunea prekeratinosomilor cu tonofilamentele ; *d)* formarea *keratinei,* material amorf, dens, omogen, la nivelul stratului cornos. La nivel ultrafin, granulele de keratohialină evidențiază lipsa unei membrane, fiind astfel în contact direct cu ribosomii și filamentele din citoplasmă. Cromatografia pe coloană a stabilit prezența a 18 aminoacizi în structura proteinelor specifice keratohialinei, dominînd prolina, cistina și, mai puțin, histidina. Prezența cisteinei (o jumătate moleculă de cistină) în compoziția keratohialinei, aminoacid cu legături disulfidice, contravine datelor obținute prin analize „in situ" care relevă că, dimpotrivă, ea nu conține aminoacizi cu sulf ci foarte multă histidină. Keratohialina este proteina care conferă keratinei marea sa rezistență la solvenții organici. Partea fibrilară a keratinei, provenită din tonofibrile, conține proteine alfa fibroase, cu mici cantități de cistină și conferă substanței elasticitatea caracteristică.

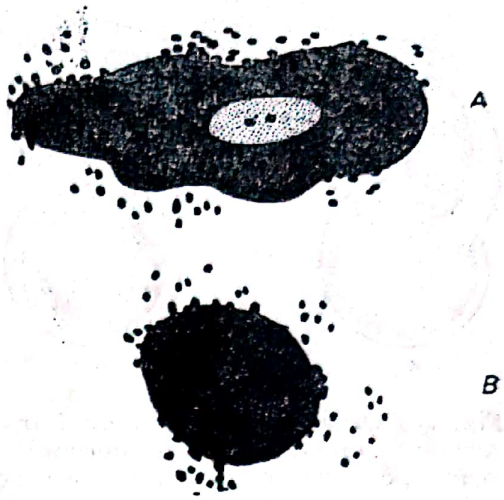

Fig. 22. Scheme adaptate după B. Stepanean din „Arhiv anat. ghist. i embriol.", T. LVII, 12, 15, 1969) :

A — prekeratinosom din celulele poliedrice ; *B* — granul de keratohialină din stratul granulos de la pui de șoarece alb. Se remarcă contactul direct al ambelor tipuri de granule cu ribosomii.

Experiențe recente de regenerare a epidermului uman demonstrează (la nivel ultrastructural) că keratinocitele emit la locul inciziei pseudopode care fagocitează exsudatul seros, proteine serice, agregate de melanină, tonofilamente și desmosomi, materiale provenite din celulele distruse. În regenerare, la locul inciziei, keratinocitele dezvoltă un bogat reticul endoplasmatic granular (care în mod normal nu este prezent), celulele stratului poliedric au numeroși desmosomi, iar stratul granulos nu se constituie, toate acestea pledînd în favoarea variatelor posibilități de evoluție a keratinocitelor.

Epidermul embrionului uman de 12 săptămîni nu manifestă semne de keratinizare ; el posedă stratul superficial (peridermul) alcătuit din celule ce conțin toți constituenții citoplasmatici, plus vezicule de pinocitoză, iar la polul apical, orientat către cavitatea amniotică, diferențiază microvilozități. În săptămînile 14—17 de viață intrauterină apar primele

Scanned with OKEN Scanner

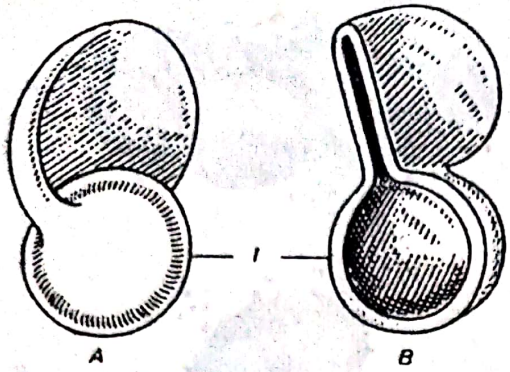

Fig. 23. Organite din celulele Langerhans (două din numeroasele forme pe care le prezintă acestea) (scheme adaptate din „J. Cell Biol.", 36, 1968 — R. Sagebiol și T. Reed):
A — organit întreg ; *B* — organit secționat :
1 — vezicula.

indicii ale keratinizării stratului intermediar și al peridermului, ultimul dispărînd odată cu apariția stratului cornos.

Printre keratinocitele îndeosebi profunde există diseminate celule care emit prelungiri insinuate printre celulele stratului superficial ; așa sînt melanocitele care, în funcție de număr și cantitatea de melanină conținută, determină întunecarea culorii tegumentului și celulele Langerhans care, ca și melanocitele, sînt lipsite de tonofilamente și desmosomi, dar conțin organite specifice relevate de microscopia electronică. Aceste organite au forma unor rachete de tenis cu partea dilatată asemănătoare unei vezicule golgiene care fuzionează cu plasmalema, comunicînd uneori în acest mod cu spațiile intercelulare, fapt pentru care sînt considerate ca organite de endocitoză ; mînerul „rachetei" are structură paracristalină (fig. 23).

Epidermul fetusului de 76 zile este format din celule care conțin organitele celulelor Langerhans, pe lîngă cele proprii keratinocitelor (desmosomi, hemidesmosomi, tonofilamente), iar analiza epidermului expus iradierii solare arată că, odată cu înnegrirea tegumentului prin creșterea numărului de melanosomi, are loc scăderea proporțională a celulelor Langerhans, care după două săptămîni dispar total, sugerîndu-se astfel o eventuală relație între melanocite și celulele Langerhans.

Dermul prezintă o parte superficială — *dermul papilar* —, care conține melanocite, corpusculi tactili, terminații nervoase libere și încapsulate, vase sanguine și limfatice și o parte profundă — *dermul reticular* — cu fibre colagene elaborate de fibrocite, care populează întreaga masă a dermului.

Hipodermul reunește panicului adipos, fascia superficială și țesutul celular subcutanat. Panicului adipos, de grosimi variabile după specie sau regiunea tegumentară considerată, conține celule adipoase care umplu spațiile conturate de travee conjunctive. Fascia superficială este o lamă conjunctivă care străjuiește panicului adipos, separîndu-l de țesutul celular subcutanat ale cărui travee conjunctive leagă tegumentul de fasciile musculare subiacente ; prezența țesutului celular subcutanat permite relativa mobilitate a tegumentului pe mușchi, cartilaje sau oase.

1.6.1. FANERELE

La mamifere sînt fanere prin excelență de natură cornoasă, fiind elaborate de epiderm. Acestea sînt : firul de păr, gheara, unghia, copita și coarnele.

Scanned with OKEN Scanner

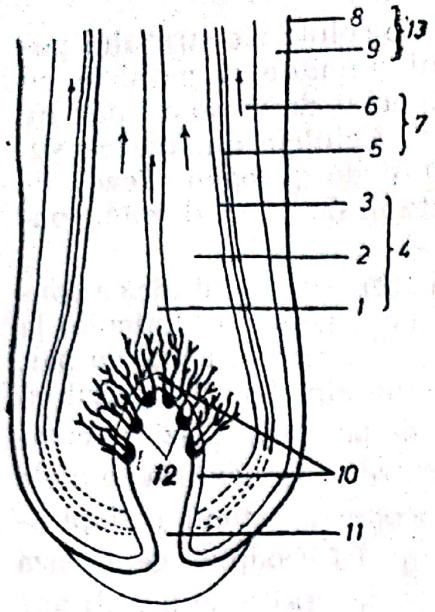

Fig. 24. Schemă reprezentînd rădăcina și foliculul firului de păr (după Daneel și Weissenfels):

1 — măduva firului de păr, la nivelul rădăcinii ; *2* — corticala ; *3* — epidermicula ; *4* — straturile firului de păr ; *5* — epidermicula tecii epiteliale interne ; *6* — straturile Huxley și Henle ; *7* — teaca epitelială internă ; *8* — stratul bazal ; *9* — celulele poliedrice ale tecii epiteliale externe ; *10* — matricea ; *11* — papila ; *12* — melanocite ; *13* — teaca epitelială externă.

Fig. 25. Electronomicrografia celulelor straturilor tecii epiteliale interne (schemă adaptată din „Biol. of Skin.", IX, 441, 1967 — P. Parakkal):

1 — stratul Henle ; *2* — stratul Huxley ; *3* — cuticula.

Firul de păr, specific mamiferelor, formează prin asociere *blana* a cărei bogăție este invers proporțională cu grosimea epidermului. Ca anexe, firul de păr prezintă *mușchi* erectori și *glande* sebacee. Firul de păr este constituit dintr-o *rădăcină* implîntată în derm și o *tulpină* care emerge la suprafața pielii.

Rădăcina, constituită din keratinocite vii, începe cu o dilatare — *bulbul* — care conține *papila dermică* (țesut conjunctiv, vase de sînge, terminații nervoase, cromatofori) (fig. 24). Rădăcina firului de păr este învelită de trei teci constitutive ale foliculului firului de păr : teaca epitelială internă, teaca epitelială externă (ambele de origine ectoblastică) și teaca fibroasă, conjunctivă (de origine mezoblastică). La rîndul ei, teaca epitelială internă reunește cuticula, stratul Huxley și stratul Henle. Cuticula este formată dintr-un singur rînd de celule : stratul Huxlei conține celule mari cu granule de keratohialină în faze avansate de evoluție și organite degenerate ; stratul Henle — cilindru protector al rădăcinii — posedă celule ușor comprimate, în care predomină materialul fibros. Keratinizarea acestor trei straturi urmărește fidel pe aceea a tunicilor tulpinii ; inițial se cornifică stratul Henle, apoi cuticula și, în final stratul Huxley (fig. 25). Teaca epitelială externă reprezintă continuarea stratului bazal

Scanned with OKEN Scanner

al epidermului, la care se adaugă cîteva rînduri de celule ale stratului poliedric ; la acest nivel celulele peribulbare sînt alungite și paralele cu axul longitudinal al foliculului ; ele conțin numeroși desmosomi, dar nu organizează hemidesmosomi la limita cu dermul. Celulele din partea superficială a acestei teci conțin însemnate cantități de glicogen. Teaca fibroasă conține fibrocite și fibre colagene orientate în unghiuri drepte, consolidînd astfel rădăcina.

Tulpina firului de păr este formată din trei pături cilindrice concentrice : măduva la centru, scoarța la mijloc și epidermicula (cuticula) la periferie. Deasupra papilei dermice este localizată matricea firului de păr, zonă generatoare constituită dintr-o masă de celule ale stratului bazal cu indice mitotic foarte ridicat, care generează firul de păr propriu-zis și componentele tecii epiteliale interne. Microscopia electronică relevă că celulele matricei conțin numeroși ribosomi, puține mitocondrii, reticul endoplasmatic redus și desmosomi. Celulele matriceale din vîrful papilei generează măduva (fig. 26), care conține granule electronodense lipsite de membrană (considerate de unii autori clasici drept trichohialină, omoloagă cu keratohialina), vezicule clare cu membrană, filamente disparate și o apreciabilă cantitate de glicogen, îndeosebi în zona perinucleară. Celulele măduvei aflate într-un stadiu avansat de evoluție (distanțate de matrice) prezintă vacuole mari rezultate din fuziunea veziculelor clare și o masă amorfă în care s-au asimilat organitele degenerate, laolaltă cu granulațiile de maximă electronodensitate (fig. 27).

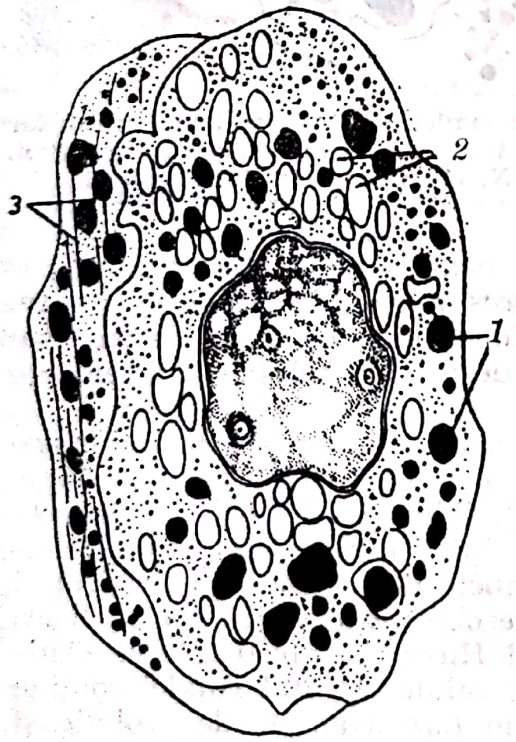

Fig. 26. Celule medulare (schemă adaptată după electronomicrografie, din „Biol. of Skin", IX, 441, 1967 — P. Parakkal) :
1 — granule medulare ; 2 — vezicule cu membrană ; 3 — agregate de filamente.

Scoarța (corticala) constituie partea esențială a tulpinii firului de păr ; este formată din keratinocitele paramedulare care, pe măsura îndepărtării de matrice, se extind către medulară în centrul căreia se întîlnesc din loc în loc, determinînd compartimentarea acesteia. Celulele corticalei conțin melanosomi, care conferă culoare firului de păr, pachete de filamente plasate într-o substanță amorfă și filamente care invadează treptat citoplasma ale cărei organite se dezagregă ; în spațiile intercelulare este vizibil un material amorf, electronoopac.

Cuticula, formată dintr-un singur rînd de celule comprimate și de forme variate după specie, conține filamente și granule de trichohialină care, uneori, umplu întreaga citoplasmă (v. fig. 27).

Scanned with OKEN Scanner

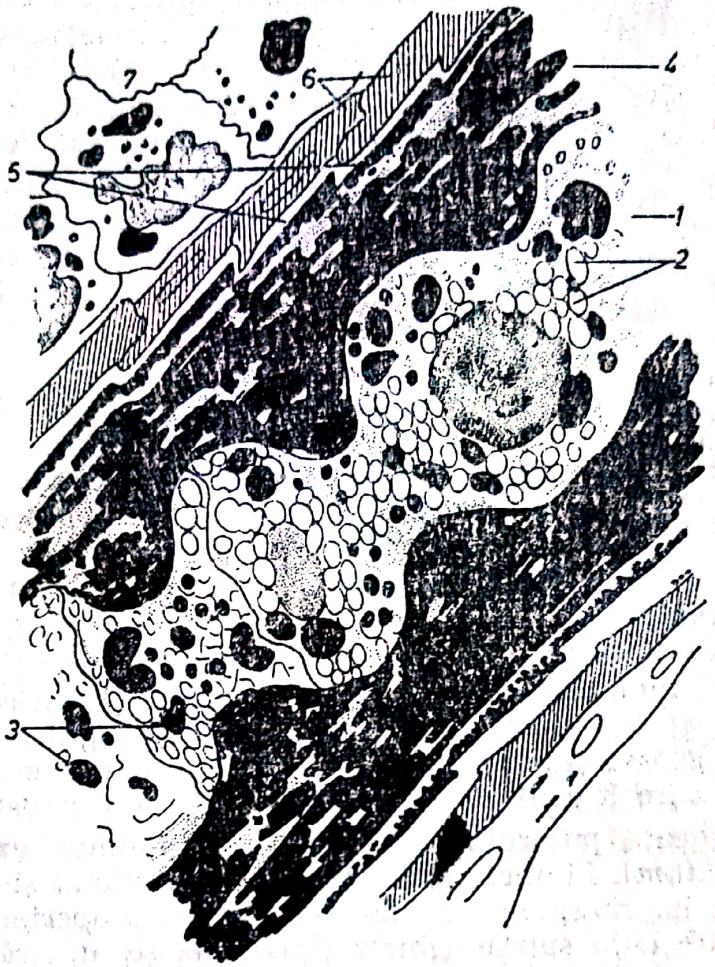

Fig. 27. Secțiune longitudinală prin firul de păr, la nivelul tecilor epiteliale (schemă adaptată după electronomicrografie din „Biol. of. Skin.", IX, 441, 1967 — P. Parakkal):

1 — celule medulare ; *2* — veziculele celulelor medulare ; *3* — granulele medulare ; *4* — corticala firului de păr în celulele căreia se găsesc pachete mari de fibrile ; *5* — epidermicula firului de păr cu celule puternic comprimate ; *6* — epidermicula tecii epiteliale interne ; *7* — celulele stratului Huxley.

Culoarea firului de păr este datorată *melanocitelor* care conțin *melanosomi (*cu *melanină).* Melanina poate fi *eumelanină* (în părul negru) și *feomelanină* (în părul de culoare deschisă). Studiile de ultrastructură precizează că melanocitele sînt prezente numai în papila dermică, iar prelungirile lor se insinuează printre celulele corticale ale rădăcinii (v. fig. 24). Există unele date care afirmă că melanosomii sînt transferați din prelungirile melanocitelor în celulele corticalei, dar cel mai plauzibil mecanism ar fi fagocitarea proceselor melanocitelor încărcate cu melanosomi de către celulele corticalei. În melanocit se constituie inițial *premelanosomii* (organite veziculare cu membrană apărute „de novo"), care conțin o matrice cu tirozinază activă și numeroase filamente care se dispun între polii organitului. Sinteza melaninei se declanșează în prezența tirozinazei și, pe măsura formării pigmentului, acesta se dispune pe filamente ocupînd treptat întreaga capacitate a premelanosomului, moment în care filamen-

Scanned with OKEN Scanner

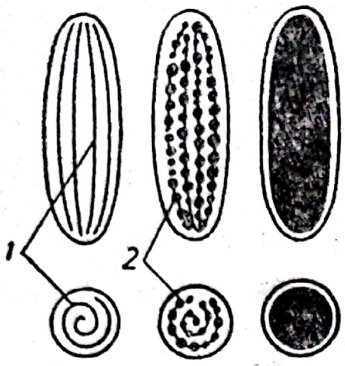

Fig. 28. Secțiuni longitudinale *(sus)* și transversale *(jos)* prin melanosom :
1 — lama spirală ; *2* — granule de melanină depuse pe lama spirală.

tele devin invizibile, tirozinaza se inactivează, iar organitul se transformă în *melanosom* (fig. 28). La populațiile negroide și mongoloide, melanosomii sînt voluminoși și total încărcați cu melamină, în timp ce în părul blond ei sînt de talie mică, iar pigmentul nu ocupă întregul organit. La albinoși celulele corticalei conțin foarte mulți premelanosomi cu filamente, dar lipsește tirozinaza — precursor indispensabil sintezei melaninei.

Gheara mamiferelor este formată din *„sol"* și *„limb"*. Solul se continuă cu pernița caracteristică, iar limbul, foarte dezvoltat, prezintă proximal *rădăcina,* sub care se află *matricea* germinativă. Matricea posedă toate straturile epidermului ; keratinocitele sale se divid, suferă procesul cornificării și generează material cornos care-l deplasează pe cel vechi, distal, determinînd creșterea continuă a fanerei. Epidermul, care se dispune între matrice și vîrful ghearei, conține numai stratul bazal și al celulelor poliedrice, formînd patul steril pe care alunecă limbul generat proximal la nivelul matricei. Gheara este acoperită de *„manta"* (omologabilă cu eponichiul unghiei de la om), care poate fi foarte groasă și de consistența limbului ; uneori ea poartă un „guleraș" osificat, care îi conferă o deosebită duritate și rezistență.

Unghia (gheară puternic modificată) are „limbul" extins și „solul" redus *(hiponichium).* Limbul este mărginit proximal și lateral de *cuta supraunghială,* iar marginea distală este liberă, acoperind prin creștere hiponichiul. Sub cuta supraunghială proximală se află rădăcina unghiei care, ca și în cazul ghearei, prezintă sub ea matricea generatoare (fig. 29). În prelungirea cutei supraunghiale proximale este localizat *eponichiul* (perionix), pliu cornos care acoperă parțial *lunula* (partea albicioasă de la baza limbului).

Copita, faneră cornoasă, dură, proprie mamiferelor copitate, acoperă falanga terminală a degetelor suportînd întreaga greutate a animalului. La cal copita îmbracă falanga lățită terminală a unicului deget funcțional (degetul III) și prezintă *zidul* omologabil cu limbul ghearei și unghiei.

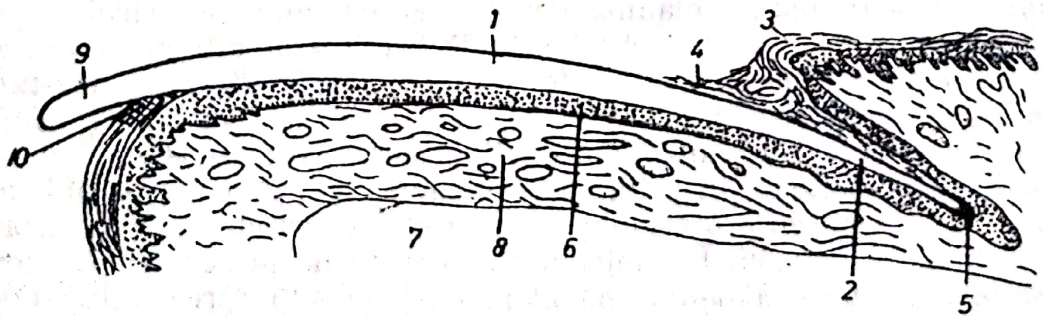

Fig. 29. Secțiune sagitală prin unghie :
1 — limbul unghiei ; *2* — rădăcina unghiei ; *3* — cuta supraunghială ; *4* — perionix ; *5* — matricea unghiei ; *6* — patul unghiei ; *7* — falanga terminală ; *8* — derm ; *9* — partea liberă a limbului ; *10* — hiponichium.

Scanned with OKEN Scanner

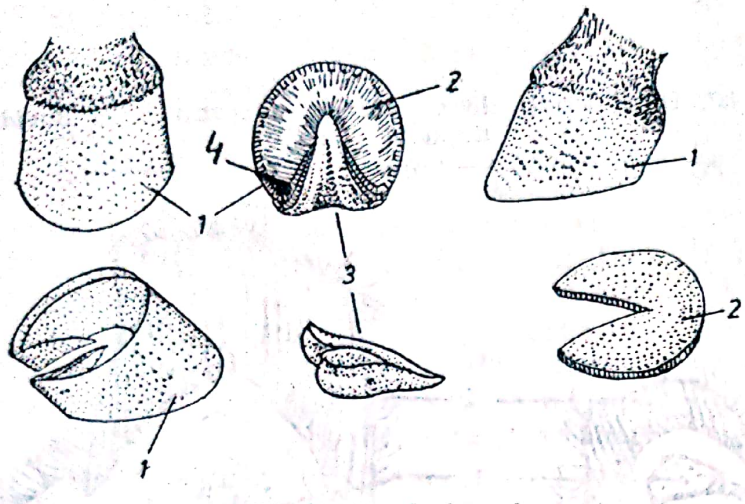

Fig. 30. Copita de la cal :
1 — zidul copitei ; *2* — talpa (solul) copitei ; *3* — furcuţa ; *4* — barele.

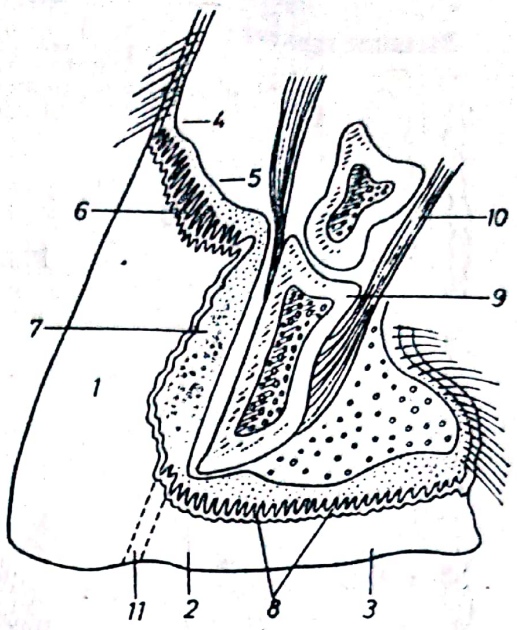

Fig. 31. Secţiune sagitală prin copita de cal (după Ellenberger-Baum) :
1 — „zidul" (cutidura) ; *2* — talpa (solul) ; *3* — furcuţa ; *4* — bureletul perioplic ; *5* — bureletul cutidural ; *6* — papile filiforme din bureletul cutidural ; *7* — papilă foliată din patul zidului ; *8* — papilele filiforme ale podofilului ; *9* — falanga distală a degetului ; *10* — tendon ; *11* — linia albă.

solul (talpa) şi *furcuţa* (neomologabilă cu nici una din componentele gheare sau unghiei) (fig. 30). Cu marginea sa circulară „zidul" se sprijină pe „sol", fiind prevăzut cu o pereche de bare între care se insinuează „furcuţa". Atît solul cît şi furcuţa sînt alcătuite dintr-o masă cornoasă mai puţin dură, elaborată de papilele filiforme ale epidermului tălpii. Zidul copitei este format din cilindrii cornoşi duri elaboraţi de papilele filiforme ale bureletului cutidural, zona generatoare a zidului, în formă de coroană, situată proximal (fig. 31). Pe măsura uzării sale determinată de contactul cu substratul, zidul copitei creşte lunecînd pe patul subiacent care conţine papile foliate al căror ax longitudinal este orientat pe direcţia de creştere a zidului. Papilele foliate au o dispoziţie radiară, între ele asamblîndu-se lamele keratofile de pe faţa internă a zidului. La rîndul lor papilele foliate sînt asociate cu papile filiforme, care elaborează materialul cornos ce fuzionează cu acela al cilindrilor generaţi de bureletul cutidural. Zidul este acoperit superficial de o masă cornoasă formată din cilindrii cu diametrul redus, generaţi de bureletul perioplic aflat deasupra celui cutidural. Peste acest material se dispune „glazura" copitei, un lac subţire şi strălucitor, constituit din celule cornoase aplatisate (fig. 32). Talpa completează faţa plantară a copitei şi se angrenează pe marginea distală şi internă a zidului şi barelor.

Coarnele, organe particulare unor mamifere, pot fi producţiuni pur epidermice sau dermoepidermice. Sînt considerate trei categorii de asemenea organe : *nazale, cavicorne* şi *caduce.*

Scanned with OKEN Scanner

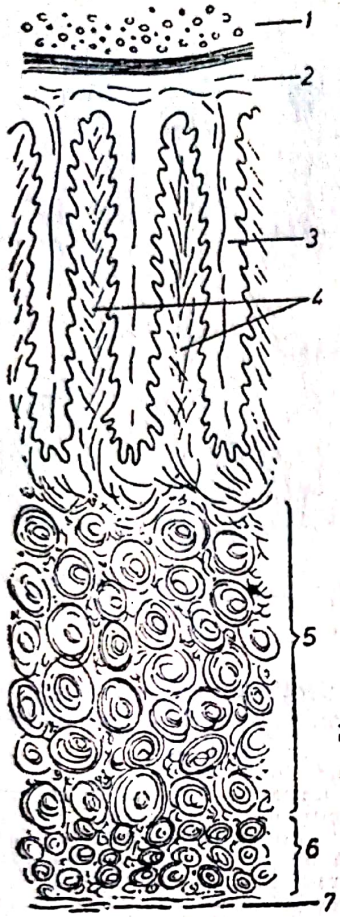

Fig. 32. Secțiune transversală prin copită (fragment) (după Ellenberger-Baum):
1 — osul falangei distale ; *2* — derm ; *3* — papilă foliată din care se desprind numeroase papile filiforme ; *4* — lame kerafiloase ; *5* — zidul copitei (partea cutidurală) ; *6* — zidul copitei (stratul marginal) ; *7* — cuticula.

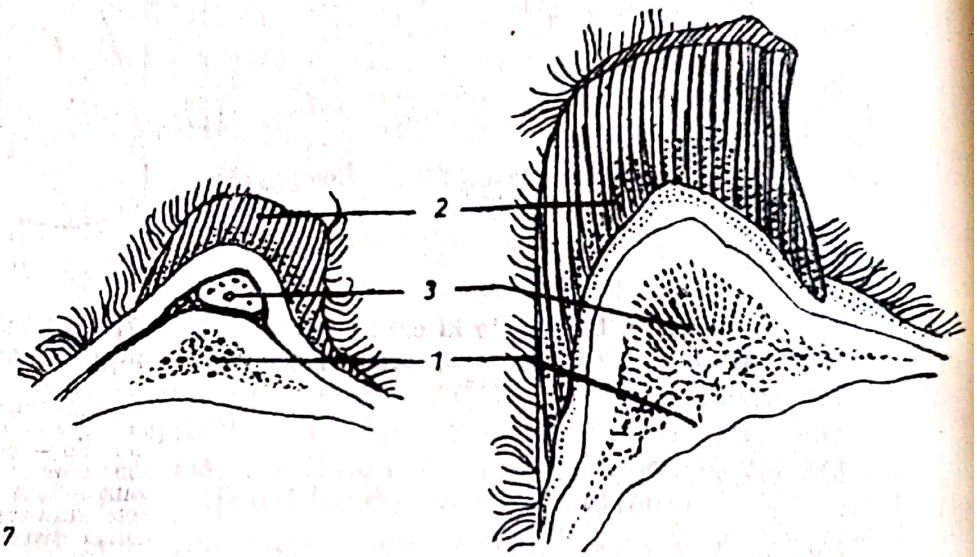

Fig. 33. Două stadii de dezvoltare a cornului la *Bovidae* (după Weber):
1 — osul frontal ; *2* — teaca cornoasă ; *3* — „os cornu".

Coarnele nazale, prezente la rinoceri, proemină pe oasele nazale ; sînt dure și constituite din agregate de keratinocite cornificate. Matricea, formată din tegument cu papile filiforme, generează baghete cilindrice cornoase, paralele (corespunzător poziției papilelor), solidarizate prin celule cornoase disparate emise de keratinocitele situate între papilele filiforme.

Coarnele cavicorne (coarne permanente) sînt alcătuite dintr-un ax osos sudat cu osul frontal, peste care se dispune un țesut conjunctiv acoperit de epiderm, ultimul învelit la rîndul său de o teacă cornoasă sau cornul propriu-zis. La fetus, în regiunea care va purta cornul, se distinge un mic os lenticular („os cornu") acoperit de tegument (fig. 33), os care fuzionează distal cu frontalul și crește treptat formînd tija osoasă a cornului ; peste toate acestea se suprapune tegumentul cu dermul și epidermul său. Dermul aderă la tija osoasă și emite înafară numeroase papile filiforme. Epidermul din vîrful acestora este lipsit de stratul granulos ; el elaborează cornul dur. La bază (la limita cu tegumentul care învelește osul frontal), acesta este acoperit de corn moale de culoare galbenă, generat de tegumentul acestei zone, fiind omologat cu eponichiul unghial (fig. 34). Cornul dur este format din cilindrii cornificați, ferm fuzionați printr-un material lamelar cornos, întocmai ca în zidul copitei.

Scanned with OKEN Scanner

Coarnele cavicorne sînt podoabe ale ambelor sexe ; pot fi torsionate, dar niciodată ramificate, cu excepţia speciei *Antilocapra americana* la care există un ram scurt, tocul cornos căzînd anual.

Coarnele caduce ale *Cervidelor* mascule prezintă, de asemenea, o tijă osoasă acoperită de tegumentul pilos (fig. 35). Ele cad anual şi se refac în patru-cinci săptămîni. În perioada rutului, la baza cornului se produce o rarefiere a ţesutului osos, datorită activităţii intense a osteoclastelor care invadează această zonă, astfel încît, înainte de căderea cornului, rămîn numai cîteva travee osoase incapabile să susţină greutatea cornului, care, în consecinţă, se desprinde. Peste pivotul osos rămas se extinde tegumentul care este antrenat odată cu creşterea pivotului. Se consideră că pierderea periodică a coarnelor s-ar datora activităţii hormonilor testiculari, deoarece după rut, cînd influenţa acestora diminuează, cornul începe să regenereze. Problema rămîne însă deschisă, deoarece există specii *(Rangifer tarangus)* la care şi femela poartă coarne.

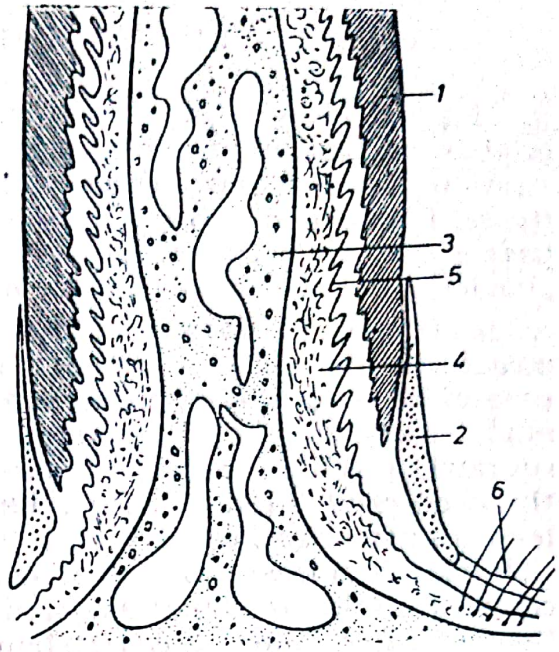

Fig. 34. Secţiune longitudinală prin cornul cavicorn (după Ellenberger-Baum) :
1 — cornul tare ; *2* — cornul moale ; *3* — „os cornu" ; *4* — derm ; *5* — stratul bazal al epidermului ; *6* — tegument.

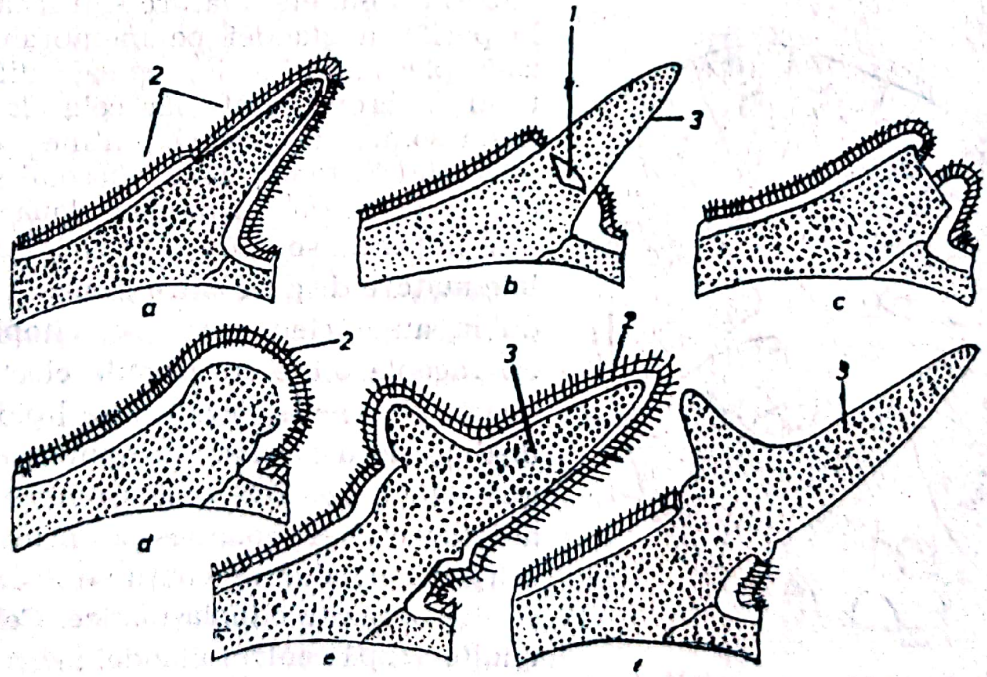

Fig. 35. Dezvoltarea cornului la *Cervidae (după* Nitsche) :
a, b — primul corn ; *c* — pivotul cornului după prima cădere ; *d, e, f* — formarea cornului după prima cădere ; *1* — cavitatea de resorbţie ; *2* — tegument ; *3* — osul cornului.

Scanned with OKEN Scanner

1.6.2. GLANDELE TEGUMENTARE

La mamifere există glande *sudoripare, sebacee* şi *mamare,* toate de origine ectoblastică, formate prin înmugurirea către derm a celulelor stratului bazal. Primele două categorii de glande sînt prezente la *Insectivore, Pinipede* şi *Primate ; Chiropterele* au numai glande sebacee, *Fisipedele* numai sudoripare, iar la *Cetacee* lipsesc total. Prezenţa sau absenţa glandelor este evident corelată cu modul de viaţă al animalelor.

Glandele sudoripare sînt tubuloase, de tip merocrin şi posedă un glomerul secretor plasat în profunzimea dermului (fig. 36) de la care pleacă canalul excretor care îşi pierde pereţii proprii la nivelul epidermului, devenind traiect sudoripar insinuat printre celulele epidermice şi deschis la suprafaţa pielii printr-un por excretor. Glomerulul sudoripar reuneşte trei tipuri de celule : mioepiteliale, luminoase şi întunecate. Celulele mioepiteliale au structura tipică şi sînt localizate periferic, pe membrana bazală. Celulele luminoase conţin mitocondrii, mari cantităţi de glicogen şi complexe Golgi în care se elaborează produsul specific de densitate medie. Celulele întunecate conturează lumenul glandular şi conţin apical vacuole de secreţie cu membrană în care sînt diseminate granule, restul citoplasmei fiind populată de ribosomi şi incluziuni lipidice.

Glandele sebacee sînt glande acinoase compuse de tip holocrin, localizate la limita dintre rădăcina şi tulpina firului de păr, produsul specific — *sebumul* — fiind un lubrifiant al acestuia. Microscopia electronică relevă la embrionul uman de 13—20 cm existenţa celulelor glandulare în cele trei faze ale evoluţiei lor : imatură, matură şi adultă. Celulele au un singur ciclu evolutiv la sfîrşitul căruia se dezagregă, produsul fiind în acest mod eliberat. Celulele imature sînt localizate la periferia glandei pe membrana bazală, plasmalemele lor apicale diferenţiind microvilozităţi, iar cele laterale desmosomi. Citoplasma conţine nucleu, mitocondrii, tonofibrile, ribosomi şi glicogen, la nivelul ultimelor două organite iniţiindu-se sinteza lipidelor. Celulele mature dispuse către lumenul glandular, au nucleul mai mic, citoplasma cu vacuole pline cu granule electronodense, glicogen şi picături de lipide ; se disting, de asemenea, şi numeroase figuri mielinice. Este evident fenomenul autofagocitozei manifestat prin prezenţa vacuolelor ce conţin mitocondrii şi alte organite citoplasmatice. Celulele adulte ocupă centrul glandei ; sînt pline cu picături lipidice, pe punctul de a fi eliberate laolaltă cu restul constituenţilor citoplasmatici.

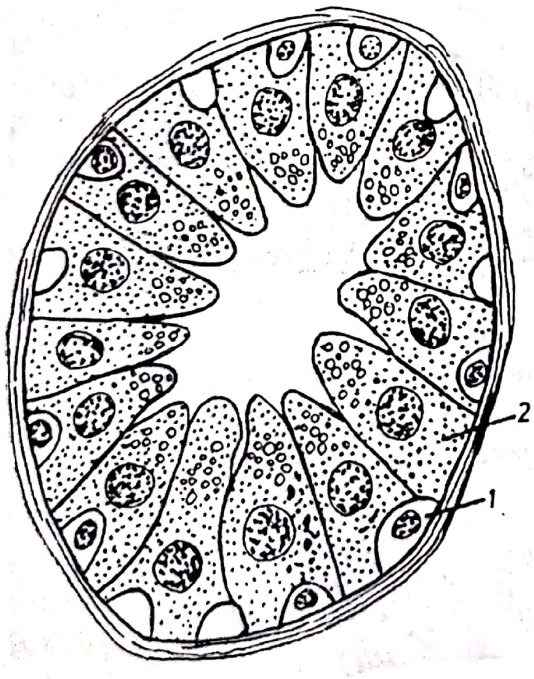

Fig. 36. Secţiune transversală prin tubul glandular sudoripar din regiunea axilară :
1 — celulă mioepitelială ; 2 — celulă glandulară.

Scanned with OKEN Scanner

Glandele mamare — formațiuni definitorii la mamifere — se asociază în organe numite *mamele*, la formarea cărora participă și mezoblastul din care derivă elementele de susținere. Sînt glande tubuloase și tubulo-acinoase compuse, care elaborează laptele evacuat prin tuburi care confluează în final în *ductul lactifer* deschis în *apexul mamelonar*. Morfologia și arhitectura generală a mamelelor, ca și compoziția laptelui, variază considerabil în seria mamiferelor.

Schițele mamare embrionare sînt foarte sensibile la acțiunea hormonilor sexuali, care intervin la un moment dat în ontogeneză și care, în anumite condiții, pot altera dezvoltarea glandelor mamare generînd numeroase malformații congenitale.

La *Prothotherieni* (monotreme) glandele mamare sînt organizate foarte simplu ; la *Ornithorynchus paradoxus* sînt de tip tubular (150—200 glande) și se deschid independent la suprafața corpului într-un cîmp glandular circular situat la 9 cm de orificiul cloacal (fig. 37). În drumul lor către suprafața corpului străbat o butonieră a mușchiului pielos („paniculus carnosus") al trunchiului. Fiecare glandă tubulară (lobul mamar) se deschide la baza unui fir de păr. La *Echidna* „paniculus carnosus" diferențiază incubatorul, o breșe mai profundă, în care se dezvoltă inițial puiul ; pe laturile acestuia sînt areolele mamare în care se deschid glandele mamare simple. Laptele monotremelor are o culoare roz și consistență deosebită, puiul absorbind pînă la 48 g la un supt.

La *Metatherieni* (marsupiale) structura glandelor mamare se apropie de cea a *Placentarelor*, fiind de tip tubulo-alveolar, iar mamelele prezintă mameloane prin care laptele este transferat în cavitatea bucală a puilor. Femela poartă o pungă ventrală — *marsupiu* — care adăpostește mamelele și puii în primele faze de dezvoltare postnatală. Punga marsupială este un pliu tegumentar localizat înaintea orificiului urogenital ; este mai mult sau mai puțin dezvoltată, în funcție de specie. La *Macropodidae* (marsupiale superioare) punga este completă, avînd anterior o deschidere înconjurată de un mușchi „sfincter marsupii". Punga poate fi simplă sau compartimentată. La *Didelphydae* (marsupiale inferioare) marsupiul este o pungă cutanată care mărginește mamelele pe două-trei laturi. În marsupiu se găsesc numeroase glande sebacee și sudoripare, deosebit de active în prezența puilor. Mamelele sînt dispuse pe peretele abdominal al marsupiului, numărul lor variind considerabil după specie (2—25). În general mamelele se dispun pe două rînduri, iar uneori pot forma patru rînduri incomplete. Macropodidele au patru mamele, iar la didelfide sînt 5—13 (fig. 38). În afara perioadei de

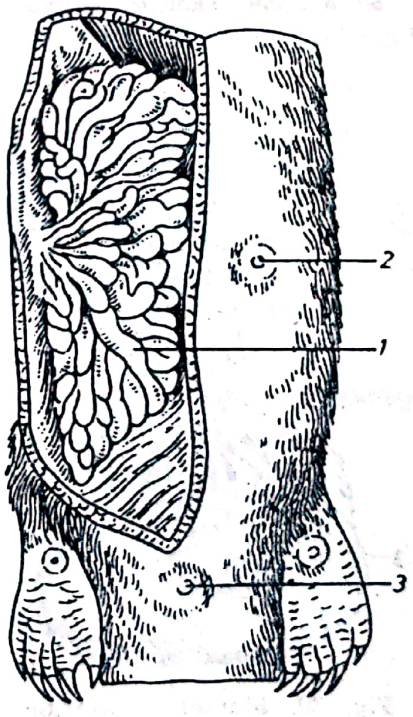

Fig. 37. Vedere „in situ" a glandelor mamare de la *Ornithorhyncus paradoxus* (după J. F. Meckel) :
1 — lobul mamar ; 2 — cîmpul glandular ; 3 — orificiul cloacal.

Scanned with OKEN Scanner

creştere a puilor, mameloanele sînt invaginate într-o depresiune — *punga mamelonară* — care, însă, odată cu gestaţia şi lactaţia, proemină mult deasupra nivelului tegumentului. Fiecare mamelă conţine un număr variabil de glande mamare, iar fiecare glandă mamară expulzează laptele printr-un conduct excretor. *Dasypus* prezintă 6 glande mamare, şi, deci, 6 canale excretoare, iar *Macropus* posedă 20 glande mamare şi, respectiv, 20 conducte excretoare (fig. 39).

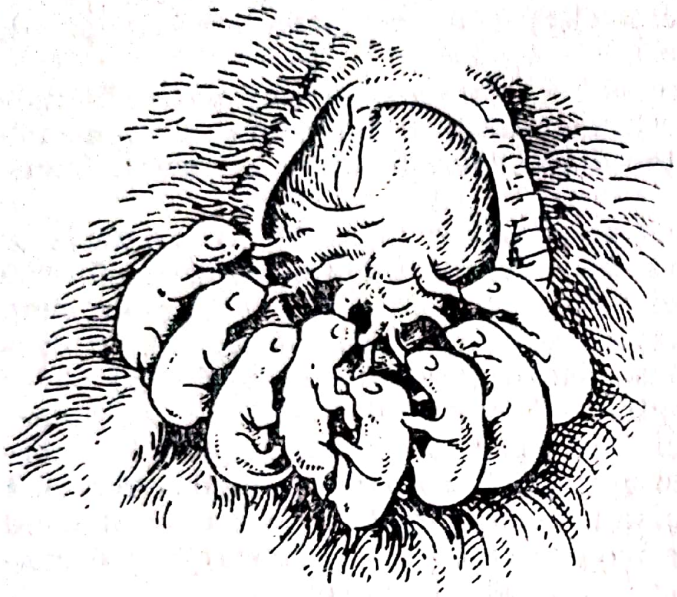

Fig. 38. Pungă mamară la *Didelphys marsupialis-virginiana* (după Burns şi Burns, 1956):
Se observă mameloanele voluminoase la care se ataşează puii de 20 zile.

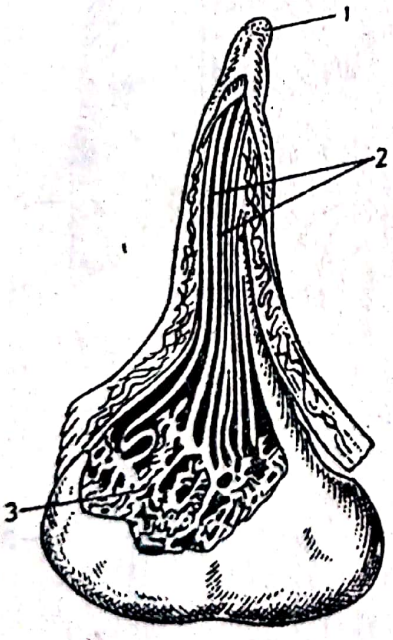

Fig. 39. Mamelon inferior de la cangur (după Morgan):
1 — orificiile conductelor excretoare; 2 — conductele excretoare; 3 — acinul glandular.

Fig. 40. Embrion de *Didelphys marsupialis* de 17,5 mm (după Breslau):
Se observă schiţa mamară dreaptă:
1 — aria ovală albă.

Glandele mamare conţin acini glandulari formaţi din alveole care se deschid în canalicule intralobulare, acestea în canale lobare de unde laptele este condus în canale secundare şi, în final, în canalul excretor a cărui extremitate distală ajunge în apexul mamelonar. După parturiţie dimensiunile alveolelor cresc, iar secreţia laptelui începe la 24 ore după naştere, devenind extrem de abundentă la 36 ore. Mamelele marsupialelor prezintă un muşchi compresor special („compresor mamae") prin contracţia căruia se presupune că întregul organ mamar este compresat şi astfel laptele este ejaculat în cavitatea bucală a puilor. „Compresor mamae" este format din două pături musculare care cuprind organul mamar pe cele două feţe; derivă din muşchiul transvers, inserîndu-se cu o extremitate pe osul marsupial iar cu cealaltă pe muşchiul oblic extern. Perii mamari prezenţi în timpul dezvoltării glandelor mamare dispar ulterior. La naştere

Scanned with OKEN Scanner

puii sînt incomplet dezvoltați, deoarece viața intrauterină este foarte scurtă (12 zile la *Opossum*). Cu ajutorul membrelor anterioare prevăzute cu gheare, puii se agață de blana mamei urcînd în marsupiu, unde odată ajunși prind cu gura un memelon pe care nu-l eliberează (în cazul unor specii) decît după 50—60 zile. Mamelonul se hipertrofiază, iar laptele este ritmic propulsat în cavitatea bucală a puilor ; numai după definitiva constituire a cavității bucale, cînd aceasta devine largă, puiul poate elibera mamelonul.

Dezvoltarea glandelor mamare de la monotreme este asemănătoare cu aceea de la marsupiale (fig. 40), desfășurîndu-se astfel ; la embrion, la baza membrelor posterioare și pe laturile corpului, se găsește aria albă ovală, o îngroșare epiblastică ce reprezintă schița mamară primară. Ulterior, aceasta migrează către fața ventrală unde, în cazul monotremelor, din fiecare se naște o mamelă cu numeroase glande mamare. Glanda mamară este generată de un mugure epiblastic (cordon celular masiv), care crește către derm formînd mugurele secundar străbătut de un lumen. La marsupiale procesul este asemănător, cu excepția faptului că aria albă ovală se compartimentează în numeroși butoni mamari care stau la originea mamelelor, în același timp schițîndu-se și cuta tegumentară perimamară care va deveni marsupiu.

La *Eutherieni* (placentare), glandele mamare sînt de asemenea de tip tubulo-alveolar compus, conductul excretor avînd o dispoziție arborizată. În funcție de numărul glandelor componente, mamelele sînt simple sau compuse ; primele prezintă o singură glandă mamară, iar cele din urmă un număr variat de glande mamare juxtapuse intim de un înveliș conjunctiv comun. Fiecare glandă mamară își păstrează individualitatea în cadrul acestui complex, numărul canalelor galactofore (excretoare) (20—25) corespunzînd numărului glandelor (fig. 41). Mamelele *simple* se

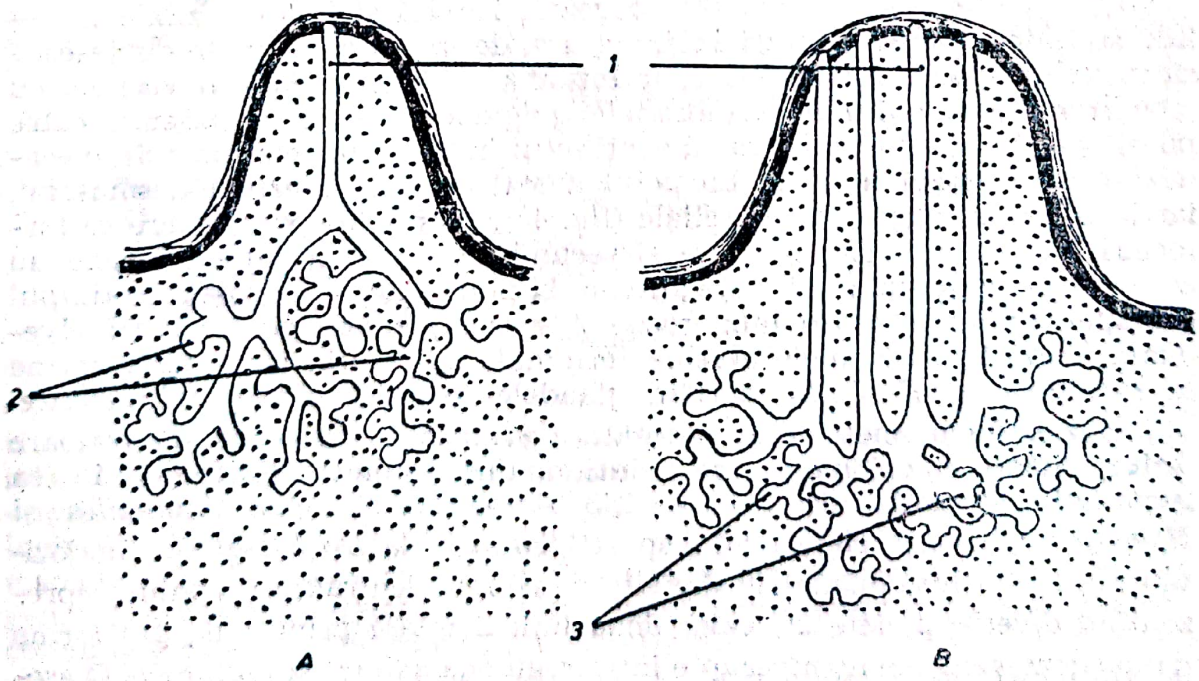

Fig. 41. Schema unei mamele simple *(A)* și compuse *(B)* :
1 — canale excretoare ; 2 — glandă mamară ; 3 — glande mamare.

Scanned with OKEN Scanner

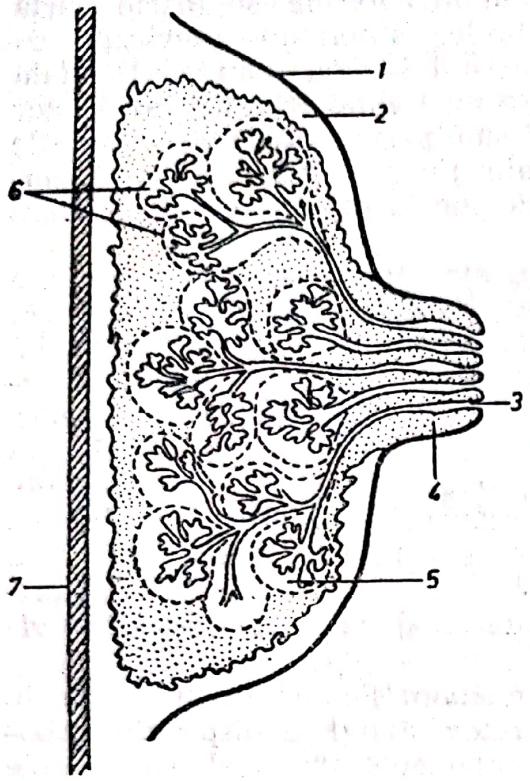

Fig. 42. Secțiune prin mamela de om (reprezentare schematizată) :
1 — învelișul cutanat ; *2* — pătura adipoasă periferică ; *3* — canal galactofor ; *4* — mamelon ; *5* — lobul al unei glande mamare ; *6* — glandă mamară ; *7* — mușchiul pectoral.

întîlnesc la *Muridae, Rumianthae,* iar cele *compuse* la majoritatea placentarelor. Mameloanele placentarelor, mai proeminente în timpul lactației, au diverse forme ; conice, emisferice, cilindrice etc.

La femeie există două mamele dispuse în regiunea pectorală ; aria perimamelonară prezintă un epiteliu subțire lipsit de peri și foarte pigmentat care formează *areola,* absentă la unele specii dar deosebit de extinsă la femeie. Areola conține glande sudoripare, sebacee și tuberculii Montgomery considerați a fi glande mamare „aberante". Glandele mamare sînt formate din lobi, lobuli și acini. Canalele care părăsesc lobii confluează în canalul excretor care se deschide în vîrful mamelonului (fig. 42). Alveola mamară prezintă un rînd de celule glandulare înalte mărginite continuu de celule mioepiteliale.

În timpul lactației, celulele glandulare conțin un bogat reticul endoplasmatic granular, complexe Golgi și vacuole pinocitare la polul bazal ; ele elaborează lapte care conține proteine specifice (lactoglobuline, lactoalbumine), cazeină, lactoză și lipide vizibile în celulă sub forma unor picături perinucleare, de unde, ulterior, se deplasează către polul apical. Proteinele apar inițial în aria golgiană, în vacuole cu membrana derivată din membranele golgiene ; ele se deplasează către polul apical al celulei și își varsă conținutul în lumenul acinului prin mecanismul pinocitozei inverse. La polul apical celulele prezintă desmosomi, iar la cel bazal celule mioepiteliale (fig. 43). În stadiile embrionare se formează numai ducturile primare și secundare, iar la naștere glandele au aspectul unor tuburi ramificate ; numai la pubertate, și îndeosebi în timpul gestației, ramurile devin numeroase și se completează cu structuri alveolare. După lactație unele alveole terminale se resorb, iar glanda revine la structura tubulară. La bărbat, glandele mamare rămîn rudimentare.

Dispoziția mamelelor la *Placentare* urmează o linie corespunzătoare liniei mamare embrionare, care se întinde din regiunea axilară pînă în cea inghinală, ocupînd inițial o poziție dorso-laterală. La *Chinchilla* și *Hippopotamus* mamelele sînt dispuse primitiv, latero-dorsal. La majoritatea speciilor însă mamelele sînt situate pe fața ventrală a corpului, reprezentînd diverse puncte ale celor două linii mamare primitive ; pot forma două șiruri ventrale neîntrerupte între regiunea axilară și inghinală. O asemenea dispoziție prezintă *Insectivorele, Rozătoarele, Suidele* etc. ; alte specii posedă de asemenea un număr mare de mamele plasate însă în puncte dife-

Scanned with OKEN Scanner

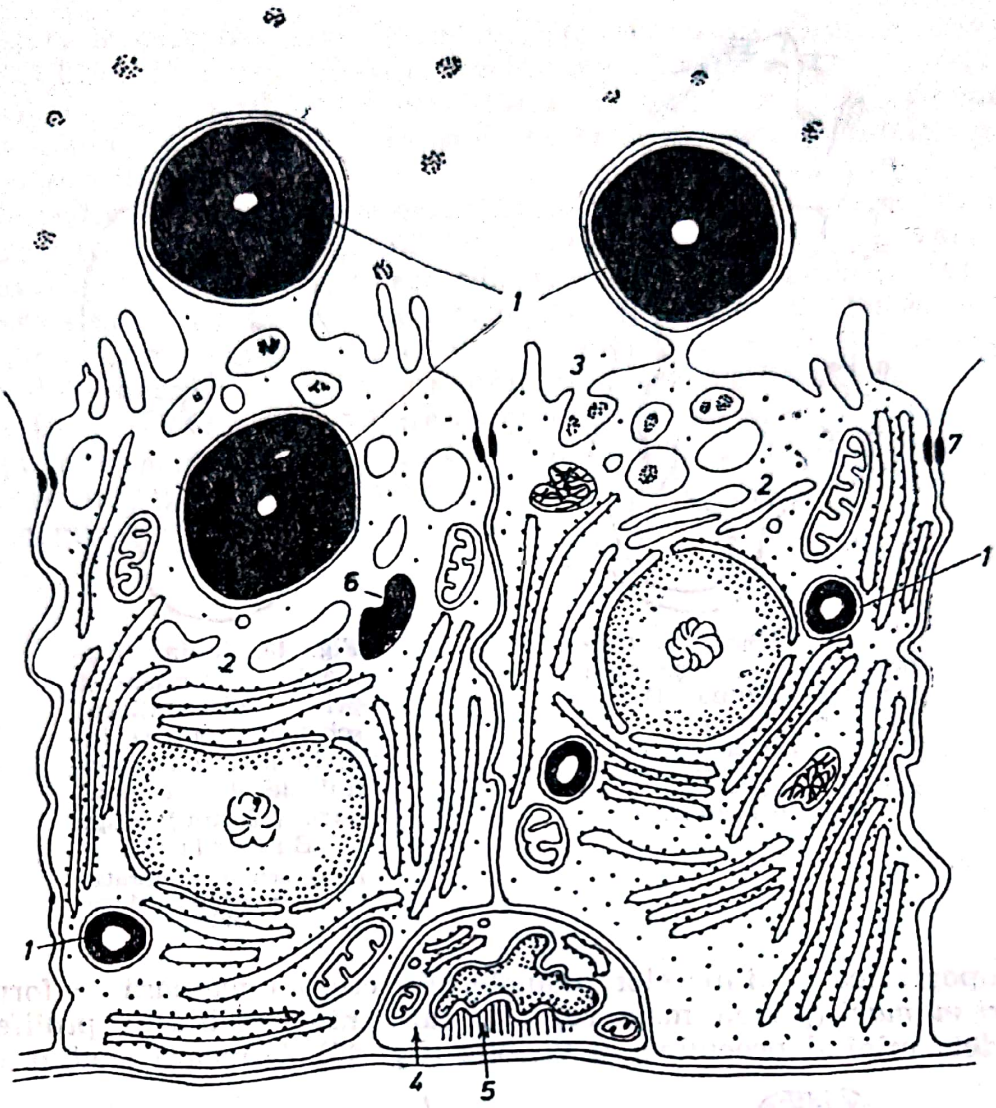

Fig. 43. Schema celulelor alveolare mamare în timpul elaborării secreției (schemă adaptată din „Z. Zellforsch. microsk. anat.", 49, 344, 1959 — W. Bargman și Knop; „J. Ultrastruct. Res.", 2, 423, 1959 — K. Holiman; H. Miyanaki și Gann Nishizuka):

1 — picături de lipide; *2* — complex Golgi; *3* — deversarea proteinelor; *4* — celulă mioepitelială; *5* — miofibrile; *6* — corpuri dense (lisosomi); *7* — desmosomi.

rite ale liniei mamare; astfel, la șobolan, există mamele pectorale abdominale și inghinale (fig. 44), la *Primate* numai pectorale, iar la *Chiroptere* numai axilare. *Bovinele, Ovinele* și *Capridele* au mamele abdominale sau inghinale. Dintre placentare, *Insectivorele* posedă cele mai numeroase mamele (22). În unele cazuri se dezvoltă și mamele supranumerare; în general însă, numărul mamelelor la o specie corespunde numărului puilor, corelație a cărei origine este încă neprecizată.

Banda mamară, prima *schiță mamară* la placentare, se întinde de la baza membrului anterior la baza celui posterior, sub forma unei îngroșări epiblastice late care, odată cu deplasarea către linia medio-ventrală, devine *creasta* sau *linia mamară* prin îngustare accentuată. Depinzînd de dispo-

Scanned with OKEN Scanner

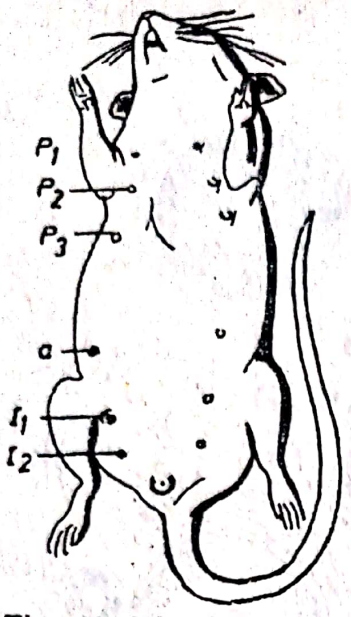

Fig. 44. Dispoziţia mamelelor la şobolan *(Epimys)* (după Henneberg):
P_1—P_3 — mameloane pectorale ; a — perechea abdominală ; i_1, i_2 — cele două perechi inghinale.

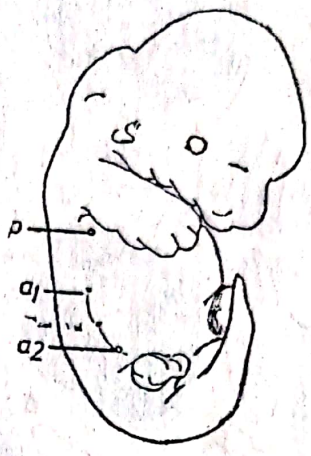

Fig. 45. Linia mamară fragmentată prin diferenţierea schiţelor mamare individuale, la embrionul de *Talpa europaea* (22 mm) (după Bresslau):
p — schiţă pectorală ; a_1, a_2 — schiţe abdominale.

ziţia topografică a viitoarelor mamele, din creasta mamară se formează *muguri mamari* (puncte mamare) la al căror nivel epiblastul proliferează activ determinînd proeminenţe vizibile (fig. 45). Urmează stadiul *schiţei*

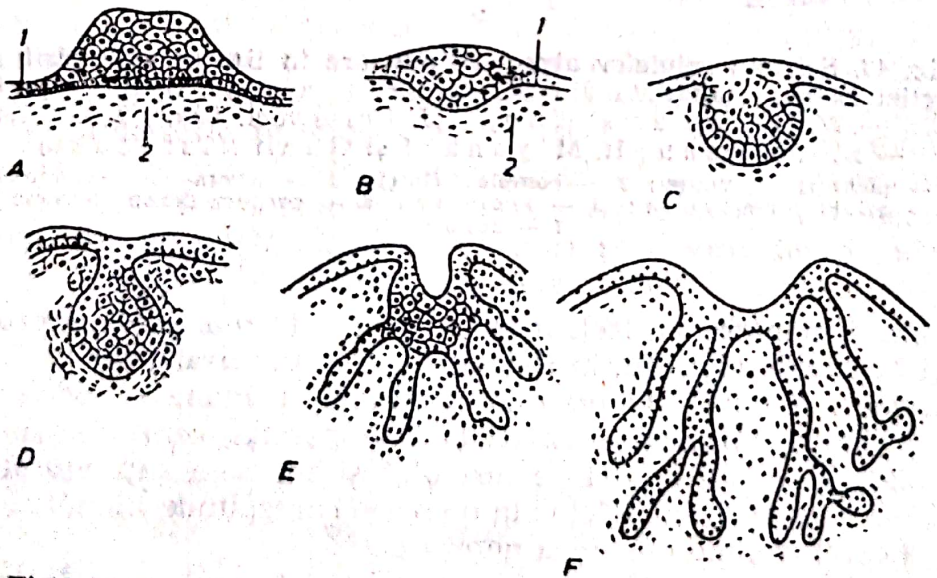

Fig. 46. Evoluţia unei schiţe mamare la placentare (schemă) :
A — punct mamar format în creasta mamară ; *B* — schiţă lenticulară ; *C* — schiţă în stadiu de mugure mamar primitiv ; *D* — stadiul în măciucă ; *E* — stadiul în care schiţa primară constituie mugurii secundari ; *F* — prelungirile mugurilor secundari şi formarea mugurilor terţiari :
1 — ectoderm ; *2* — derm.

Scanned with OKEN Scanner

lenticulare în care înălțimea mugurelui mamar scade datorită invaginării stratului bazal în derm, ulterior trecînd succesiv prin stadiul sferic și de măciucă. În urma proliferării continue a stratului bazal se formează *muguri secundari* și *terțiari*, care stau la baza genezei glandelor mamare propriu-zise (fig. 46).

Referitor la originea glandelor mamare s-au emis diverse teorii printre care menționăm concepția difiletică a lui G e g e n b a u e r, care susține că glandele mamare ale *Monotremelor* se formează din glandele sudoripare, deoarece sînt tot de tip tubular ; celelalte mamifere, susține autorul, prezintă glande mamare cu originea în glandele sebacee. Alte teorii consideră că glandele mamare ale tuturor mamiferelor provin fie din glandele sudoripare, fie pe o cale de dezvoltare proprie, strict particulară, total deosebită de a glandelor sudoripare și sebacee. Ultima teorie se bazează pe diferențele existente între glandele mamare și celelalte tipuri de glande tegumentare de la mamifere.

Scanned with OKEN Scanner

Capitolul 2

SISTEMUL OSOS

Oasele, organe dure și rezistente, constituie obiectul de studiu al *Osteologiei.* Împreună cu cartilajele formează *scheletul,* servind la susținerea musculaturii. Uneori, oasele conturează cavități care adăpostesc și protejează organe cu consistența moale.

Scheletul vertebratelor reunește *endoscheletul,* situat profund în organism și *exoscheletul,* localizat superficial, ambele de origine mezoblastică. Vestigiile vertebratelor dispărute vorbesc despre existența unui exoschelet puternic dezvoltat atît în raport cu endoscheletul lor, cît și cu exoscheletul vertebratelor actuale. *Placodermii* arhaici purtau plăci dermice enorme, din care la peștii actuali se mai păstrează mici piese scheletice dermale (solzii). Odată cu evoluția vertebratelor se constată deci o diminuare a exoscheletului în favoarea endoscheletului, ceea ce conduce la aprecierea că endoscheletul este o „achiziție" tîrzie a vertebratelor.

Endoscheletul este format din *scheletul axial* și *scheletul apendicular.* Primul reunește craniul, coloana vertebrală, coastele și sternul ; cel de al doilea cuprinde înotătoarele perechi și neperechi ale vertebratelor acvatice și centurile și membrele vertebratelor terestre. Datele embriologice și paleontologice au stabilit că inițial apare scheletul axial, reprezentat la început prin notocord (coarda dorsală) ; ulterior, în jurul acestuia se organizează vertebrele, la care se adaugă apoi coastele și sternul.

Scheletul înotătoarelor stă la originea scheletului membrelor tetrapodelor, care apar odată cu complicarea condițiilor de viață.

2.1. SCHELETUL AXIAL

2.1.1. STRUCTURA ȘI EVOLUȚIA COLOANEI VERTEBRALE

Notocordul. Este o tijă cilindrică dispusă pe linia medio-dorsală a corpului vertebratelor, de la craniu pînă la partea terminală a cozii ; reprezintă axul scheletic principal, păstrîndu-se tot timpul vieții la *Ciclostomi, Condrostei* și *Dipnoi,* iar la ceilalți pești și la toate *Tetrapodele* în jurul lui se organizează vertebrele, care, odată constituite, determină reducerea notocordului. Această reducere poate fi totală (la păsări) sau parțială (la celelalte vertebrate) ; astfel, la *Urodele* și *Sauropside* vestigiile notocordului se află în corpul vertebrelor, iar la mamifere fie în cartilajele intervertebrale, fie în ambele.

Scanned with OKEN Scanner

Structural, notocordul este format dintr-un țesut cordal vacuolizat cuprins într-o teacă fibroasă groasă și rezistentă, delimitată de membrana elastică externă. Între țesutul cordal și teaca fibroasă se dispune pătura epiteliomorfă (epiteliul cordal), care uneori este separată de teaca fibroasă prin membrana elastică externă. Celulele țesutului cordal sînt voluminoase și conțin vacuole mari, care împing nucleul și citoplasma cu constituenții săi la periferia celulei. Vacuolele conțin un lichid care conferă turgescența caracteristică acestui ax scheletic (fig. 47).

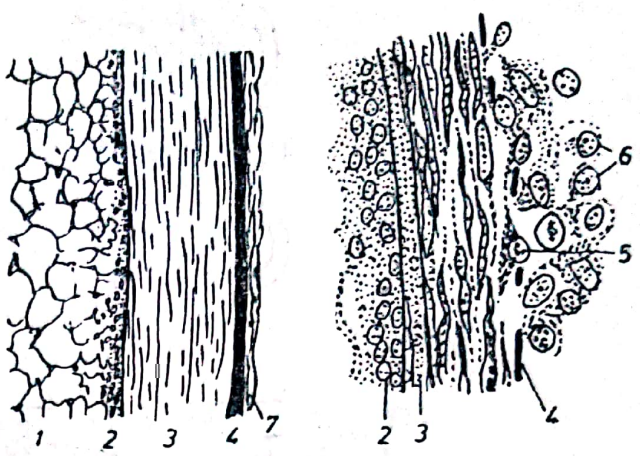

Fig. 47. Structura coardei dorsale la *Petromyzon planeri* (matur) și la *Squalus acanthias* (embrion) (după Remane):
1 — țesut cordal vacuolizat; *2* — epiteliul cordal; *3* — teacă fibroasă; *4* — membrana elastică externă; *5* — celulă mezenchimală, care a traversat membrana elastică; *6* — celule cartilaginoase din baza unui arc vertebral; *7* — țesut pericordal.

Vertebrele. La toate vertebratele, în jurul organelor axiale (notocord, sistem nervos central, vase sanguine centrale) se dispune un material scheletogen rezultat din sclerotoamele dezagregate, care constituie o teacă membranoasă a scheletului axial ce poate persista întreaga viață la *Acraniate* și *Ciclostomi*. Celulele mezenchimatoase se concentrează îndeosebi în două benzi latero-dorsale și două latero-ventrale. La majoritatea vertebratelor, această teacă membranoasă este înlocuită de structuri cartilaginoase sau osoase reprezentînd vertebrele. La *Selacieni* vertebrele sînt cartilaginoase, în timp ce la celelalte vertebrate acestea sînt osoase.

Detaliile dezvoltării vertebrelor diferă după clasă, ordin și, uneori, chiar după specie. Materialul mezenchimatos, agregat segmentar în preajma organelor axiale, stă la baza constituirii pieselor scheletice, ale viitoarelor vertebre; o parte migrează către limita cranială a segmentului corporal (metamer), iar cealaltă către limita caudală (fig. 48). La granița dintre două metamere, din materialul mezenchimatos concentrat la acest nivel se constituie *arcualiile*, piese cartilaginoase de bază ale viitoarelor arcuri vertebrale (neural și hemal). Astfel, într-un segment dat se formează patru perechi de arcualii: interdorsalia și interventralia (anterior) și bazidorsalia și baziventralia (posterior) (v. fig. 48). În etapa imediat următoare, arcualiile a două segmente se asociază, constituind vertebra, bazidorsalia și baziventralia aparținînd segmentului vertebral anterior, iar interdorsalia și interventralia celui posterior (caudal). Gradul de participare a celor patru perechi de arcualii la formarea vertebrei este foarte diferit; în general, piesele bazi- constituie arcurile, rareori vertebrele adulților avînd elemente provenite din piesele inter-. Astfel, la *Selacieni*, din interdorsalii se nasc intercalariile localizate între vertebre; *Acipenseridele* adulte conservă toate arcualiile, care plachează notocordul latero-dorsal și latero-ventral, caz în care se poate admite prezența vertebrei veritabile, dar lipsită de corp (centrum) — vertebră de tip acentric sau *aspondil* (fig. 49).

Scanned with OKEN Scanner

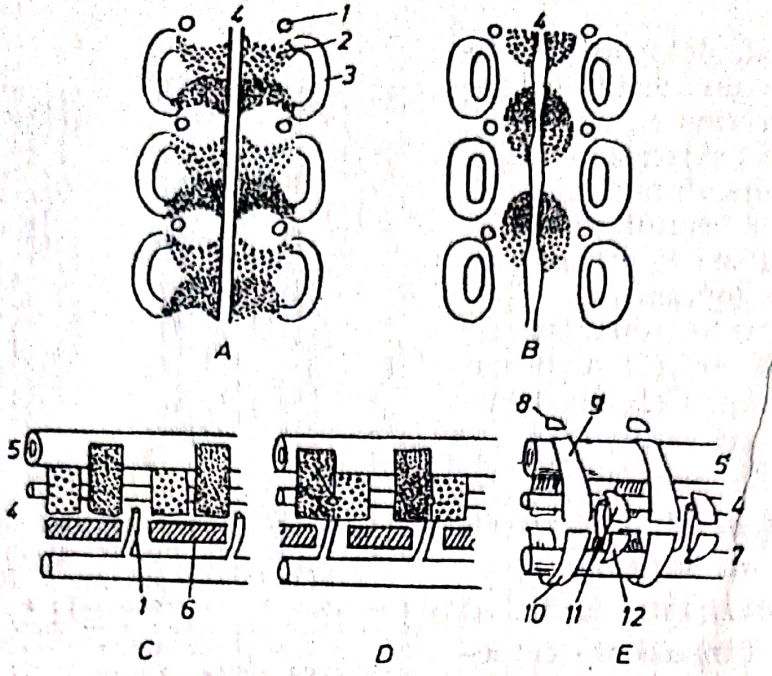

Fig. 48. Schema dezvoltării arcualiilor (după Montagna):

A — migrarea mezenchimului din sclerotoame, către notocord, la nivelul a trei segmente corporale ; *B* — comasarea materialului mezenchimatos la graniţa dintre două segmente ; *C* şi *D* — corespund lui *A* şi *B* — vedere laterală ; *E* — arcualiile definitiv constituite.
1 — vas sanguin intersegmentar ; *2* — sclerotomul în dezagregare şi migrarea către linia mediană ; *3* — dermomiotom ; *4* — notocord ; *5* — tubul neural ; *6* — miotom ; *7* — vas caudal ; *8* — supradorsalia ; *9* — bazidorsalia ; *10* — baziventralia ; *11* — interdorsalia ; *12* — interventralia.

Mai tîrziu, în evoluţia vertebratelor, în dreptul acestor piese cartilaginoase se formează segmentar porţiunile centrale ale vertebrelor. Corpul vertebral este generat de mezenchimul localizat la limita dintre notocord şi

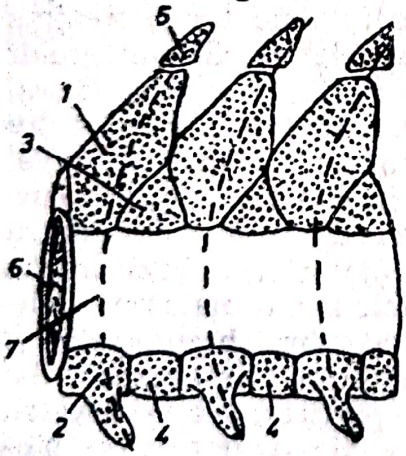

Fig. 49. Vertebră aspondilă de la sturioni (după Remane):

1 — bazidorsalia ; *2* — baziventralia ; *3* — interdorsalia ; *4* — interventralia ; *5* — supradorsalia ; *6* — coarda dorsală ; *7* — linia de inserţie a septului intermuscular.

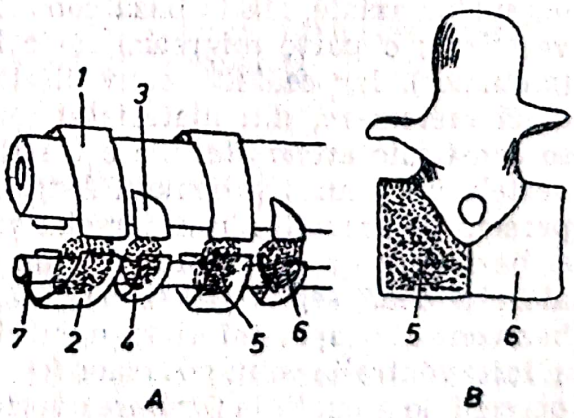

Fig. 50. Arcualiile şi centrele de origine a corpului vertebral *(A)*; dubla origine a corpului vertebral la un amfibian fosil *(B)* (după Montagna):

1 — bazidorsalia ; *2* — baziventralia ; *3* — interdorsalia ; *4* — interventralia ; *5* — hypocentrum ; *6* — pleurocentrum ; *7* — notocord.

Scanned with OKEN Scanner

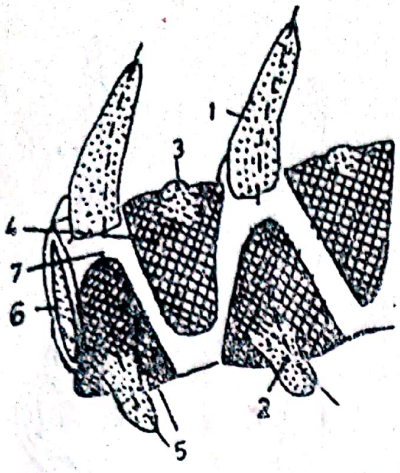

Fig. 51. Schema unei vertebre hemispondile din coloana vertebrală de la un amioideu fosil (după Remane):
1 — bazidorsalia ; *2* — baziventralia ; *3* — interdorsalia ; *4* — semiinel dorsal osos provenit din pleurocentru ; *5* — semiinel ventral osos provenit din hipocentru ; *6* — notocord ; *7* — linia de inserție a septului intermuscular.

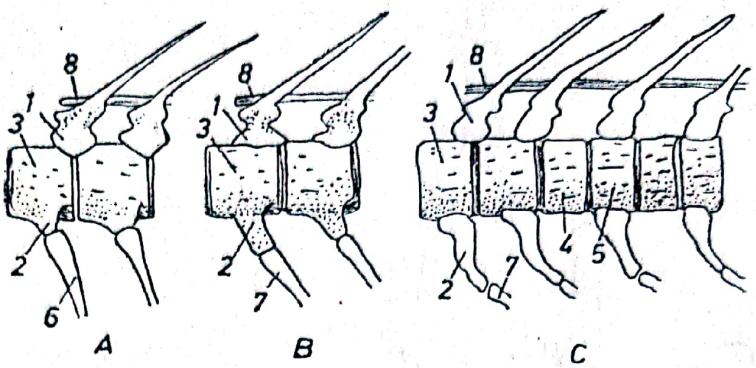

Fig. 52. Coloana vertebrală de la *Amia calva* adultă (după Goodrich):
A — a *7*-a și a *8*-a vertebră troncală ; *B* — a *30*-a și a *31*-a vertebră codală ; *C* — de la a *40*-a vertebră codală : *1* — bazidorsalia ; *2* — baziventralia ; *3* — centrul unei vertebre monospondile ; *4* — precentrul ; *5* — postcentrul unei vertebre diplospondile ; *6* — coastă ; *7* — spin infrahemal ; *8* — ligamentul dorsal longitudinal.

baza arcualiilor ; astfel, materialul dintre bazidorsalia și notocord constituie epicentrul ; cel dintre baziventralia și notocord, hipocentrul, iar cel dintre piesele inter- (dorsalia și ventralia) și notocord, pleurocentrul. Contribuția acestor centrii la edificarea corpului vertebral este diferită la diferitele clase de vertebrate (fig. 50). Următoarea etapă în evoluție este faza *hemispondilă*, prezentă la *Amioideii* mezozoici, care presupune centrul alcătuit din două jumătăți independente : cea inferioară, cu originea în hipocentru (la care se adaugă și piesele baziventralia) și cea dorsală, cu originea în pleurocentrele dorsale, de care se articulează interdorsaliile ; înaintea acestei jumătăți se dispune arcul neural cu spina neurală provenită din bazidorsalii (fig. 51). Vertebra de tip holospondil are corpul complet constituit fie din hipocentru (ca la *Amfibieni)*, fie din pleurocentru (ca la toate *Amniotele)*. În funcție de numărul centrelor care participă la formarea corpului vertebral, vertebrele pot fi : *monospondile* (cu un singur centru), diplospondile (hipo- și pleurocentru), ca în cazul vertebrelor codale de la *Amia* (fig. 52), și *polispondile* (cu mai multe centre din același segment corporal sau din două segmente învecinate), tip rar întîlnit.

2.1.2. COLOANA VERTEBRALĂ

O vertebră tipică reunește *corpul, arcurile* și *apofizele* (procesele). Articulația intervertebrală se face prin intermediul corpurilor și a proceselor de articulație (prezigapofize — anterioare și postzigapofize — posterioare) (fig. 53). După forma corpului vertebral se disting vertebre de *tip amficelic* (corpul prezintă concavități la ambele extremități) întîlnit la

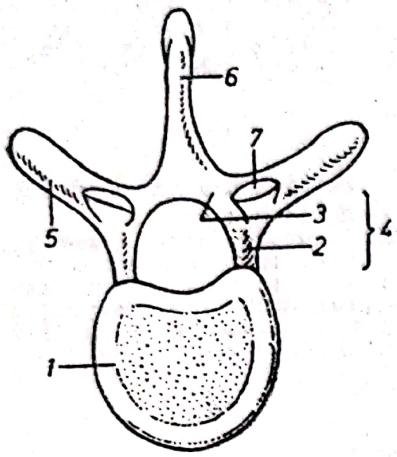

Fig. 53. Schema unei vertebre toracale de la om (după Testut):
1 — corpul vertebrei ; 2 — pedicul ; 3 — lama vertebrală ; 4 — arcul neural ; 5 — apofiza transversă ; 6 — apofiza spinoasă ; 7 — apofiză de articulație (zigapofiză).

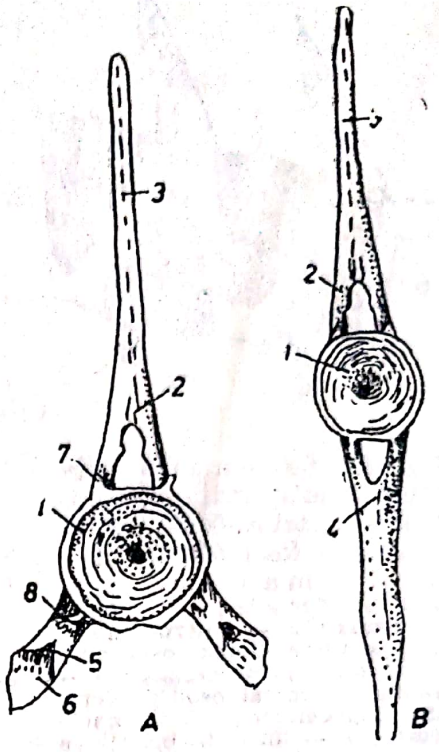

Fig. 54. Vertebra a 7-a toracală *(A)* și a *12*-a codală *(B)* la *Dentex* (după Beccari):
1 — cavitatea caudală a corpului vertebral ; 2 — arcul neural ; 3 — procesul spinos ; 4 — arcul hemal ; 5 — bazapofiză ; 6 — fața articulară costală ; 7 — postzigapofiză dorsală ; 8 — postzigapofiză ventrală.

pești, de *tip procelic* (corpul este concav cranial și convex caudal) întîlnit la amfibieni și reptile, de *tip opistocelic* (corpul este convex cranial și concav caudal) întîlnit la amfibieni, de *tip amficirțian* (corpul este convex la ambele extremități) întîlnit la unica vertebră sacrală de la *Anure*, de tip heterocelic (corpul are formă de șa) întîlnit la păsări și de tip *amfiplatian* sau acelic (corpul este plan la ambele extremități) întîlnit la om.

La **Ciclostomi** principalul ax scheletic este notocordul, în jurul căruia se dispun arcualiile.

La **Pești** coloana vertebrală este diferențiată în două regiuni : regiunea trunchiului și regiunea cozii. Vertebrele codale (fig. 54) prezintă arcul neural (deasupra corpului) cu spina neurală insinuată în septul sagital al corpului și arcul hemal (sub corp) cu spina hemală de asemenea prelungită în septul sagital. Vertebrele troncale (v. fig. 54) nu au arc hemal, arcualiile ventrale fiind îndepărtate și alcătuind bazapofizele (procesele bazi-) de care se articulează coastele ventrale. Vertebrele ambelor regiuni sînt de tip amficelic.

La *Acipenseride* coloana vertebrală este reprezentată exclusiv de arcualiile care înconjură notocordul și pe care îl protejează ; arcualiile prezente sînt bazi- și interdorsalia și bazi- și interventralia (v. fig. 49).

La *Selacieni* vertebrele rămîn în stadiul cartilaginos, corpul lor formîndu-se cordacentric, ceea ce presupune ca țesutul mezenchimatos din

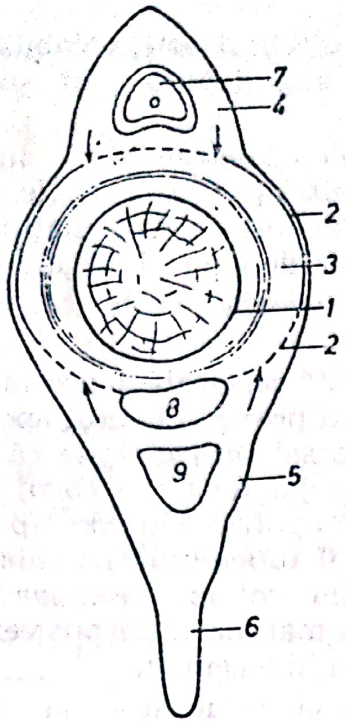

Fig. 55. Vertebră codală de la o larvă de *Squalus acanthias (Original)*:

1 — elastica internă ; *2* — elastica externă ; *3* — teaca fibroasă a notocordului ; *4* — arc neural ; *5* — arc hemal ; *6* — spina hemală ; *7* — măduva spinării ; *8* — artera caudală ; *9* — vena caudală. Săgeţile indică locul de penetraţie a materialului mezenchimatos în teaca fibroasă a notocordului.

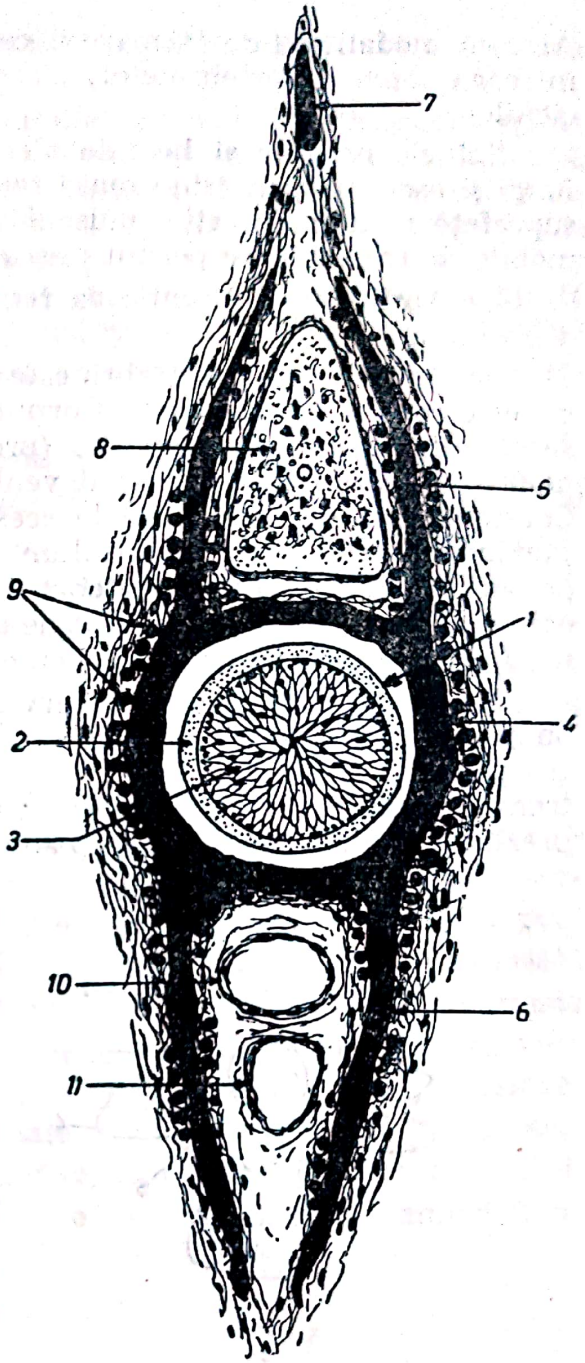

Fig. 56. Secţiune transversală prin regiunea codală de la o larvă de *Cyprinus carpio*, care ilustrează modul de formare pericordal sau arcocentric, a corpului vertebral *(Original)*:

1 — elastica externă a notocordului ; *2* — teaca fibroasă ; *3* — ţesut cordal vacuolizat ; *4* — corpul vertebrei ; *5* — arcul neural ; *6* — arcul hemal ; *7* — spina neurală ; *8* — măduva spinării ; *9* — osteoblaste ; *10* — artera caudală ; *11* — vena caudală.

dreptul arcualiilor să perforeze elastica externă şi să invadeze total sau parţial (fig. 55) teaca fibroasă a notocordului unde, odată ajunse, evoluează în ţesut cartilaginos care constituie corpul vertebrei. Acesta fuzionează ulterior cu arcualiile de asemenea transformate, în funcţie de regiunea coloanei vertebrale, în arcuri (neural şi hemal) sau apofize (bazapofize).

La *Teleosteeni* vertebrele sînt osoase, corpul lor se formează arcocentric (pericordal), caz în care ţesutul mezenchimatos se dispune la periferia notocordului, în afara elasticei externe, unde formează inele complete ce trec succesiv din faza membranoasă în cartilaginoasă, şi în final osoasă, constituind corpul vertebrei care apoi fuzionează cu arcurile (fig. 56).

Scanned with OKEN Scanner

Această modalitate de formare a corpului vertebral este valabilă pentru întreaga lume a vertebratelor, cu excepția (menționată mai sus) selacienilor.

Spinele neurale și hemale ale vertebrelor teleosteenilor sînt foarte lungi și ascuțite, penetrînd masa septului sagital (v. fig. 54) ; ele nu oferă suprafețe pentru inserția musculaturii trunchiului. Articulațiile semimobile dintre vertebre permit mișcări exclusiv de lateralitate ale coloanei.

La **Amfibieni** diferențierea regională a coloanei vertebrale este mai accentuată.

La *Urodele* prima vertebră este considerată cervicală, iar restul, inclusiv cele codale, poartă coaste. Corpul vertebral prezintă lateral apofize care se clivează parțial în *diapofiză* (procesul dorsal proiectat de către arcul neural) și *parapofiză* (procesul ventral proiectat de către corp) (fig. 57). Coastele, care se articulează la aceste duble apofize, sînt de tip bicipital purtînd ventral capul („capitulum") și dorsal tuberculul articulat la diapofiză. Apofizele unicei vertebre sacrale sînt voluminoase, iar coastele, care susțin cordonul pelvic, sînt de asemenea mai mari. Corpul vertebrelor urodelelor este de tip amficelic, cu originea în hipocentru.

La *Anure* unica vertebră cervicală pare să fie un atlas, iar după alte opinii un proatlas. Coloana toracală conține șapte vertebre (primele șase de tip procelic, a șaptea de tip amficelic) avînd lateral puternice procese transverse, care reprezintă de fapt rudimente de coaste ; regiunea sacrală prezintă o unică vertebră de tip amficirțian cu două capete caudale, care se

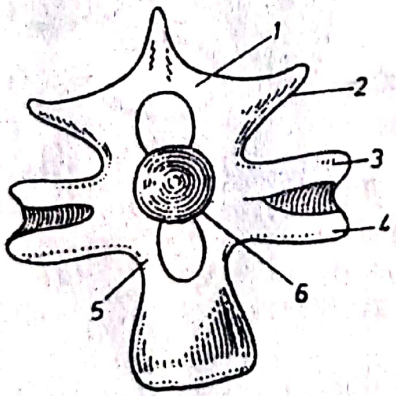

Fig. 57. Vertebră din regiunea codală de la *Salamandra salamandra*, văzută cranial (după Bütschli) : 1 — arc neural ; 2 — prezigapofiză ; 3 — diapofiză ; 4 — parapofiză ; 5 — arcul hemal ; 6 — corpul vertebrei.

Fig. 58. Primele două vertebre cervicale la om (după Testut) : *A* — atlas (vedere cranială) ; *B* — axis (vedere posterioară) : 1 — arcul neural ; 2 — corpul vertebrei axis ; 3 — procesul odontoid (pleurocentrul atlasului) ; 4 — fovee articulară superioară ; 5 — prezigapofiză ; 6 — apofiza costotransversă ; 7 — orificiul costotransvers.

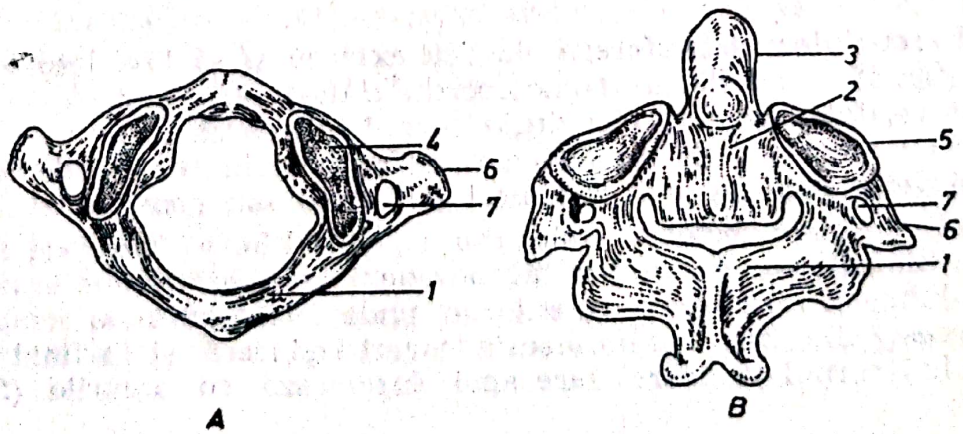

Scanned with OKEN Scanner

articulează în cavităţile coccisului (urostil), considerat drept ultima regiune a coloanei (regiunea coccigiană).

La *Amniote* (reptile, păsări şi mamifere) coloana vertebrală expune o pronunţată diferenţiere, cuprinzînd cinci regiuni : cervicală, toracală, lombară, sacrală şi coccigiană (codală). Primele două vertebre cervicale (atlasul şi axisul) sînt adaptate susţinerii şi rotirii craniului ; atlasul este inelar, posedînd un arc neural (dorsal) larg şi un mic hipocentru bazal ce completează inelul (ventral). Atlasul este considerat ca o vertebră lipsită de corp. Axisul poartă rostral pe corp procesul odontoid, care reprezintă de fapt pleurocentrul atlasului fuzionat, în dezvoltare, la hipo- şi pleurocentrul axisului (fig. 58).

La **Reptile** coloana vertebrală prezintă o remarcabilă varietate în privinţa diferenţierii ei. Astfel, la *Crocodilieni,* vertebrele trunchiului prezintă o regiune toracală şi una lombară ; primele poartă apofize transverse (diapofize) la care se articulează tuberculul coastelor şi parapofize (numai primele trei) (fig. 59), la care se articulează capul coastelor. Între aceste apofize se conturează un spaţiu larg. Dacă la *Urodele* diapofiza şi parapofiza fuzionau la corpul vertebrei, la *Crocodilieni* acestea se clivează în două procese distincte ale apofizei bazale (fenomen valabil pentru primele trei vertebre toracale, deoarece următoarele îşi pierd parapofiza, iar diapofiza atinge talie maximă). Modificările menţionate determină diminuarea tuberculului coastei, capul ei articulîndu-se pe faţeta de pe corpul vertebrei localizată în locul parapofizei (fig. 60). Coastele prezintă o porţiune osoasă (vertebrală, dorsală) şi una cartilaginoasă (sternală, ventrală) ; prima expune procesul uncinat, proiectat caudal şi sprijinit pe coasta imediat următoare. Soliditatea coloanei este conferită şi de faptul că vertebrele cervicale (9) şi toracale (10) poartă ventral pe corp hipapofize, de asemenea orientate caudal şi articulate pe corpul vertebrei următoare. Vertebrele lombare (5) au procese (apofize) transverse viguroase, la care fuzionează fragmente de coaste. Vertebrele sacrale (2), de tip amficirţian,

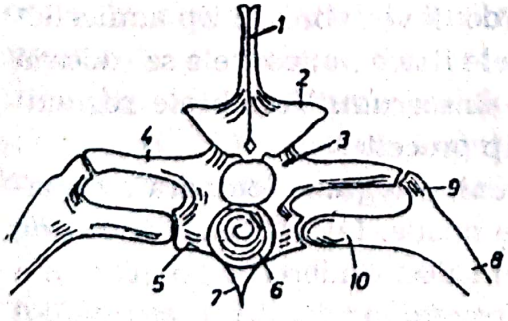

Fig. 59. A doua vertebră toracală la *Caiman* sp. (vedere caudală) (după Beccari) :
1 — spina neurală ; *2* — postzigapofiza ; *3* — arcul neural ; *4* — diapofiză (proces transvers) ; *5* — parapofiză ; *6* — corpul vertebrei ; *7* — hipapofiză ; *8* — coastă ; *9* — tuberculum ; *10* — capul coastei.

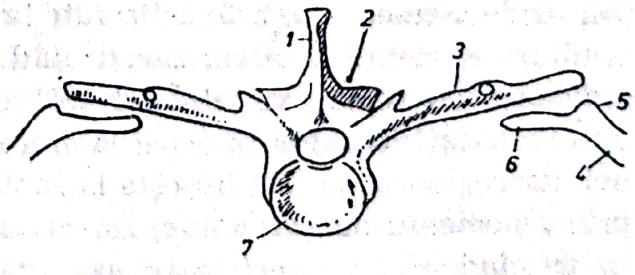

Fig. 60. A cincea vertebră toracică la *Caiman* sp. (vedere cranială) (după Beccari) :
1 — spina neurală ; *2* — postzigapofiza ; *3* — diapofiza (proces transvers) ; *4* — coastă ; *5* — tuberculul ; *6* — capul coastei ; *7* — corpul coastei.

Scanned with OKEN Scanner

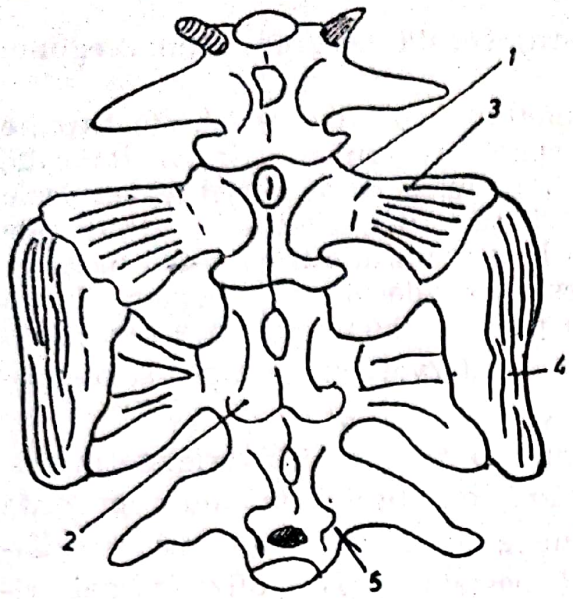

Fig. 61. Cele două vertebre sacrale de la *Caiman* sp. (vedere dorsală) (după Beccari):
1 — prima vertebră sacrală ; *2* — a doua vertebră sacrală ; *3* — coastă sacrală ; *4* — ilion ; *5* — vertebră codală.

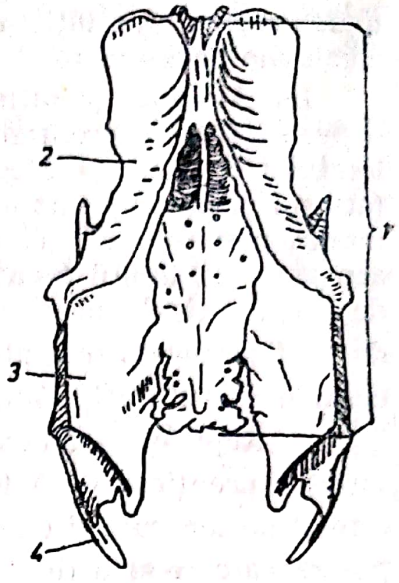

Fig. 62. Sinsacrum la o pasăre (după Montagna):
1 — sinsacrum ; *2* — ilion ; *3* — ischion ; *4* — pubis.

poartă puternice rudimente de coaste, la care se articulează centura pelviană (fig. 61). Vertebrele codale (peste 50) prezintă procese transverse și arcuri hemale. Articulația intervertebrală se face prin intermediul corpului și proceselor de articulație (zigapofize). Toate vertebrele, cu excepția celor sacrale, sînt de tip procelic.

La *Ofidieni* toate vertebrele sînt asemănătoare, majoritatea purtînd coaste ; regiunea sacrală lipsește.

La *Chelonieni*, deși diferențierea regională a coloanei vertebrale este accentuată, coastele articulate la vertebrele respective fuzionează cu carapacea ; lipsește regiunea lombară. Regiunea cervicală (8 vertebre) este foarte flexibilă. Vertebrele sînt de tip pro-, opisto- și amficelic. Regiunea dorsală poartă coaste fuzionate la carapace, cu excepția primei și ultimei vertebre care sînt libere. Regiunea sacrală (două vertebre de tip amficelic) poartă, de asemenea, coaste articulate la oasele iliace ; uneori ele se sudează la ultima vertebră toracală constituind un sinsacrum. Vertebrele regiunii codale sînt în număr variabil (16—30), de tip procelic.

La *Lacertilieni* există, ca și la crocodilieni, o regiune lombară a coloanei, iar regiunea sacrală lipsește la șopîrlele apode. Lacertilienii se disting prin fenomenul de *autotomie*, care constă în desprinderea unei părți din coadă cînd asupra acesteia se exercită o tracțiune ; în acest caz corpul vertebrelor codale se rupe pe linia mediană, unde se găsește o zonă cartilaginoasă slab rezistentă.

La **Păsări** coloana cervicală posedă un număr variabil de vertebre, în general 14—15, dar pot fi 8 (la colibri), 21 (la unele lebede), 13 (la porum-

Scanned with OKEN Scanner

bel) etc. Vertebrele sînt de tip heterocelic, ceea ce explică remarcabila mobilitate a acestei regiuni ; ele prezintă rudimente de coaste lungi, puternice, adesea chiar coaste adevărate. Atlasul este de tip procelic. Hipapofizele reunesc ventral corpurile vertebrelor cervicale, toracale și lombare ; la adulți hipapofizele vertebrelor toracale și lombare fuzionează cu vertebrele imediat următoare. Coloana toracală este prevăzută cu coaste puternice, care prezintă procese uncinate similare cu ale crocodilienilor. Spinele neurale sînt lățite și rotunjite. La păsările tinere articulațiile intervertebrale sînt relativ mobile, iar la cele adulte, datorită fuziunii spinelor neurale și hipapofizelor, ele devin fixe, ceea ce contribuie la soliditatea coloanei vertebrale necesară în mișcările efectuate în timpul zborului ; la aceasta se adaugă și rigiditatea sinsacrumului, constituit din unirea ultimelor două vertebre toracale cu vertebrele lombare, sacrale și cu primele vertebre codale (fig. 62). Vertebrele constitutive ale sinsacrumului poartă coaste largi care se sudează la centura pelviană, spinele lor neurale unindu-se, de asemenea, într-o creastă mediană ce conferă rigiditate coloanei. Vertebrele codale, situate înapoia sinsacrumului, sînt mobile ; terminal, regiunea codală constituie *pigostilul* (la *Carinate)*, organ presupus a fi rezultat prin fuziunea ultimelor vertebre codale. Modificările coloanei vertebrale sînt consecința adaptării la zbor și la locomoția terestră.

La **Mamifere** diferențierea regională a coloanei vertebrale este maximă. Regiunea cervicală posedă invariabil 7 vertebre, indiferent dacă gîtul este foarte lung ca la girafă sau foarte scurt ca la balenă. Vertebrele acestei regiuni prezintă canalul vertebral lateral, conturat dorsal de diapofize, iar ventral de pleurapofize (rudimente de coaste). Primele două vertebre cervicale sînt atlasul și axisul (epistropheu) ; a șaptea vertebră cervicală nu are canal vertebral lateral. Regiunea toracală posedă 12—13 vertebre, la care se articulează coastele bicipitale (capul, la corpul a două vertebre alăturate, în semifațetele plasate în locul parapofizelor, iar tuberculul, la diapofiză). Vertebrele lombare, în număr de 5, prezintă procese costiforme (rudimente de coaste) și tuberculi accesorii (rudimente de apofize transverse) situați între prezigapofiză și procesul costiform. Vertebrele sacrale, în număr variabil, fuzionează între ele și poartă lateral puternice rudimente de coaste, care oferă o întinsă suprafață articulară pentru ilion (fig. 63). Vertebrele codale sînt în număr variabil, în funcție de lungimea cozii ; pe măsura înaintării către vîrful cozii vertebrele arată tot mai evident caractere de primitivitate, astfel încît cele terminale poartă chiar arcuri hemale.

Corpul vertebrelor de la mamifere derivă din pleurocentru ; între vertebre se dispun cartilaje intervertebrale provenite din hipocentru și care conțin nucleul gelatinos (pulpos), vestigiu al notocordului (fig. 64). De obicei corpul vertebral este de tip amfiplatian, cu excepția vertebrelor cervicale ale *Ungulatelor*, care sînt de tip opistocelic.

Scanned with OKEN Scanner

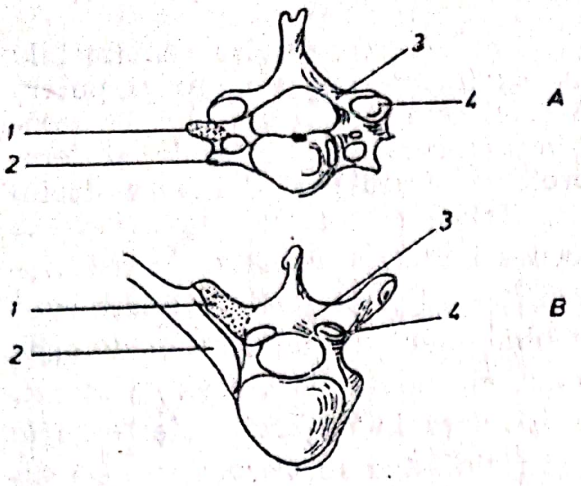

Fig. 64. Discurile intervertebrale de la om (după Montagna): *A* — vedere cranială; *B* — vedere laterală:
1 — centrum; 2 — disc intervertebral; 3 — „nucleus pulposus".

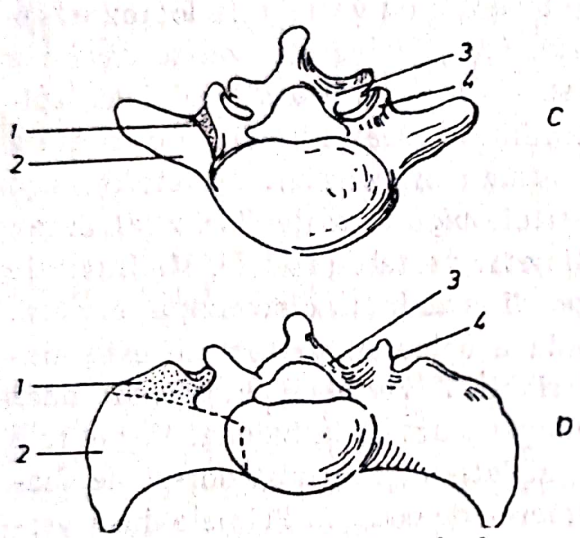

Fig. 63. Schema vertebrelor de la om — vedere cranială (după Montagna): *A* — vertebra cervicală; *B* — vertebra toracală; *C* — vertebra lombară; *D* — sacrum:
1 — proces transvers; 2 — coasta sau rudiment de coastă fuzionat la corpul vertebral; 3 — arc neural; 4 — prezigapofiză.

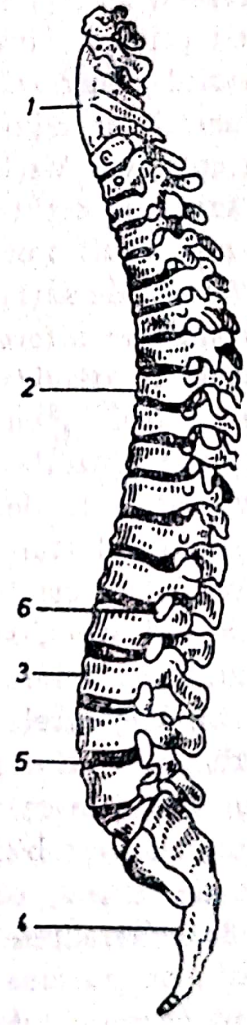

Fig. 65. Coloana vertebrală la om — vedere laterală (după Benninghoff):
1 — lordoza cervicală; 2 — cifoza toracală; 3 — lordoza lombară; 4 — cifoza sacro-coccigiană; 5 — disc intervertebral; 6 — foramen intervertebral.

La om, coloana vertebrală prezintă patru curburi particulare: *lordoza cervicală* cu concavitatea înapoi, *cifoza toracală* cu concavitatea înainte, *lordoza lombară* cu concavitatea înapoi și *cifoza sacrală* cu concavitatea înainte (fig. 65). Aceste curburi sînt determinate de acțiunea greutății corpului în staționea bipedă, ceea ce reprezintă o adaptare care mărește elasticitatea coloanei vertebrale.

Dacă maimuțele antropoide prezintă cifoză toracală și lordoză lombară, omul de Neanderthal prezenta, în plus, lordoza cervicală și cifoza sacrală, deși slab conturate.

Scanned with OKEN Scanner

Intrauterin, fetusul uman are o coloană ușor arcuită, asemănătoare aceleia de la mamiferele patrupede. Curburile apar după naștere. Inițial se schițează lordoza cervicală, odată cu tendința copilului de a ridica capul, apoi cifoza dorsală, conturată odată cu primele încercări de a se așeza și, ulterior, lordoza lombară și cifoza sacrală, în momentul în care copilul se ridică în picioare ; *scoliozele* (curburi laterale ale coloanei umane) sînt determinate de pozițiile vicioase ale copilului în creștere.

2.1.3. STERNUL

Este o piesă impară, dispusă pe linia medio-ventrală a regiunii toracice. Prezintă suprafețe de inserție pentru musculatura pectorală, intervenind în mișcările respiratorii.

La **Pești** este contestată existența unui stern propriu-zis, deși la unii *Selacieni* și *Teleosteeni* există o piesă cartilaginoasă localizată între oasele zonale anterioare, piesă omologată forțat cu sternul *Tetrapodelor*.

La **Amfibieni :** la *Urodele* sternul este situat înapoia coracoidelor ; este o piesă cartilaginoasă simplă, care poartă dorsal două jgheaburi în care se articulează prelungirile coracoidelor (fig. 66).

La *Anurele* inferioare *(Aglosse* și *Discoglosside)* sternul amintește pe cel de la *Urodele*, respectiv prezintă dispoziție arciferă în care coracoidele sînt independente, articulîndu-se în șanțurile sternale. La anurele superioare *(Ranide)* sternul are o dispoziție firmisternă, caz în care epicoracoidele se sudează pe linia medio-ventrală ; aici sternul prezintă și un element prezonal (episternul, preomosternul, manubriul) situat înaintea epicoracoidelor, element parțial osificat (în vecinătatea epicoracoidelor) și cartilaginos, distal. Înapoia epicoracoidelor există elementul postzonal (xifisternul, hiposternul, metasternul, postomosternul) care, în mod asemănător, posedă o porțiune osoasă și una cartilaginoasă (fig. 67).

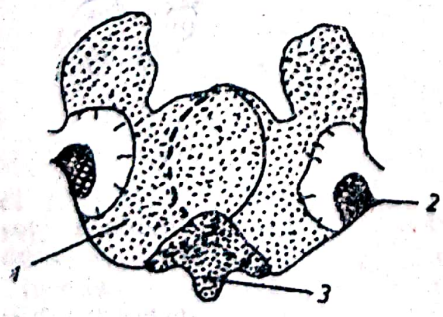

Fig. 66. Centura pectorală la *Salamandra* atra (vedere ventrală) (după Engler) :
1 — coracoid ; *2* — cavitatea de articulație pentru humerus ; *3* — sternul.

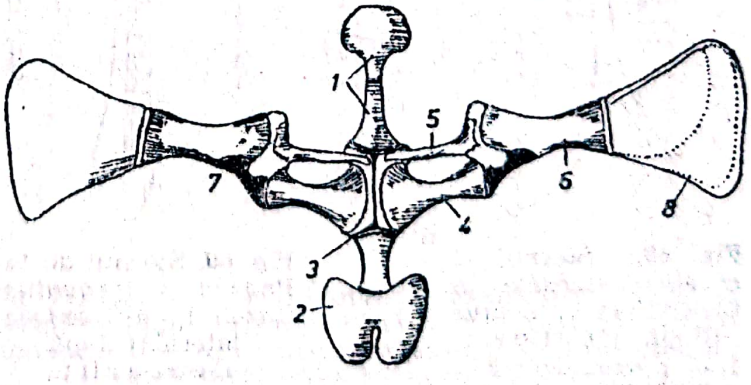

Fig. 67. Sternul și centura scapulară la *Rana* (după Gaupp) :
1 — epistern ; *2* — xifistern (omostern) ; *3* — epicoracoid ; *4* — coracoid ; *5* — clavicula ; *6* — scapulum ; *7* — cavitate de articulație ; *8* — suprascapulum.

Scanned with OKEN Scanner

La alte anure sternul regresează considerabil sau dispare complet (*Systoma* şi *Dendrobates*). Majoritatea teoriilor privind originea sternului de la anure susţin că elementul prezonal şi cel postzonal rezultă din fragmentarea schiţei sternale unice situată între cele două epicoracoide nefuzionate.

Toţi amfibienii actuali se caracterizează prin independenţa totală a sternului faţă de coaste, dispoziţie considerată secundară, deoarece *Labyrinthodontele* prezentau coaste articulate la o formaţiune cartilaginoasă ventrală, apreciată de R o m e r drept stern.

La **Reptile,** ca dealtfel la toate amniotele, sternul se articulează cu coastele.

La *Lacertilieni* sternul este un cartilaj calcificat, de care se prind două pînă la patru coaste ; posterior, el se prelungeşte cu două cartilaje xifisternale. La şopîrlele apode este redus sau absent.

La *Crocodilieni* sternul atinge completa dezvoltare reunind presternul (la care se articulează coracoidele), mezosternul şi xifisternul. Capetele ventrale ale coastelor se articulează îndeosebi pe mezostern (fig. 68). Particular pentru reptile este prezenţa unui element sternal de origine dermică — *interclavicularul* — omologat cu entoplastronul de la *Chelonieni*.

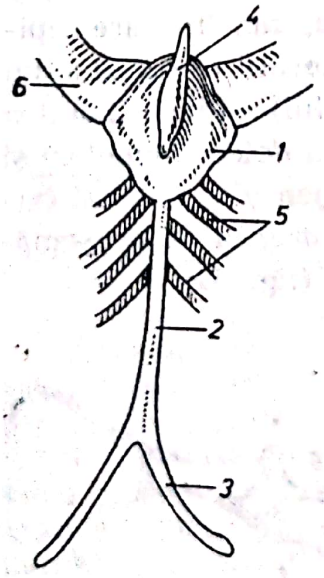

Fig. 68. Sternul şi coastele sternale la *Crocodilus acutus* (după P a r k e r) :
1 — presternum ; 2 — mezosternum ; 3 — xifisternum ; 4 — interclavicular ; 5 — coaste ; 6 — coracoid.

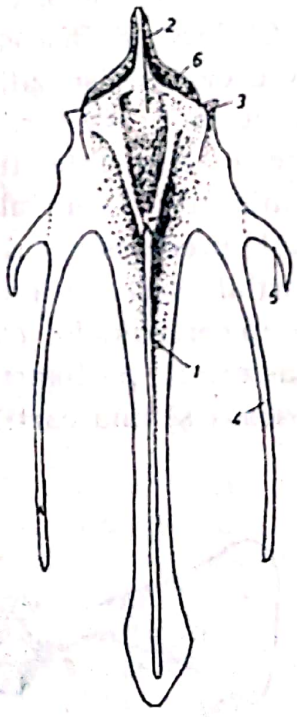

Fig. 69. Sternul de la *Phasianus torquatus* (fazanul — vedere laterală) după B e c c a r i) :
1 — carena ; 2 — spina rostrului ; 3 — proces costal ; 4 — proces abdominal ; 5 — proces oblic ; 6 — incizura coracoidului.

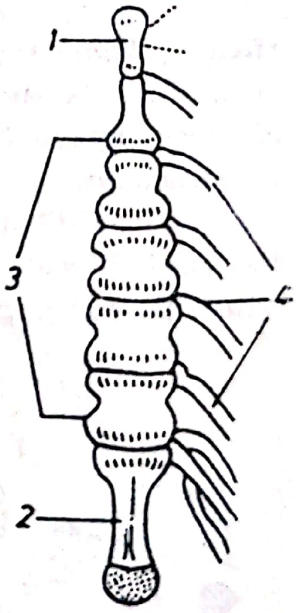

Fig. 70. Sternul la *Cervus elaphus* (vedere ventrală) (după F l o w e r) :
1 — manubrium ; 2 — procesul xifoid ; 3 — sternebre ; 4 — coaste.

Scanned with OKEN Scanner

Ofidienii și *Chelonienii* nu au stern.

La **Păsări,** ca urmare a adaptării la zbor, dezvoltarea sternului este remarcabilă ; el crește apreciabil în lungime acoperind cea mai mare parte a suprafeței ventrale a trunchiului. Pe linia medioventrală poartă *spina sternală* (rostru), o lamă osoasă ce oferă suprafețe considerabil extinse pentru inserția musculaturii pectorale (fig. 69). Se admite că sternul păsărilor este omologabil cu mezosternul reptilelor. Coracoidele se articulează în jgheaburile rostrale și dorsale ale sternului, iar coastele în micile depresiuni de pe laturile sale.

La **Mamifere,** ca urmare a prezenței sternebrelor, sternul expune o structură particulară ; sternebrele sînt variabile ca număr și formează *mezosternul,* fiind unite prin sincondroze sau sinostoze, iar pe laturi, la limita dintre ele, se articulează capetele ventrale ale coastelor. Rostral, mezosternul poartă *manubriul* (presternul), oferind suprafețe de articulație pentru clavicule și prima pereche de coaste. Caudal, mezosternul se continuă cu *xifisternul,* adesea cartilaginos (fig. 70). Sternul *Chiropterelor* prezintă, ca și cel al păsărilor, creasta ventrală.

La majoritatea vertebratelor sternul (os de cartilaj) este însoțit de interclavicular (os dermic), localizat pe fața ventrală a sternului, adesea confundat cu presternul. Acesta este prezent la *Crossopterigieni,* unde are o formă ovală. Reptilele fosile de asemenea posedau acest os, iar la *Crocodilienii* actuali interclavicularul este o piesă osoasă îngustă, situată pe fața ventrală a manubriului (v. fig. 68) ; lipsește însă la *Ofidieni, Lacertilienii* apozi și la păsări. La *Chelonieni* este asimilat în „plastron", unde constituie entoplastronul. Interclavicularul *Monotremelor* are forma literei „T", fiind sudat la prestern și la cele două clavicule (fig. 71). La *Eutherieni* existența sa este pusă sub semnul întrebării.

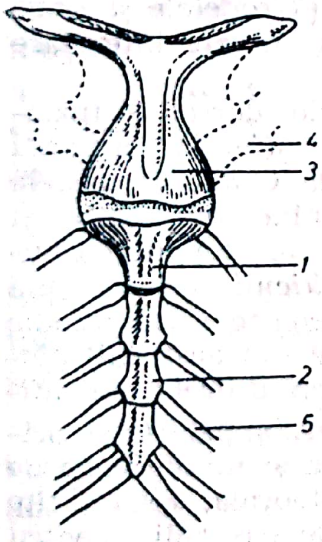

Fig. 71. Sternul la *Ornithorhynchus* (vedere ventrală) (după Parker) : *1* — manubrium ; *2* — sternebră ; *3* — interclavicular ; *4* — coracoid ; *5* — coastă.

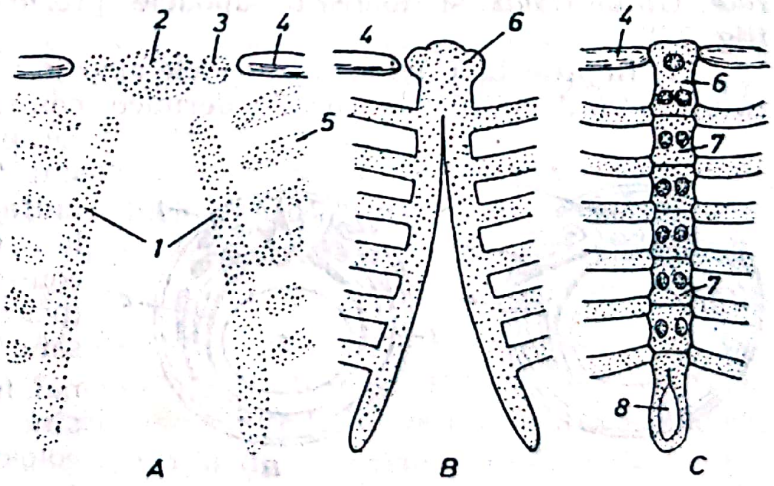

Fig. 72. Originea și mecanismul formării sternului la mamifere (după Kingsley) : *A* — faza precartilaginoasă ; *B* — faza cartilaginoasă ; *C* — faza osoasă : *1* — masele mezenchimatoase ale sternului ; *2* — nodul presternal ; *3* — nodul preclavicular ; *4* — clavicula ; *5* — coastele ; *6* — manubrium ; *7* — sternebre ; *8* — apendicele xifoid.

În ce privește dezvoltarea și originea sternului, faptele se prezintă diferit în lumea vertebratelor. Astfel, la *Urodele* el apare dintr-un agregat mezodermic localizat între cele două epicoracoide ; la *Anure*, în aceeași poziție apare o schiță nepereche care, ulterior, se fragmentează în prestern (rostral) și xifistern (caudal). La *Amniote* se organizează din barele sternale purtate de cele două rînduri de coaste care, prin creștere, deplasează barele către linia mediană unde acestea fuzionează (dinainte-înapoi) și se osifică la nivelul viitoarelor sternebre (fig. 72). Asemenea considerații, care aparțin cercetărilor clasice, au condus la emiterea teoriei costale a sternului. Observații recente susțin însă că sternul apare pe flancurile viitoarei cavități toracice, în dreptul la aproximativ patru perechi de somite, sub formă de mase mezenchimatoase care, ulterior, fuzionează cu coastele, pe măsura creșterii cărora migrează către linia medio-ventrală. Aceste observații au permis lansarea teoriei *originii autogene a sternului* (apariția sa complet independentă de epicoracoide sau coaste).

2.1.4. COASTELE

Criteriul embriologic introdus de E m i l i a n o v (1936) a permis omologarea precisă a coastelor pleurale (inferioare) de la pești și tetrapode, organe care se formează în preajma notocordului de unde, crescînd distal, înconjură celomul și se conservă în grade diferite, la nivelul mioseptelor.

La **Pești** coastele suplimentare *(superioare)*, particulare *Ganoizilor* și *Polipteridelor*, ca dealtfel și *Teleosteenilor*, se dezvoltă independent în septul orizontal, departe de scheletul axial crescînd, spre deosebire de coastele pleurale, în direcția notocordului și nu dinspre acesta. La *Teleosteeni* coastele superioare sînt dermice.

La **Amfibieni** dintre aceștia, coaste superioare au *Urodelele și Anurele*. *Gimnofionii* și toate tetrapodele prezintă, însă, coaste inferioare (fig. 73).

La **Reptile.** La *Chelonieni* coastele aparțin vertebrelor dorsale și fuzionează lateral cu plăcile costale dermice, contribuind astfel la formarea carapacei ; la *Ofidieni* coastele sînt foarte bine dezvoltate și uniforme în tot lungul corpului. *Crocodilienii* actuali mai conservă și coastele abdominale (parasternale sau gastralii) plasate în mușchiul drept abdominal, între stern și pelvis ; au origine dermică și nu se leagă de coloana vertebrală. Există cîte o pereche de gastralii pentru fiecare somită.

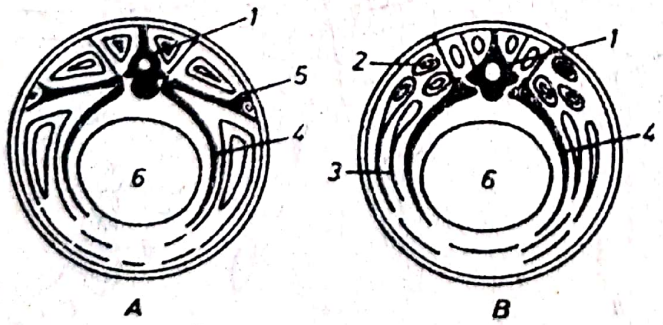

Fig. 73. Relațiile dintre elementele scheletice din regiunea trunchiului la vertebratele terestre primitive ipotetice *(A)* și la amniote *(B)* (după S c h m a l h a u s e n) :

1 — arcul neural ; 2 — musculatura epaxonală ; 3 — musculatura hipaxonală ; 4 — coasta inferioară ; 5 — coasta superioară ; 6 — celom.

La **Păsări** există coaste în regiunea cervicală și dorsală a coloanei ; în prima regiune ele sînt rudimentare, reduse la por-

Scanned with OKEN Scanner

țiunea bicipitală care se sudează cu procesele transverse, între coastă și acestea conturîndu-se orificiul transvers (vertebro-arterial) străbătut de artera vertebrală și trunchiul simpatic. În regiunea dorsală, coastele sînt foarte bine dezvoltate, majoritatea articulîndu-se la stern ; ele prezintă apofize uncinee pe porțiunea vertebrală, prin care se sprijină pe coasta imediat următoare.

La **Mamifere,** coastele cervicale sînt foarte reduse și fuzionează cu procesul transvers, de asemenea redus, alcătuind procesul costo-transvers care conturează orificiul cu același nume. Coastele regiunii dorsale sînt bine dezvoltate, în număr de 12 perechi ; au aspect de baghete turtite și descriu o curbă cu concavitatea internă. Prezintă o porțiune osoasă (vertebrală) care se articulează la coloana toracică și una mai scurtă, sternală (cartilajul costal), care se articulează la stern. Primele șapte perechi sînt coaste „adevărate", deoarece se articulează direct la stern, următoarele trei perechi sînt coaste „false", deoarece se articulează indirect la stern (prin intermediul cartilajului costal șapte), iar ultimele două perechi sînt coaste „flotante", libere, care nu ajung la stern ci se articulează cu unicul cap de articulație pe corpul vertebrelor. Primele zece perechi de coaste sînt însă bicipitale, ele articulîndu-se (prin tubercul) și pe procesele transverse ale vertebrelor.

2.1.5. SCHELETUL CEFALIC

Craniul vertebratelor prezintă o mare varietate de forme și structuri datorită bogăției particularităților sale. Numeroasele relații topografice și funcționale cu encefalul, organele de simț, segmentele inițiale ale sistemului digestiv și respirator determină în mare măsură apariția diverselor sale detalii ; servește, de asemenea, la inserția unui număr relativ restrîns de mușchi. Craniul vertebratelor reunește două componente esențiale : *neurocraniul,* care adăpostește encefalul și principalele organe de simț și *splanchnocraniul* (craniul visceral), constituit din arcurile viscerale ; ambele părți conțin oase de cartilaj și oase de membrană.

Arhitectura generală a scheletului cefalic al vertebratelor este asemănătoare, îndeosebi în etapele incipiente ale dezvoltării ontogenetice. Evoluția craniului merge în sensul reducerii numărului oaselor constitutive (prin dispariția sau fuzionarea acestora în masive osoase), ca și în sensul reducerii zonelor cartilaginoase și înlocuirea lor cu os.

Neurocraniul. Dezvoltarea neurocraniului este asemănătoare la toate vertebratele, îndeosebi în etapele incipiente ; din *sclerotoamele* cefalice (mai viguroase decît ale trunchiului) și din *crestele neurale* rezultă țesutul mezenchimatos care se dispune în jurul sistemului nervos central, constituind *craniul primordial membranos* care cuprinde și principalele organe de simț. Ulterior, în evoluție, acesta este înlocuit cu *craniul cartilaginos,* iar la majoritatea vertebratelor acesta din urmă devine, la rîndul său, *craniu osos.* În evoluția craniului, stadiul cartilaginos se instalează

Scanned with OKEN Scanner

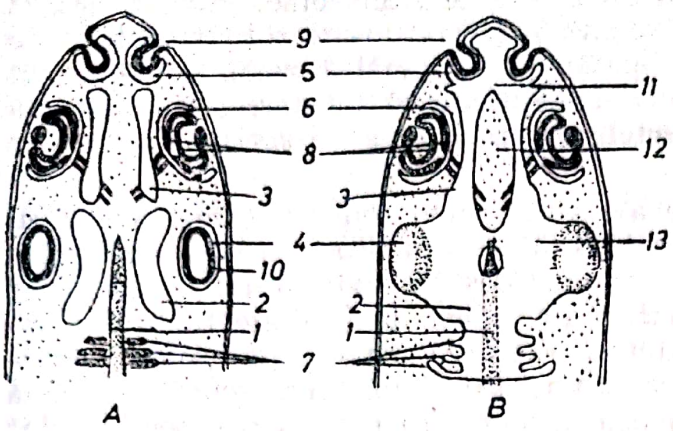

Fig. 74. Ilustrarea diagramatică a dezvoltării condrocraniului (după Weichert):
A — cartilajele condrocraniului sînt separate ; *B* — cartilajele fuzionează (cu excepția capsulelor optice) ; *1* — notocord ; *2* — paracordalii ; *3* — trabecule ; *4* — cartilaje otice ; *5* — capsule nazale ; *6* — capsule optice ; *7* — vertebre occipitale ; *8* — cupele optice ; *9* — groapa olfactivă ; *10* — vezicule auditive ; *11* — placa etmoidală ; *12* — fereastra hipofizară ; *13* — placa bazală.

treptat, prin cartilaje constant constituite în craniul membranos. În regiunea bazei craniului primordial membranos apar *paracordaliile*, care flanchează rostral notocordul și provin din mezenchimul sclerotoamelor cefalice ; înaintea lor apar *trabeculele* (cartilaje precordale) rezultate din ectomezenchimul crestelor neurale (fig. 74). La un moment dat, baza neurocraniului deține patru cartilaje care, ulterior, cresc în suprafață.

În etapa următoare apar : cartilajele orbitare (sfeno-lateral sau „alla temporalis"), de o parte și de alta a regiunii orbito-temporale (fig. 75) ; cartilajele care înconjoară velesc organele de simț ; capsulele otice pe flancurile paracordaliilor, cu care fuzionează rapid creînd cea mai întinsă suprafață a plăcii bazale a neurocraniului ; capsulele olfactive, dezvoltate inițial în legătură cu extremitatea distală a trabeculelor ; capsulele optice care se păstrează independente, constituind sclerotica globului ocular, cartilaginoasă la majoritatea vertebratelor (v. fig. 74). Cartilajele inițiale se extind și fuzionează astfel : trabeculele cu placa etmoidală (înainte) și cu paracordele (înapoi), schițînd între ele „fereastra" hipofizară.

Într-o etapă ulterioară, baza neurocraniului crește prin alungirea și lățirea paracordelor și capsulelor otice. Latero-caudal, placa etmoidală emite două procese antorbitare, care vor fuziona cu tenia marginală („alla temporalis"). În urma acestor fuziuni, condrocraniul este constituit la extremitatea posterioară în principal din paracorde și capsulele otice. La completa dezvoltare el prezintă patru regiuni comune adulților tuturor vertebratelor : regiunea etmoidală, orbito-temporală, otică și occipitală. Ultima s-a constituit prin asimilarea elementelor vertebrale a căror extremitate dorsală fuzionează cu peretele posterior al capsulei auditive. Plafonul regiunii occipitale este format dintr-o punte conjunctivă — tectul posterior — care completează plafonul cranian alcătuit preponderent din tectul sinotic ce reunește marginile pereților laterali ai regiunii otice. În regiunea orbito-temporală plafonul cranian este reprezentat de puntea transversală epifizară desprinsă din marginile dorsale ale teniei marginale (v. fig. 75). Regiunea etmoidală prezintă capsulele nazale reduse la niște depresiuni.

Primele două stadii ale edificării neurocraniului (stadiul primordial membranos și stadiul cartilaginos) sînt comune embrionilor tuturor vertebratelor ; numai *Agnatele* și *Chondrichtyes* nu depășesc etapa cartilagi-

Scanned with OKEN Scanner

noasă ; la celelalte vertebrate condrocraniul este treptat înlocuit cu oase de cartilaj și de membrană, ultimele prezente îndeosebi în boltă. La embrionii vertebratelor neurocraniul își păstrează independența față de splanchnocraniu, caracter conservat la adulții peștilor cartilaginoși, dar care la *Tetrapode* se pierde parțial, oasele viscerocraniului asociindu-se și integrîndu-se neurocraniului.

Splanchnocraniul. Este constituit în general din șapte perechi de *arcuri viscerale* încă nesegmentate în stadiul cartilaginos, dar care conțin puncte de osificare ce prefigurează viitoarele segmente. Din *arcul mandibular* (primul arc visceral) derivă *cartilajul pterigo-* sau *palatopatrat* (maxilarul superior) și *cartilajul Meckel* (maxilarul inferior). Cartilajele labiale, prezente numai la *Selacieni,* flanchează arcul mandibular. *Arcul hioidian* (al doilea arc visceral) prezintă la pești cartilaginoși *segmentul hiomandibular,* atașat capsulei otice și palatopatratului și segmentul *ceratohial,* legat de simetricul său prin bazihialul medio-ventral (fig. 76).

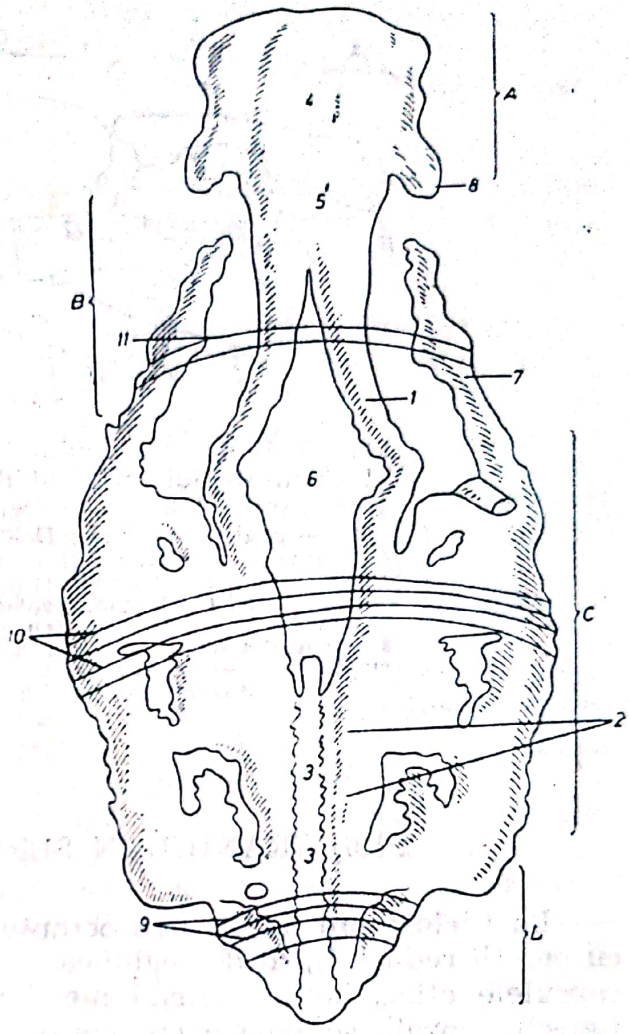

Fig. 75. Neurocraniul cartilaginos de la un alevin de *Cyprinus carpio* (7 mm) — vedere dorsală (după D o r n e s c u) : *A* — regiunea etmoidală ; *B* — regiunea orbito-temporală ; *C* — regiunea otică ; *D* — regiunea occipitală :
1 — trabecula ; *2* — paracordalia ; *3* — coarda dorsală ; *4* — placa etmoidală ; *5* — trabecula comună ; *6* — fereastra hipofizară ; *7* — taenia marginalis ; *8* — procesus antorbitalis ; *9* — tectum posterioris ; *10* — tectum synoticum ; *11* — puntea transversă epifizară.

În majoritatea cazurilor *arcurile branhiale* sînt în număr de patru perechi, fiecare pereche posedînd două rînduri de piese unite medio-ventral prin bazibranhial (copula). Segmentele unui arc branhial se succed astfel în sens dorso-ventral : faringo-, epi-, cerato- și hipobranhial.

În evoluția vertebratelor branhiate are loc reducerea numeroaselor arcuri branhiale existente inițial, proces care se desfășoară dinapoi-înainte, dar și invers. Majoritatea vertebratelor branhiate posedă patru perechi de arcuri branhiale ; unele, însă, pot avea mai multe perechi (ex. : *Hexancus* cu șase perechi, *Heptancus* cu șapte perechi) sau mai puține perechi (ex. : *Dipnoi* cu două-trei perechi).

Scanned with OKEN Scanner

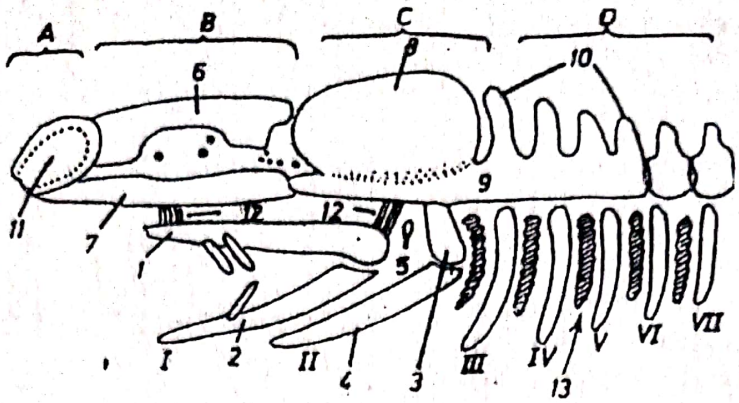

Fig. 76. Diagrama craniului de la un peşte cartilaginos în stadiul incipient de dezvoltare : *A* — regiunea etmoidală ; *B* — regiunea temporo-orbitară ; *C* — regiunea otică ; *D* — regiunea occipitală : *I* — arcul mandibular ; *II* — arcul hioidian ; *III—VII* — arcuri branhiale ; *1* — cartilajul pterigo-pătrat ; *2* — cartilajul Meckel ; *3* — hiomandibular ; *4* — ceratohial ; *5* — spiraculum ; *6* — cartilajul sfeno-palatin ; *7* — trabeculum ; *8* — capsula otică ; *9* — placa bazală ; *10* — vertebre occipitale ; *11* — capsula nazală ; *12* — ligament suspensor ; *13* — deschiderile externe ale pungilor branhiale.

2.1.6. CRANIUL ÎN SERIA VERTEBRATELOR

La **Ciclostomii** adulţi neurocraniul este un condrocraniu rudimentar cu pereţii reduşi, lipsit de regiunea occipitală. La placa bazală se sudează capsulele otice, iar acoperişul membranos este redus la tectul sinotic. Capsula nazală se uneşte cu neurocraniul printr-un ligament ; conturul orbital este limitat la o consolă suborbitară.

La ciclostomi scheletul visceral este absolut particular, reprezentat de cartilajul lingual, care susţine limba şi de plăcile perechi şi neperechi, care susţin buza superioară şi conturul bucal. Scheletul branhial prezintă opt perechi de arcuri branhiale.

La **Peşti :** la *Selacieni* neurocraniul este expresia cea mai primitivă a acestui organ întîlnit la gnatostomele adulte. Regiunile constitutive ale neurocraniului sînt distincte, în timpul dezvoltării schiţîndu-se cele patru regiuni caracteristice neurocraniului tuturor vertebratelor : etmoidală, temporo-orbitară, otică şi occipitală (v. fig. 76). Ca o consecinţă a fuziunii cartilajelor iniţiale, neurocraniul selacienilor se transformă într-o cutie ale cărei componente sînt nedistinct delimitate, fiind evidente doar orificiile pentru vase şi nervi.

Splanchnocraniul selacienilor este format, ca la toate vertebratele, din arcurile mandibular, hioidian şi branhiale. Arcul mandibular devine funcţional şi posedă segmente foarte diferit articulate ; astfel, la unii selacieni mandibula se articulează la neurocraniu prin intermediul hiomandibularului (articulaţia hiostilică), iar la alţii *(Heptancus)* şi prin palatopatrat (articulaţia amfistilică). Majoritatea vertebratelor prezintă însă articulaţie autostilică, mandibula articulîndu-se direct la craniu, caz în care pa-

latopatratul este sudat la neurocraniu. Arcul hioidian reunește hiomandibularul și hioidul propriu-zis. Arcurile branhiale sînt în general cinci perechi ; la *Hexancus* sînt șase, iar la *Heptancus* șapte perechi. Toate arcurile branhiale prezintă cele patru segmente menționate.

La *Teleosteeni* craniul depășește etapa cartilaginoasă, fiind constituit dintr-un număr apreciabil de oase de cartilaj și desmale. Ca o particularitate distinctivă a acestui craniu este prezența, în unele oase, a canalelor aparținînd sistemului cefalic al liniei laterale. Articulația mandibulei la craniu este de tip amfistilic.

La **Amfibieni** :la *Ichtiostegide* (amfibieni devonieni) se constată numeroase caractere crossopterigiene. Endocraniul osificat este constituit din două masive sudate, canalul cordal se păstrează, iar cel lateral perforează oasele dermice (pre- și subopercular), deși aparatul branhial dispare.

La *Labirintodonte* (amfibieni din carbonifer) canalul lateral dispare ; numărul oaselor dermice din rostru se reduce ; segmentul otico-occipital se scurtează, excluzînd astfel din craniu nervul XII, ca și la amfibienii actuali. Începînd cu aceste forme, evoluția craniului la amfibieni se face în sensul reducerii oaselor endoscheletului și înlocuirii lor cu cele ale exoscheletului, ceea ce conferă o mare soliditate craniului.

Plecînd de la *Temnospondile,* evoluția merge către aplatisarea liniei mediane a craniului, trecîndu-se astfel de la tipul înalt, tropibazic, la cel comprimat, platibazic. Canalele sistemului lateral sînt tot mai reduse, pe măsura adaptării tot mai pronunțate la viața terestră.

La *Urodelele* actuale în bolta craniului se formează oasele parietale, prefrontale și scvamozale (oase de membrană), iar în bază se dezvoltă considerabil parasfenoidul și vomerul, care constituie laolaltă planșeul cavității nazale. Palatinele dispar la metamorfoză. Occipitalele laterale fuzionează cu prooticele constituind occipito-prooticul, care poartă doi condili occipitali. Uneori este prezent și opistoticul. Sfenetmoidul (osul în centură) este, de asemenea, prezent. Arcul mandibular reunește patratul și articularul. Pterigopatratul dispare la metamorfoză. Orbita fuzionează la cavitatea temporală, lipsind arcul de sub orbitotemporal.

La *Anure* condrocraniul se osifică numai în regiunea occipitalelor laterale, care poartă cîte un condil și în regiunea prooticului și sfenetmoidului. Anurele actuale au un număr redus de oase dermice. Bolta craniului este reprezentată numai de nazal și fronto-occipital. Cavitatea temporală este deschisă, găzduind mușchii masticatori. Mandibula posedă dentarul și angularul.

La **Reptile** craniul este de tip tropibazic, cu excepția *Ofidienilor* la care este platibazic. Septul interorbitar este bine format, deoarece cartilajele trabeculare sînt apropiate. Cavitatea craniană este redusă, în comparație cu robustețea scheletului cefalic. Orbitele și narinele conservă încă o orientare laterală. Regiunile otică și occipitală sînt complet osificate. Bazioccipitalele, laolaltă cu occipitalele laterale, fuzionează și poartă un singur condil occipital. Supraoccipitalul rămîne încă un os independent. Numărul oaselor de membrană crește. Bolta este continuă la *Cotylosaurieni* (reptile primitive), iar la reptilele actuale, evoluate, scuamozalul se îndepărtează de parietale, cu excepția părții posterioare unde formează o fosă temporală ; aceasta este limitată intern (față de parietal) și lateral (față de piesele constitutive ale arcului primordial temporal). Din arcul

Scanned with OKEN Scanner

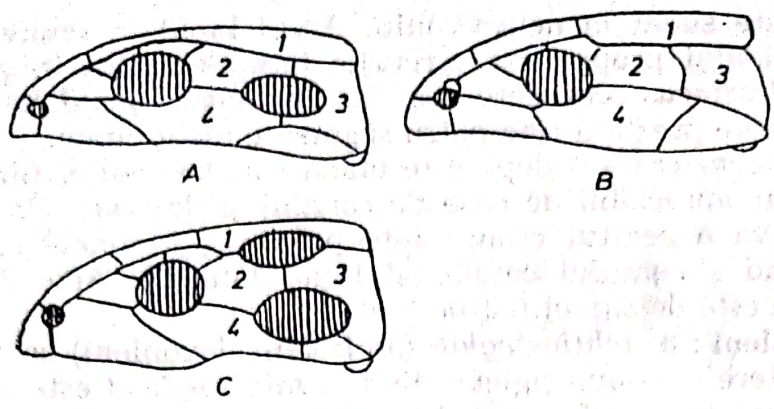

Fig. 77. Diagrama craniului reptilian (după Jollie): *A* — tipul synapsid ; *B* — tipul anapsid ; *C* — tipul diapsid : 1 — parietal ; 2 — postorbital ; 3 — scvamosal ; 4 — jugal.

temporal primordial se dezvoltă ulterior arcul temporal secundar. Asemenea modificări au impus constituirea la reptile a unor tipuri de cranii distincte : astfel, *Cotylosaurienii,* la care nu există fereastră temporală, au craniul de *tip anapsid,* întocmai ca la *Chelonienii* actuali ; craniul de *tip synapsid* prezintă unica fereastră conturată de postorbitar, scvamozal și jugal și se întîlnește la reptilele *Teromorfe,* caracterizînd în general și linia mamaliană ; craniul de *tip dyapsid* prezintă o fereastră superioară (dorsală) și una inferioară (laterală) omologabilă cu cea a tipului synapsid și care se deschide în primul rînd. Acest tip de craniu este comun majorității *Sauropsidelor ;* numai *Crocodilienii* și *Rhincocefalii* conservă ambele ferestre nealterate (fig. 77).

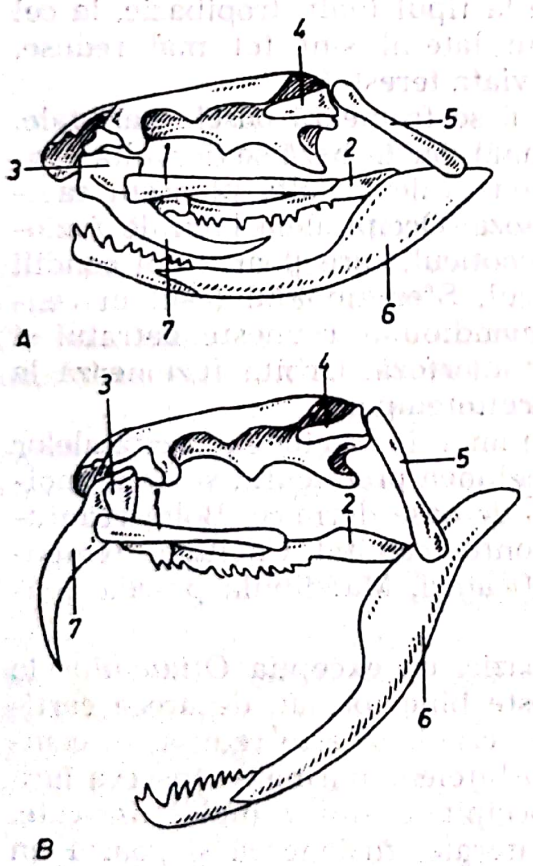

Fig. 78. Craniul unui șarpe veninos (solenoglif) (după Bütschli): *A* — cavitatea bucală închisă ; *B* — cavitatea bucală deschisă : 1 — osul transvers ; 2 — osul pterigoid ; 3 — maxila ; 4 — scvamosal ; 5 — osul patrat ; 6 — mandibula ; 7 — dinte veninos.

Din craniul visceral, patratul se fixează la neurocraniu prin scvamozal și procesul paroccipital (cînd există jugalul), dispoziție monimostilică proprie amfibienilor *Cotylosauri, Crocodilienilor, Chelonienilor* și *Rhincocefalilor.* Dispoziția streptostilică este o achiziție secundară, în care patratul se mobilizează parțial. În absența jugalului, sau în cazul regresării sale, extremitatea proximală a patratului este slab fixată la craniu și mobilă în articulația cu scvamozalul, ceea ce permite animalelor să deschidă larg cavitatea bucală. Această dispoziție caracterizează *Lacertilienii* și *Ofidienii* (fig. 78). Reptilele sînt lipsite de parasfenoid. *Ofidienii* și *Saurienii* au *maxilarele* superioare îndepărtate, iar *Chelonienii* și *Crocodi-*

Scanned with OKEN Scanner

lienii au premaxilele, palatinele și pterigoidele unite pe linia mediană unde constituie o boltă bucală completă, independentă de baza craniului *(bolta palatină)*. Între boltă și baza craniului se organizează fosele nazale care se deschid caudal în faringe, dispoziție caracteristică mamiferelor.

La **Păsări** neurocraniul are o capacitate cerebrală crescută. Foramenul occipital devine ventral datorită staţiunii bipede, care impune apariţia unui unghi între craniu și coloana vertebrală. Osificarea craniului este totală, adăugîndu-se și dermatocraniul (plăci dermice care dublează oasele craniului), care conferă pneumaticitate oaselor. Articulaţia craniului la coloana vertebrală se face printr-un singur condil occipital, la formarea căruia participă bazioccipitalul și cele două exooccipitale. Craniul este de tip dyapsid ; conservă arcul inferior, dar îl pierde pe cel mijlociu și conturul postorbitar, ceea ce duce la fuziunea orbitei cu fosa temporală. Păsările fosile (*Archaeopterix* din jurasic și *Hesperornis* din cretacic) aveau dinţi funcţionali. La păsările actuale aceștia dispar, deși unele formaţiuni embrionare sînt interpretate drept schiţe dentare.

La **Mamifere** craniul este voluminos și complet osificat. Orificiile nazale externe sînt anterioare, iar orbitele au pereţi proprii. Fosele temporale se deschid superior și comunică cu orbitele (primitiv). Placa occipitală poartă doi condili, care încadrează marele foramen ; capsulele otice sînt săpate ventral. Mandibula este redusă la osul dentar. O serie de oase dermice dispar ; pre- și postfrontalul, postorbitalul, postparietalul, supratemporalul, patrato-jugalul, ectopterigoidul, parasfenoidul, patratul și toate componentele postdentare ale mandibulei.

2.2. SCHELETUL APENDICULAR

Este reprezentat de *înotătoarele* perechi și neperechi ale ciclostomilor și peștilor și de *membrele* perechi ale tetrapodelor ; acestea posedă totdeauna un *schelet intern* (scheletul zonal sau centura) și unul *extern* (înotătoarele propriu-zise sau pterigiile peștilor și membrele propriu-zise sau podiile tetrapodelor).

Înotătoarele neperechi de la ciclostomi și pești sînt : înotătoarea dorsală, caudală și anală (fig. 79). Embrionar, apare o cută de-a lungul liniei medio-dorsale, care se extinde ventral prin partea caudală ; ulterior, aceasta se fragmentează în cele trei înotătoare neperechi, care au un schelet independent de cel axial și o musculatură proprie.

La **Ciclostomii** mixinizi sînt două înotătoare dorsale și una caudală, care conţin fascicule musculare și raze cartilaginoase lungi, subţiri și nesegmentate, numite *supradorsalia*, omologabile cu actinoforii sau pterigoforii peștilor.

La **Pești** înotătoarele neperechi prezintă un endoschelet format din baghete numite *radii* (raze) externe, care ocupă întreaga înălţime a segmentului și sînt de origine dermică *(dermatotrichia)*.

La *Condrichtyes* radiile se întind neîntrerupt pe toată înălţimea înotătoarei și poartă numele de *elastotrichia (ceratotrichia)*. Endoscheletul conţine radialia (pterigofori, actinofori), trisegmentari.

Scanned with OKEN Scanner

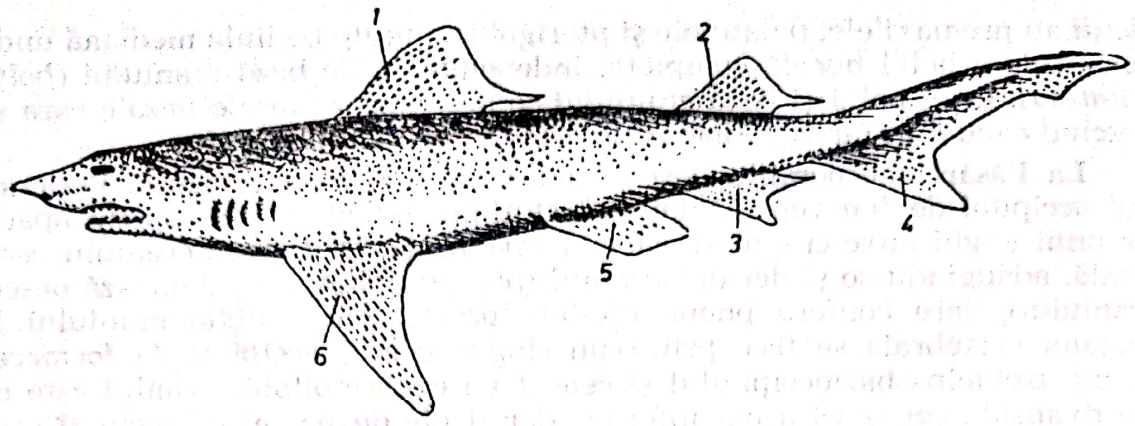

Fig. 79. Înotătoarele perechi și neperechi la selacianul *Carcharias glaucus* (după B e c c a r i):

1 — înotătoarea dorsală anterioară ; *2* — înotătoarea dorsală posterioară ; *3* — înotătoarea anală ; *4* — înotătoarea codală ; *5* — înotătoarea abdominală stîngă ; *6* — înotătoarea pectorală stîngă.

La *Osteichtyes* se dezvoltă embrionar *actinotrichiile* (omologabile cu ceratotrichiile *Selacienilor),* raze care în timpul dezvoltării sînt împinse către vîrful înotătoarei de către razele cu originea în solzi — *lepidotrichiile* (fig. 80). Între lepidotrichii și spinele neurale se găsesc radialiile, formate din două-trei piese distincte : *bazeostul* (distal), articulat cu lepido-

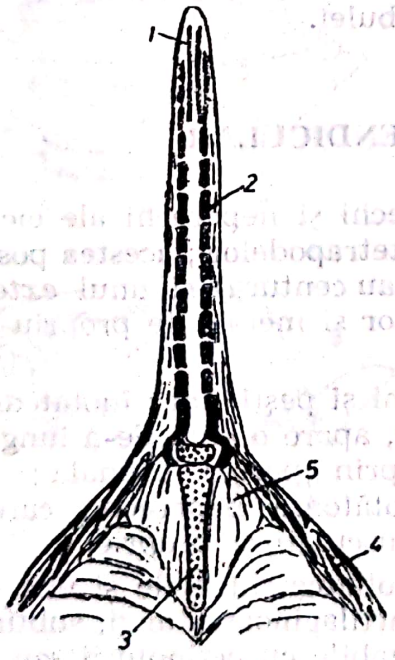

Fig. 80. Secțiune prin înotătoarea dorsală la un teleosteean (după S c h m a l h a u s e n):

1 — actinotrichia ; *2* — lepidotrichia ; *3* — radialia (endoscheletul înotătoarei) ; *4* — solzi ; *5* — musculatura înotătoarei.

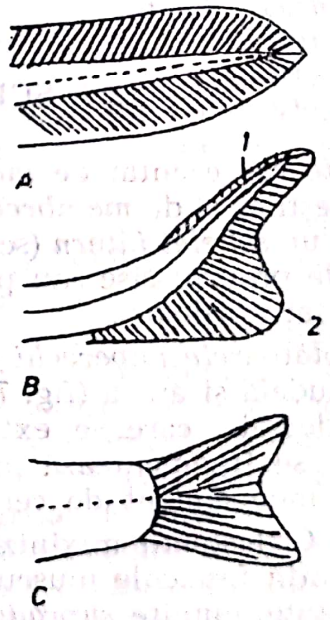

Fig. 81. Principalele tipuri de înotători codale (după K i n g s l e y): *A* — înotătoare dificercă ; *B* — înotătoare heterocercă ; *C* — înotătoare homocercă :

1 — lob epicordal ; *2* — lob hipocordal.

trichia şi *axonostul* (proximal), alcătuit din 1—2 piese, articulat la coloana vertebrală.

Segmentele scheletului extern de la peşti sînt reprezentate de *baghete cilindrice,* flexibile, care conferă rezistenţă înotătoarelor ce intervin în propulsarea animalului în apă. Multă vreme li s-a atribuit origine cornoasă (cheratotrichii), însă studii detaliate au demonstrat că ele sînt de fapt scleroproteine fibroase ce constituie elastoidina. Actinotrichiilor, prezente la embrioni şi larve, li se adaugă mai tîrziu noi derivate din solzi — lepidotrichiile (după G o o d r i c h). Acestea se formează într-un mod asemănător cu modul de formare al actinotrichiilor, cu deosebirea că într-un anumit moment al evoluţiei se îngroaşă prin depunerea ţesutului osos pe suprafaţa lor (fig. 80).

Înotătoarea caudală intervine în mod deosebit în propulsarea animalelor. Tipul *dificerc* este considerat primitiv, deoarece coloana vertebrală terminală o străbate rectilinuu, divizînd-o într-un lob dorsal (epicordal) şi unul ventral (hipocordal), egali. Tipul dificerc este comun ciclostomilor şi unor peşti anguiliformi. Tipul *heterocerc* se caracterizează prin divizarea înotătoarei în doi lobi inegali : cel superior mai voluminos, iar cel inferior redus la cîteva raze hipocordale, dispoziţie datorată curbării în sus a coloanei vertebrale (fig. 81). Înotătoarea de tip *homocerc* derivă din cea heterocercă, cei doi lobi constitutivi fiind aproximativ egali ; lobul dorsal conservă uneori pronunţate vestigii ale vertebrelor codale reduse.

Înotătoare neperechi se mai întîlnesc la *Salamandre, Tritoni,* la larve de *Anure* şi *Gymnofione* la care, spre deosebire de cele de la ciclostomi şi peşti, sînt simple cute tegumentare lipsite de schelet şi mai evidente în perioada reproducerii.

Apendicii (membrele) *perechi* sînt prezente la toate vertebratele, cu excepţia ciclostomilor. Există invariabil o pereche anterioară (cranială) şi una posterioară (caudală). La *Peşti* aceste apendice sînt reprezentate de *pterigii,* iar la *Tetrapode* de *podii* (sau membrele propriu-zise). Ambele posedă *scheletul zonal* (centura) dispus intern şi *scheletul distal* (liber) sau membrul propriu-zis. Centura anterioară este situată la peşti înapoia regiunii branhiale, iar la tetrapode în partea anterioară a corpului. Centura pelviană (abdominală) este localizată în partea posterioară a corpului.

2.2.1. SCHELETUL CENTURILOR

2.2.1.1. CENTURA ANTERIOARĂ (SCAPULARĂ, TORACICĂ SAU PECTORALĂ)

La **Peşti :** centura pectorală este reprezentată la *Selacieni* de o piesă cartilaginoasă în forma literei „U" situată înapoia regiunii branhiale. Partea sa superioară este considerată *scapulară,* iar cea inferioară *coracoidiană ;* lateral poartă *procesul glenoid,* la care se articulează partea liberă a înotătoarei.

Scanned with OKEN Scanner

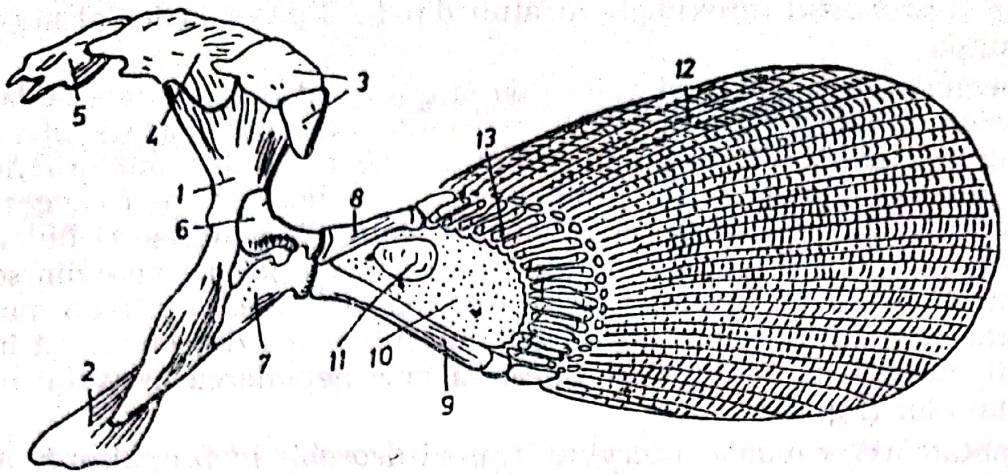

Fig. 82. Centura scapulară și înotătoarea pectorală dreaptă la *Polypterus bichir* — vedere medială (după Goodrich) :
1 — cleitrum ; *2* — clavicula ; *3* — postcleitrum ; *4* — supracleitrum ; *5* — posttemporal ; *6* — scapulum ; *7* — coracoid ; *8* — propterigiu ; *9* — metapterigiu ; *10* — cartilaj bazal ; *11* — mezopterigiu ; *12* — lepidotrichia ; *13* — radii bazale endoscheletice.

La *Teleosteeni* scheletul zonal anterior prezintă două oase de cartilaj ; *scapulum* (dorsal) și *coracoidul* (ventral), la care se adaugă numeroase oase de membrană (cleitrum, supracleitrum, postcleitrum, posttemporal). Ventral există un os de membrană considerat a fi *clavicula* (fig. 82).

La **Tetrapode** scheletul zonal anterior prezintă *scapulul* dorsal, *coracoidul* și *procoracoidul* ventrale. Corespunzător, scheletul zonal posterior este reprezentat de *ilion* și, respectiv, *ischion* și *pubis* ; procoracoidul și pubisul sînt totdeauna rostrale.

La **Amfibieni :** la *Urodele* scheletul zonal posedă ventral coracoidul și procoracoidul, fiecare avînd porțiuni cartilaginoase și osoase, iar dorsal poartă scapulul osos și suprascapulul cartilaginos (v. fig. 66).

La *Anure* procoracoidul este înlocuit cu clavicula (os dermic). Coracoidul, parțial osificat, vine în contact cu epicoracoidul, care se păstrează cartilaginos. La *tipul arcifer,* cele două epicoracoide se suprapun fără a fuziona și se articulează la stern (ex. : *Bufo*). La *tipul firmistern,* epicoracoidele fuzionează pe linia mediană. Cavitatea glenoidă se conturează între coracoid și scapulum (v. fig. 67).

La **Reptile** centura scapulară cuprinde scapulul, coracoidul și procoracoidul, dispoziție tipică amniotelor. La *Saurieni* coracoidele se continuă cu epicoracoidele suprapuse după tipul arcifer, iar scapulele se continuă cu suprascapulele cartilaginoase. Epicoracoidele se articulează cu sternul și interclavicularul (fig. 83). Centura scapulară lipsește la *Ofidieni* și la *Lacertilienii* apozi.

La **Păsări** centura scapulară reunește scapulul, coracoidul și clavicula, cu excepția *Ratitelor,* la care există și un procoracoid rudimentar. Coracoidul se articulează puternic la stern, claviculă și scapulum. Ultimul are aspect de spadă și se întinde caudal, paralel cu coloana vertebrală. Claviculele se unesc ventral constituind osul în „Y" sau „iadeșul" (fig. 84).

La **Mamifere** există două tipuri de centuri toracice : cel întîlnit la *Prothoterieni,* la care conservă pronunțate caractere reptiliene, prin prezența scapulumului foarte dezvoltat, a coracoidelor și epicoracoidelor ar-

Scanned with OKEN Scanner

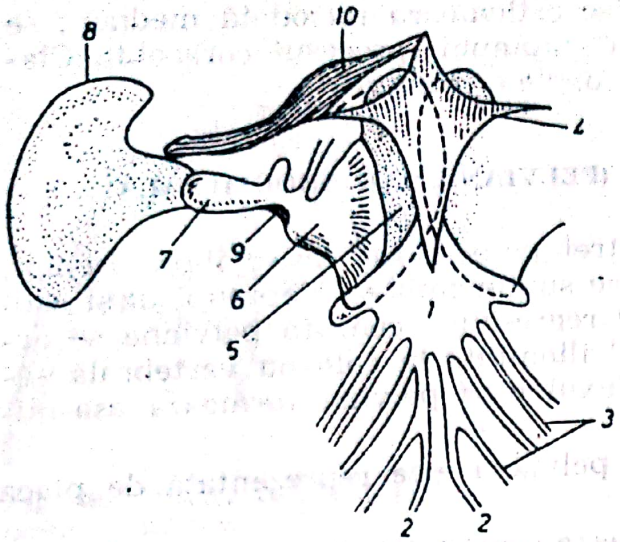

Fig. 83. Centura scapulară și sternul la *Hemidactylus verrucosus* (după Wiedersheim):
1 — stern (mezostern); *2* — xifistern (metastern); *3* — coaste; *4* — interclavicularul; *5* — epicoracoid; *6* — coracoid; *7* — scapulum; *8* — suprascapulum; *9* — cavitatea glenoidă; *10* — clavicula.

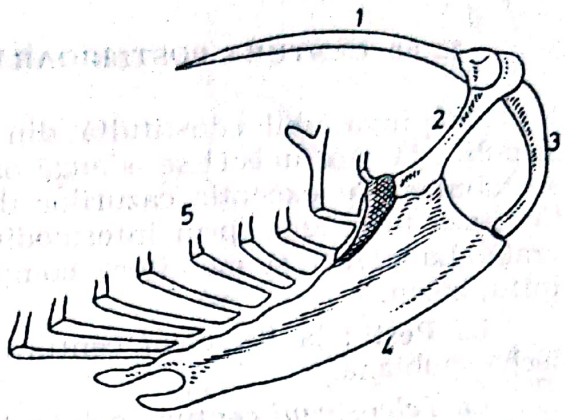

Fig. 84. Centura scapulară la o pasăre: *1* — scapulum; *2* — coracoid; *3* — clavicula; *4* — stern; *5* — coaste.

ticulate pe linia mediană și apoi la stern și a claviculelor, de asemenea foarte puternice și articulate la stern (fig. 85); tipul prezent la *Eutherieni*, mai redus, păstrînd doar scapulul (fig. 86); coracoidul și procoracoidul

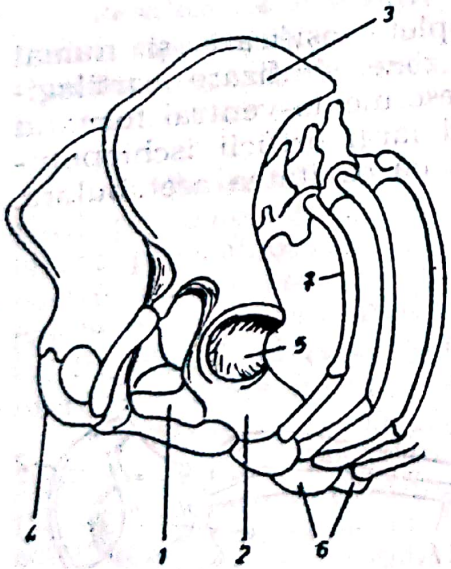

Fig. 85. Centura pectorală la *Echidna* (după Vialleton): *1* — procoracoid; *2* — coracoid; *3* — scapulum; *4* — clavicula; *5* — cavitatea glenoidă; *6* — sternul; *7* — prima coastă.

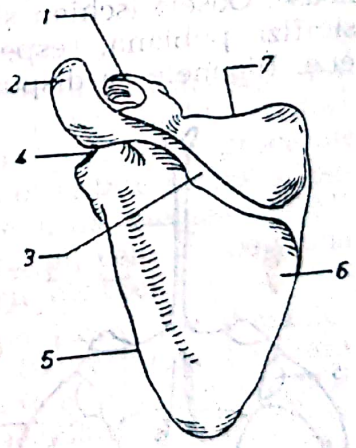

Fig. 86. Scapulum la om — vedere dorsală (după Montagna): *1* — procesul coracoid; *2* — procesul acromial; *3* — spina omoplatului; *4* — fosa glenoidală; *5* — marginea axilară; *6* — marginea vertebrală; *7* — marginea anterioară.

Scanned with OKEN Scanner

lipsesc, iar în cazul cînd există nu se articulează niciodată median ; se conservă numai rudimente sudate la scapulum (procesul coracoid). Clavicula lipsește la *Ungulate*, *Cetacee* și unele *Carnivore*.

2.2.1.2. CENTURA POSTERIOARĂ (PELVIANĂ SAU ABDOMINALĂ)

Este invariabil constituită din trei perechi de oase ; ilion, ischion și pubis, la care uneori se adaugă oase suplimentare ca epipubisul și osul acetabular. Cu excepția cazurilor de regresiune, centura pelviană se articulează totdeauna, prin intermediul ilionului, la coloana vertebrală sacrală. La păsări și mamifere complexul osos pelvian formează așa-numitul bazin.

La **Pești :** la *Selacieni* centura pelviană este reprezentată de placa ischio-pubiană.

La *Teleosteeni* centura pelviană este constituită din două plăci ischio-pubiene.

La **Amfibieni :** la *Urodele* placa ischio-pubiană ventrală prezintă cranial epipubisul (piesă impară), iar caudal cavității acetabulare se dispun oasele ilion prin intermediul cărora scheletul zonal se articulează la procesele transverse ale unicei vertebre sacrale (fig. 87). La *Amphiuma* și *Proteus* ilionul nu se articulează la coloana vertebrală.

La *Anure* placa ischio-pubiană s-a comprimat puternic lateral, iar cavitățile cotiloide (acetabulare) se dispun pe fețele laterale ale acesteia. Ilioanele sînt lungi și plasate înaintea cavității cotiloide, articulîndu-se prin extremitățile craniale la procesele transverse ale vertebrei sacrale (fig. 88).

La **Reptile** centura pelviană suferă o completă osificare și numai placa ischio-pubiană ventrală conservă unele zone simfizare cartilaginoase. Oasele ischion și pubis (fig. 89) se întîlnesc medio-ventral formînd simfiza pubiană, respectiv ischiatică, conturînd largi orificii ischiopubiene. Ilioanele se dispun latero-caudal în raport cu cavitatea acetabulară.

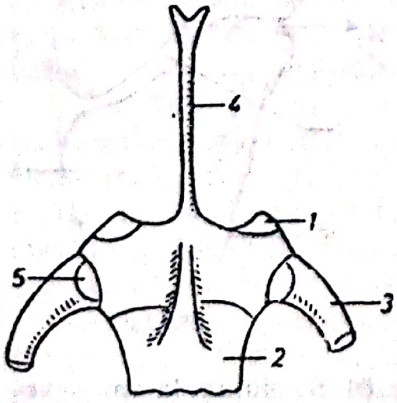

Fig. 87. Centura pelviană la *Salamandra* sp. — vedere ventrală (după G e g e n b a u e r) :
1 — pubis ; 2 — ischion ; 3 — ilion ; 4 — epipubis ; 5 — cavitatea de articulație.

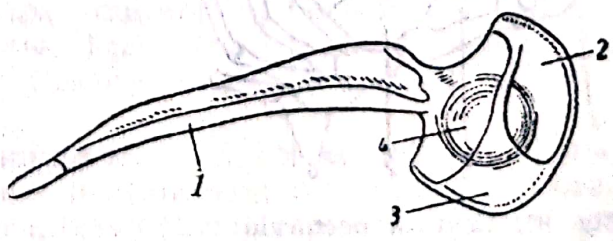

Fig. 88. Centura pelviană la *Rana* sp. — vedere laterală (după G a u p p) :
1 — ilion ; 2 — ischion ; 3 — pubis ; 4 — cavitatea acetabulară.

Scanned with OKEN Scanner

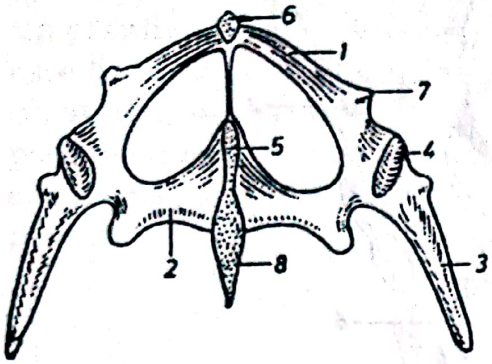

Fig. 89. Centura pelviană la *Lacerta vivipara* (după Wiedersheim):
1 — pubis ; *2* — ischion ; *3* — ilion ; *4* — cavitatea acetabulară ; *5* — simfiza ischiatică ; *6* — epipubis (cartilaj calcifiat) ; *7* — proces prepubian ; *8* — hypoischium.

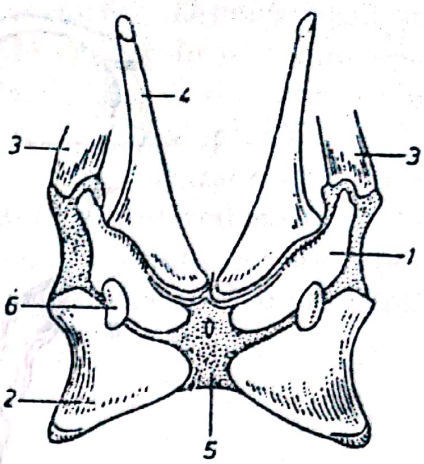

Fig. 90. Centura pelviană la *Echidna hystrix* — vedere ventrală (după Wiedersheim):
1 — pubis ; *2* — ischion ; *3* — ilion ; *4* — epipubis ; *5* — simfiza ischio-pubiană ; *6* — foramen obturat.

Saurienii apozi şi *Ofidienii* sînt lipsiţi de centură pelviană sau păstrează numai rudimente din aceasta. La *Chelonieni* ea se leagă de carapace. La *Crocodilieni* centura pelviană este completă, pubisurile sînt ventrale, ilionul este comprimat lateral şi poartă anterior apofiza preacetabulară. Dorsal, aceste oase se articulează la procesele transverse ale vertebrelor sacrale.

Reptilele fosile posedau două tipuri de centuri : *tipul avian* la grupul *Ornitischis*, caracterizat prin absenţa simfizelor, corelată cu postura bipedă şi *tipul reptilian* la grupul *Saurischis* la care cele două perechi de oase ventrale (ischion şi pubis) se întîlnesc pe linia mediană.

La **Păsări** adaptarea la mersul biped determină modificări ale centurii pelviene asemănătoare tipului avian al reptilelor fosile. Ilionul, situat preacetabular, este voluminos şi fuzionează median cu procesele costiforme ale vertebrelor. Ischionul şi pubisul sînt orientate înapoi şi paralele cu coloana vertebrală, fără a se întîlni pe linia medio-ventrală (v. fig. 62). Simfize prezintă numai *Ratitele*. În general, centura pelviană oferă suprafeţe întinse pentru inserţia musculaturii coapsei.

La **Mamifere** se lărgeşte foramenul obturat, ilionul este dorsal şi considerabil extins, iar ischionul se dezvoltă caudal. Regresiunea porţiunii postacetabulare a ilionului este atribuită regresiunii cozii, care nu mai serveşte la locomoţie, ca în cazul reptilelor. Osul acetabular participă la formarea cavităţii acetabulare. Oasele centurii pelviene fuzionează de fiecare parte constituind oasele coxale sau iliace. Dubla simfiză ischio-pubiană se păstrează numai la *Monotreme* (fig. 90), *Marsupiale*, unele *Ungulate*, *Rozătoare*, *Insectivore* şi *Carnivore*. *Primatele* prezintă numai simfiză pubiană (fig. 91). Ambele sexe la *Marsupiale* posedă oasele marsupiale plasate pe arcada pelviană, de o parte şi de alta a liniei mediane ;

Scanned with OKEN Scanner

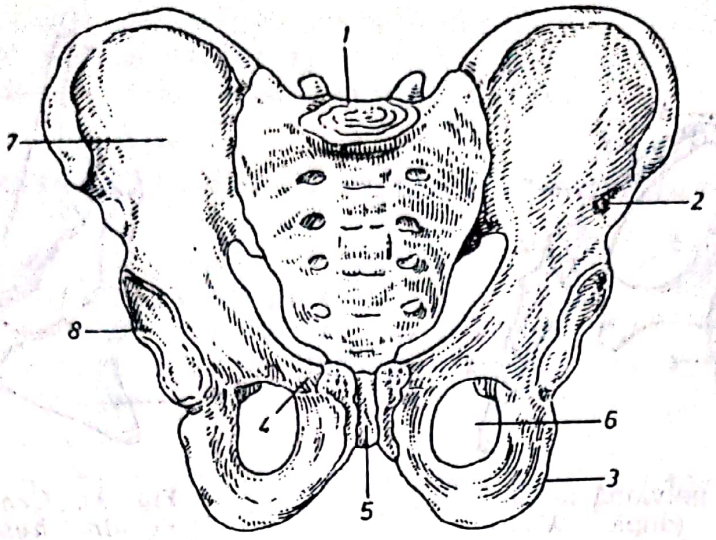

Fig. 91. Bazinul de la om — vedere frontală (după Testut):
1 — sacrum ; 2 — ilion ; 3 — ischion ; 4 — pubis ; 5 — simfiza pubiană ; 6 — gaura obturată (ischio-pubiană) ; 7 — fosa iliacă internă ; 8 — cavitatea cotiloidă.

ele susţin *punga marsupială* şi sînt considerate drept derivate ale pubisului. *Cetaceele* şi *Sirenienii* au centura pelviană puternic redusă, ca o consecinţă directă a dispariţiei membrelor posterioare.

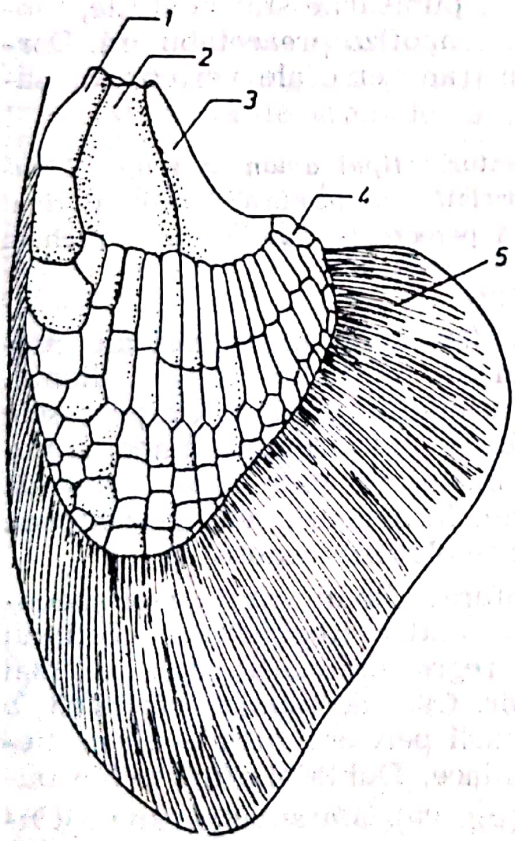

Fig. 92. Înotătoarea pectorală la *Heterodontus* (după Daniel):
1 — propterigium ; 2 — mezopterigium ; 3 — metapterigium ; 4 — radialia ; 5 — elastotrichia.

2.2.2. SCHELETUL DISTAL AL MEMBRELOR

2.2.2.1. SCHELETUL DISTAL (LIBER) AL ÎNOTĂTOARELOR PERECHI

La **Peştii** *selacieni* există un endoschelet format din trei piese bazale : pro-, mezo- şi metapterigium, la care se adaugă radialia şi un exoschelet format din elastotrichii (fig. 92).

La *Teleosteeni* endoscheletul înotătoarei pectorale este redus la radialii foarte variate ca număr şi formă ; la *Cyprinide* radialiile capătă dimensiuni considerabile şi forme atît de variate, încît au fost confundate cu bazaliile. Exoscheletul este reprezentat de lepidotrichii.

Se disting trei tipuri de înotătoare perechi, diferite sub aspect structural : *tipul uniseriat* de la *Selacieni*, care reuneşte cele trei bazalii, radialiile

și elastotrichiile ; *tipul biseriat* de la peștii paleozoici, *Dipnoii* fosili și *Neoceratodus* (actual), la care înotătoarea posedă un ax format din segmente articulate prin sinartroze, la care se adaugă razele (înotătoare de tip primitiv — arhiptergium) ; *tipul cu raze paralele* (pleuropterigium), la care bazaliile sînt interne, iar înotătoarea propriu-zisă conține numai raze cartilaginoase, paralele. Înotătoarele perechi pelviene sînt reduse în comparație cu cele anterioare, reducere substanțială la *Selacieni* la care, uneori, se mai conservă bazipterigiul omologabil cu metapterigiul înotătoarei perechi.

2.2.2.2 SCHELETUL DISTAL (LIBER) AL MEMBRELOR TETRAPODELOR (CHIRIDIUM)

Este format din segmente în general corespondente atît pentru membrul anterior, cît și pentru cel posterior ; segmentul proximal — *stilopodul* — este reprezentat în membrul anterior de humerus, iar în cel posterior de femur ; segmentul mijlociu — *zeugopodul* — este reprezentat în membrul anterior de radius-cubitus, iar în cel posterior de tibie-peroneu ; segmentul distal — *autopodul* — este constituit la rîndul său din bazipod, metapod și acropod. Bazipodul reunește în membrul anterior oasele carpiene (oasele încheieturii), iar în cel posterior oasele tarsiene ; metapodul reunește metacarpienele (podul palmei), respectiv metatarsienele (podul tălpii), iar acropodul cuprinde falangele (degetele) (fig. 93).

Cele mai pregnante modificări în evoluția membrelor *Tetrapodelor* le suportă acropodul, condiționat de orientarea membrului față de axul principal al corpului și de mișcarea acestuia.

Tipul de membru tetrapod este inițial cel orizontal, în care toate segmentele stau în același plan (fig. 94).

Tipul transvers are stilopodul orientat orizontal, zeugopodul vertical, iar autopodul oblic sau orizontal. Planul stilozeugopodial este transversal

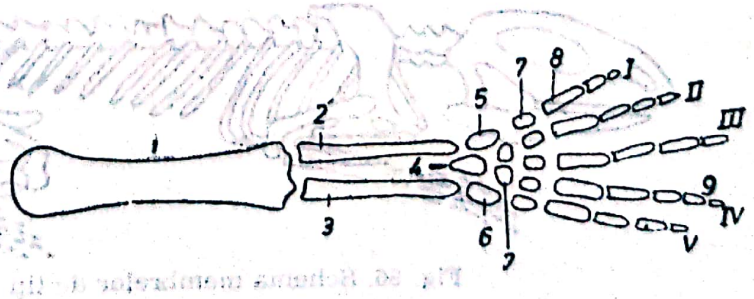

Fig. 93. Schema scheletului membrelor de la tetrapode (după Beccari) :

1 — humerus-femur ; *2* — radius-tibia ; *3* — ulna-fibula ; *4* — intermediar ; *5* — radial-tibial ; *6* — ulnar-fibular ; *7* — oasele centrale ; *7'* — carpiene-tarsiene ; *8* — metacarpiene-metatarsiene ; *9* — falange.

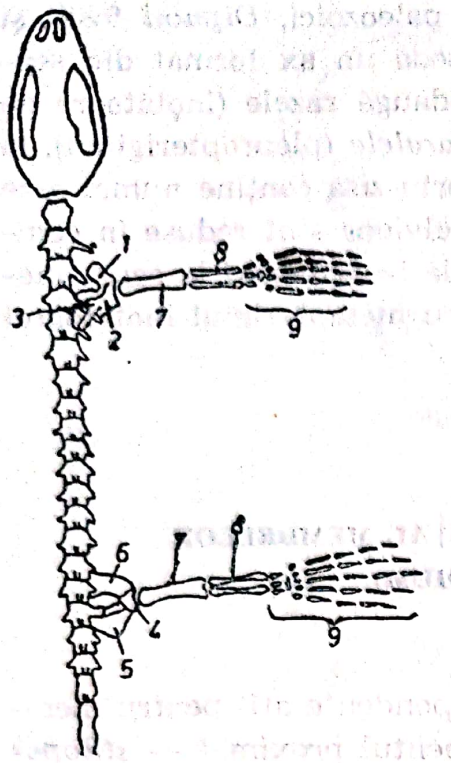

Fig. 94. Schema centurilor și membrelor la tipul ideal de tetrapod (după V i a l l e t o n) :
1 — procoracoid ; *2* — coracoid ; *3* — scapulum ; *4* — ilion ; *5* — ischion ; *6* — pubis ; *7* — stilopod ; *8* — zeugopod ; *9* — autopod.

în raport cu axul principal al corpului ; mișcările locomotorii se fac în plan orizontal (ex. : *Urodelele*, unele reptile, *Stegocefalii*) (fig. 95).

Tipul de membru orizontal (fig. 96) prezintă planul stilozeugopodial orizontal, spre deosebire de tipul transvers la care acesta este vertical. În membrul anterior, stilopodul este orizontal și orientat înapoi, iar zeugopodul face un unghi cu stilopodul și este orientat înainte, continuîndu-se

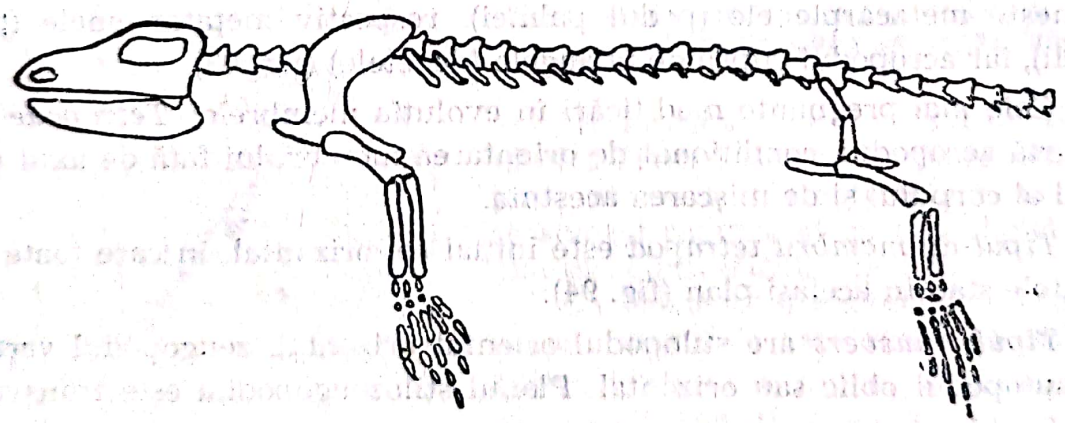

Fig. 95. Schema membrelor de tip transvers.

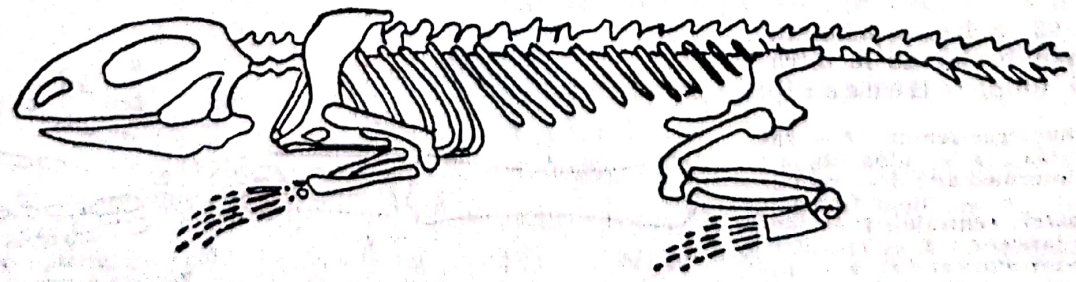

Fig. 96. Schema membrelor de tip orizontal.

Scanned with OKEN Scanner

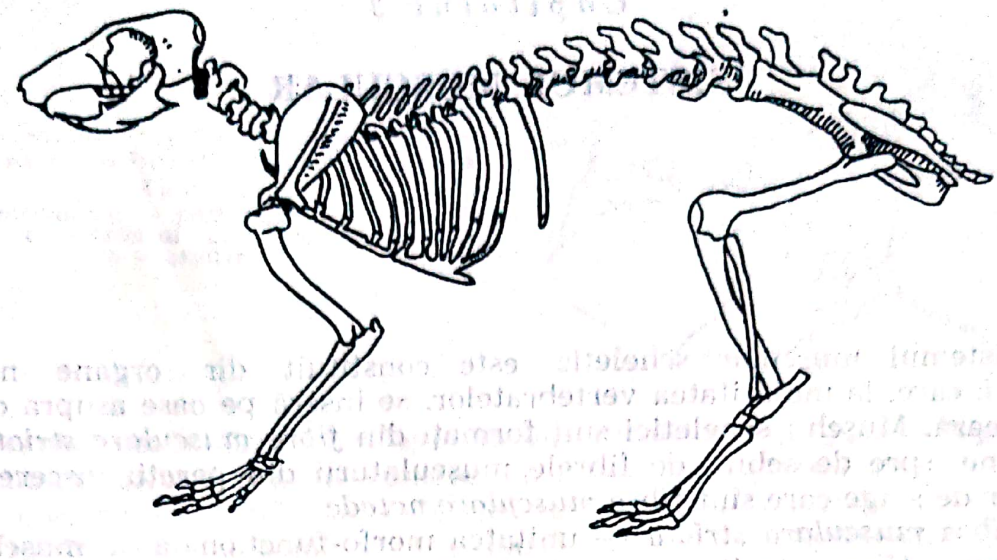

Fig. 97. Schema membrelor de tip parasagital (după Vialleton).

cu autopodul. În membrul posterior stilopodul este de asemenea orizontal, avînd posibilitatea să se orienteze înapoi ; zeugopodul, tot orizontal, face un unghi cu stilopodul și se orientează înapoi, iar autopodul determină un unghi cu zeugopodul și se orientează înainte. Unele *Tetrapode* tîrîtoare posedă membre de tip orizontal.

Tipul de membru parasagital este comun vertebratelor superioare, planul stilozeugopodial fiind în acest caz paralel cu planul sagital al corpului, atît la membrele anterioare cît și la cele posterioare (fig. 97).

Scanned with OKEN Scanner

Capitolul 3

SISTEMUL MUSCULAR

Sistemul muscular scheletic este constituit din organe numite *mușchi,* care, la majoritatea vertebratelor, se inseră pe oase asupra cărora acționează. Mușchii scheletici sînt formați din *fibre musculare striate* heterogene, spre deosebire de fibrele musculaturii din pereții viscerelor și vaselor de sînge care sînt *fibre musculare netede.*

Fibra musculară striată — unitatea morfo-funcțională a mușchiului — reprezintă un sincițiu provenit din fuziunea mai multor *mioblaste* ; poate atinge pînă la 12 cm lungime și conține *miofibrile,* formațiuni metaplasmatice cu proprietatea contractibilității deosebit de marcată, dispuse paralel și intim asociate. Structura heterogenă a miofibrilelor se datorează prezenței discurilor alternînde întunecate (*A* — anizotrope) și luminoase (*I* — izotrope). La nivelul ultimelor se găsește *membrana Krause* (membrana „Z" sau *telofragma*), care fragmentează *sarcoplasma* în *sarcomere* ; acestea din urmă conțin periferic granule ribonucleoproteice, cisterne ale reticulului endoplasmatic și nuclei. Discurile întunecate, confirmate de microscopia electronică, prezintă pe mijloc *banda Hensen* (zonă clară), fiind formate din miofibrile elementare primare, groase de 140 Å, care conțin *miozină* (proteină contractilă). Discurile luminoase conțin filamente secundare, subțiri (40—50Å), formate de asemenea dintr-o proteină contractilă — *actina.* Miofilamentele discurilor luminoase se insinuează printre miofilamentele groase ale discurilor întunecate pînă la marginea benzii Hensen (fig. 98). Investigațiile ultrastructurale au elucidat, de asemenea, și natura telofragmei, care reprezintă întrețeserea capetelor ramificate ale miofilamentelor subțiri din două sarcomere învecinate, nivel la care fiecare miofilament subțire emite patru prelungiri care se angrenează cu cele emise de miofilamentele

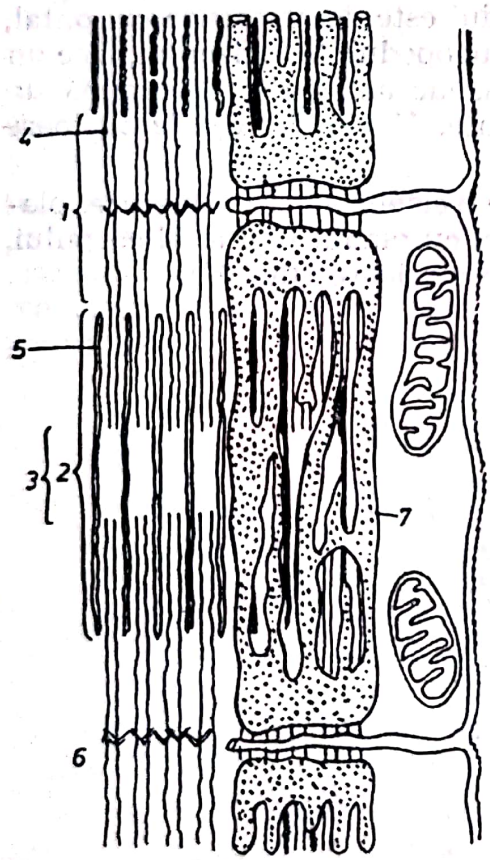

Fig. 98. Schemă după electronofotografie reprezentînd un fragment de fibră musculară striată secționată longitudinal (după **Steopoe**) :
1 — discul izotrop ; *2* — discul anizotrop ; *3* — stria Hensen ; *4* — miofilamente elementare subțiri ; *5* — miofilamente elementare primare groase ; *6* — telofragma ; *7* — reticul endoplasmatic neted.

Scanned with OKEN Scanner

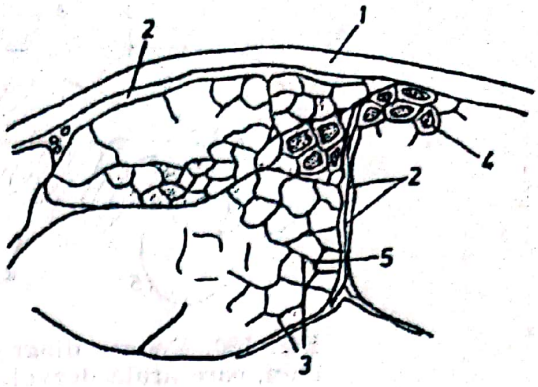

Fig. 99. Schemă reprezentînd o secțiune transversală printr-un mușchi (după H a m) :
1 — epimisium ; *2* — perimisium ; *3* — endomisium ; *4* — fasciculi de fibre musculare ; *5* — capilar.

sarcomerului vecin. Cînd fibra se contractă dispar discurile clare Hensen ; se presupune că la începutul contracției, miofilamentele subțiri „alunecă" printre cele groase, pînă cînd cele situate într-o parte a discului întunecat se întîlnesc cu cele din partea opusă. Alunecarea (glisarea) miofilamentelor subțiri, care marchează începutul contracției, este urmată de spiralizarea lor, iar aceasta de spiralizarea miofilamentelor groase.

Fibrele musculare care se asociază pentru a constitui mușchii sînt întotdeauna cuprinse în *teci conjunctive* ; astfel, mușchiul este acoperit de *epimisium*, care trimite către interior lame conjunctive viguroase — *perimisium* — care-l compartimentează în pachete mai mici, iar din acesta pornesc alte lame mai subțiri — *endomisium* — care pot înconjura numai cîteva fibre musculare (fig. 99). Această dispoziție permite contracția parțială a fibrelor, conform efortului solicitat. Tecile conjunctive se continuă la capetele mușchiului cu *tendoanele*, care se inseră pe suprafața oaselor asupra cărora acționează. Tendonul conține fibre colagene inextensibile orientate pe direcția de tracțiune (perpendicular pe suprafața de inserție). În cazul mușchilor lați, inserția se face prin intermediul unei *aponevroze de inserție*, distinctă de *aponevroza de contenție* care învelește mușchiul.

Fibrele musculare conțin *mioglobină*, abundentă în „mușchii roșii" și mai puțină în cei „albi". În general, într-un mușchi, fibrele roșii alternează cu cele albe (ex. : mușchii mamiferelor), dar în cazul mușchilor permanent solicitați (mușchii pectorali ai păsărilor zburătoare, sau diafragma mamiferelor) există exclusiv fibre roșii. Mușchii albi se contractă rapid, dar obosesc repede (flexorii), în timp ce mușchii roșii se contractă lent, dar susținut (extensorii).

Activitatea fibrelor musculare este coordonată de sistemul nervos care, prin fibrele sale, realizează *joncțiunile mioneurale*. Astfel, la joncțiunea de tipul plăcii motoare se termină o fibră eferentă coordonatoare. Impulsurile aduse prin aceasta mențin musculatura într-o stare de ușoară contracție, numită *tonus muscular*. Starea de contracție este proporțională cu numărul fibrelor musculare implicate și cu frecvența stimulilor nervoși primiți.

Musculatura sistemului de relație derivă din *miotoame* (musculatura parietală sau troncală) și *hipomere* (lamele laterale) în cazul musculaturii branhiomerice sau viscerale, situată la nivelul segmentului cefalic al vertebratelor (fig. 100).

Scanned with OKEN Scanner

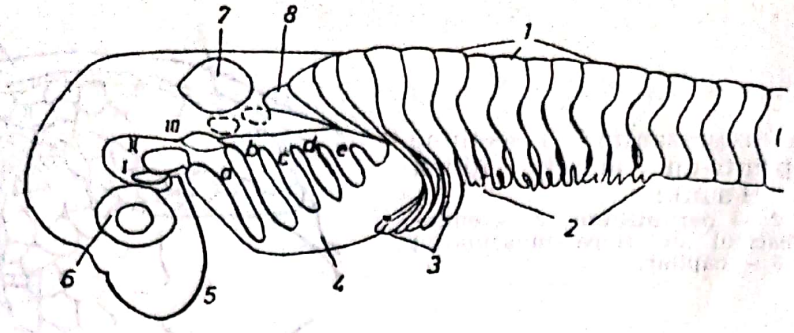

Fig. 100. Vedere diagramatică a unui embrion de rechin, care arată dezvoltarea mușchilor (după B r a u s):
1 — miotoame ; *2* — mugurii musculari, care vor forma musculatura înotătoarei pectorale ; *3* — musculatura hipobranhială ; *4* — căptușeala peritoneală a cavității celomice ; *5* — cavitatea bucală ; *6* — ochii ; *7* — vezicula auditivă ; *8* — musculatura epibranhială ; *a—e* crăpăturile branhiale ; *I—III* — primele trei miotoame, care generează musculatura globului ocular.

3.1. MUSCULATURA PARIETALĂ

În forma cea mai simplă, prezentă în regiunea caudală a ciclostomilor și peștilor, este plasată într-un sistem de lame conjunctive, nivel la care, din preajma notocordului sau a vertebrelor, pleacă un perete vertical — *septul sagital* — care se ancorează în tegumentul dorsal și ventral, separînd regiunea cozii în două jumătăți egale (fig. 101). Din septul sagital pornesc lateral lame transverse conjunctive, mioseptale, numite *myocomata,* care se fixează în tegumentul peretelui lateral al corpului. Masa musculară cuprinsă între două miosepte constituie *miomerul* (fig. 102). Fibrele dintr-un miomer se inseră pe *mioseptele* care delimitează miomerul, fiind paralele cu axul longitudinal al corpului ; numai fibrele profunde dintr-un segment se pot insera pe vertebre.

La **Pești,** din dreptul corpului vertebral pornește *septul orizontal,* care se ancorează lateral în tegument la nivelul liniei laterale : el împarte miomerul într-o porțiune *epaxonală* (epaxială) latero-dorsală și una *hipaxonală* (hipaxială) latero-ventrală (v. fig. 101, 102). Această dispoziție, riguros simetrică, este „alterată" în regiunea trunchiului de prezența cavității celomice, care diminuează musculatura hipaxonală, cea epaxonală păstrîndu-și proporțiile pe care le are în regiunea cozii. Prezența centurilor nu afectează musculatura epaxonală, în timp ce musculatura hipaxonală este doar întreruptă. La peștii evoluați, ritmicitatea dispunerii musculaturii troncale este modificată prin extinderea unor miomere în detrimentul celor vecine, formînd mușchi lungi considerați ca precursori ai celor de la **Tetrapode.** Astfel, sînt mușchii drepții laterali de la unii *Teleosteeni,* mușchi roșii, foarte lungi, plasați pe laturile corpului.

La **Tetrapode,** musculatura troncală suferă modificări remarcabile datorită pierderii rolului principal în locomoție, cu excepția formelor primitive la care musculatura parietală mai determină mișcări ichtiene.

La vertebratele evoluate, din musculatura parietală derivă *musculatura apendiculară,* care preia rolul de a deplasa animalele. Prin partea sa hipaxonală, musculatura troncală dobîndește funcții noi, asigurînd, pe

Scanned with OKEN Scanner

Scanned with OKEN Scanner

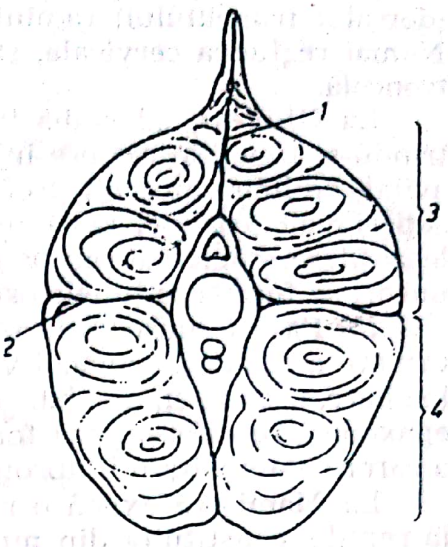

Fig. 101. Secţiune transversală prin regiunea codală de la *Squalus acanthias (original)*:
1 — septul vertical ; *2* — septul orizontal ; *3* — musculatura epaxială ; *4* — musculatura hipaxială.

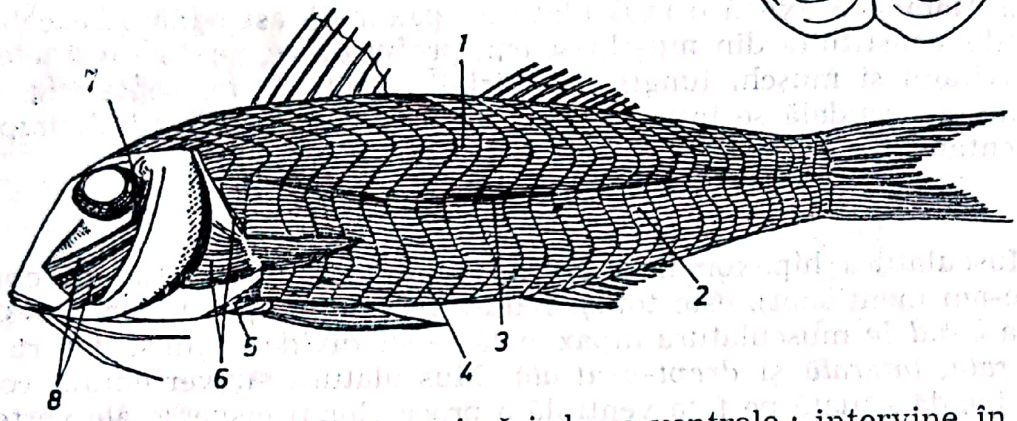

Fig. 102. Musculatura la *Mullus supermulatus* (după I h l e):
1 — musculatura epaxonală ; *2* — musculatura hipaxonală ; *3* — septul orizontal ; *4* — myocomata ; *5* — musculatura hipobranhială spinală ; *6* — musculatura înotătoarei pectorale ; *7* — mușchiul ridicătorul palato-patratului ; *8* — mușchiul adductor al mandibulei.

lîngă mișcările de lateralitate, mișcări dorso-ventrale ; intervine în menţinerea rigidităţii coloanei vertebrale, formează chinga abdominală care susţine masa viscerală, iar la **Amniote** se asociază funcţiei respiratorii. Musculatura epaxonală conservă pronunţate caractere de primitivitate datorită dispoziţiei segmentare, nealterată de prezenţa centurilor. R o m e r admite că diminuarea musculaturii dorsale la vertebratele terestre este asociată cu dezvoltarea membrelor, care preiau funcţia locomotoare.

La *Urodele* musculatura epaxonală este încă foarte primitivă şi reprezentată de un singur mușchi — „dorsalis trunci“ — ale cărui fibre longitudinale sînt ritmic segmentate de miosepte (fig. 103).

La **Reptile** musculatura epaxonală se diferenţiază în trei benzi longitudinale metamerizate, care se întind de la baza cozii la cap. Musculatura transverso-spinală mediană este constituită din mușchi mici, care leagă procesele transverse şi spinoase ale vertebrelor învecinate. Mușchiul iliocostal se întinde peste musculatura hipaxonală, pentru a se insera pe marginea caudală a coastelor, intervenind astfel parţial în respiraţie.

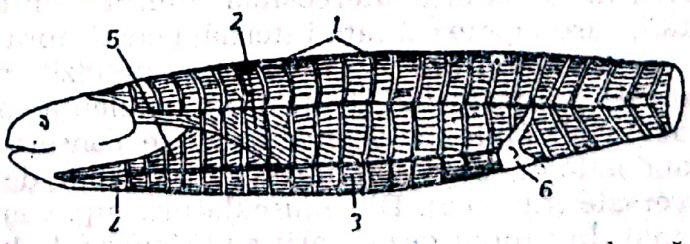

Fig. 103. Vedere laterală a musculaturii troncale la urodele (după R o m e r):
1 — dorsalis trunci (musculatura epaxonală) ; *2* — mușchiul oblic extern ; *3* — mușchiul drept abdominal ; *4* — mușchiul sterno-hioidian ; *5* — mușchiul oblic intern ; *6* — centura pelviană.

La *Chelonieni*, la care întregul trunchi este cuprins în carapace, musculatura epaxonală este aproape în întregime redusă, din „dorsalis truncii“

(dorsalul trunchiului) rămînînd vestigii în canalele vertebrale colaterale. Numai regiunea cervicală, şi mai puţin cea codală, conservă musculatura troncală.

La *Ofidieni*, „dorsalis truncii" capătă dimensiuni considerabile, păstrîndu-şi funcţiile majore în propulsia animalelor, musculatura epaxonală avînd, pe lîngă muşchii profunzi segmentari, şi lanţuri musculare întinse, superficiale, care sar peste un număr mare de vertebre şi se inseră pe aceleaşi piese scheletice sau pe rafeurile tendinoase ale muşchilor învecinaţi ; uneori se formează tunele osteofibroase care menţin muşchii.

La **Păsări** musculatura troncală epaxonală este puternic redusă ca urmare a fuziunii coloanei vertebrale, imobilă la nivelul regiunii toracice, lombare, sacrale şi, parţial, codale. În regiunea cervicală însă, musculatura epaxonală se diferenţiază formînd muşchii ridicători ai capului şi gîtului, a căror complexitate îi apropie de cei ai ofidienilor.

La **Mamifere** există o musculatură epaxonală asemănătoare celei de la reptile, constituită din muşchi scurţi, profunzi, segmentari (caracter de primitivitate) şi muşchi lungi, superficiali, lipsiţi de miosepte (fig. 104). Musculatura caudală se întinde între bazin şi vîrful cozii, fiind simplă şi rudimentară.

*

Musculatura hipaxonală a *Tetrapodelor*, deşi deţine funcţii noi (pe care le-am menţionat), este totuşi redusă în comparaţie cu cea a peştilor.

La *Urodele* musculatura hipaxonală se subdivide în musculatura *subvertebrală, laterală* şi *drept-ventrală*. Musculatura subvertebrală constituie o bandă situată pe faţa ventrală a proceselor transverse ale vertebrelor, exercitînd o acţiune antagonică cu musculatura epaxonală. Musculatura laterală reuneşte muşchii oblici externi, interni şi transverşi, iar cea drept-ventrală muşchii drepţi abdominali, care schiţează linia albă pe care se inseră oblicii şi transverşii. Prezenţa bazinului întrerupe grupul muşchilor drepţi ; ceilalţi muşchi se întind în coadă fără întreruperi marcate (v. fig. 103).

La **Reptile** principalele modificări sînt determinate de prezenţa coastelor, care prezintă o *musculatură intercostală* cu originea în cea laterală. Prin clivarea muşchilor oblici externi în două foi musculare, la nivelul regiunii toracice se formează pătura subcutanată, din foaia externă şi musculatura intercostală externă, din foaia internă ; din oblicul intern derivă musculatura intercostală internă, iar din transverşi muşchii subcostali, care tapetează faţa internă a cuştii toracice.

La **Mamifere** se disting cu precizie *muşchi toracici* şi *abdominali* ; muşchii intercostali devin prin excelenţă toracici, iar oblicii şi transverşii devin abdominali. Segmentarea se conservă exclusiv la nivelul drepţilor abdominali, care sînt întrerupţi regulat de „inscripţii" tendinoase transversale (fig. 105). Din musculatura hipaxonală derivă sfincterul cloacal şi anal. În timpul dezvoltării embrionare, la baza gîtului, din partea rostrală a drepţilor abdominali, se formează *diafragma*, care numai ulterior se ataşează conturului inferior al cuştii toracice (vertebrele lombare, ultimele coaste şi xifisternul). Dovada originii rostrale a diafragmei este evidentă la adulţi unde se constată inervaţia sa de către nervul frenic cu originea în plexul cervical (nervii cervicali 5 şi 6 la pisică, 4 şi 5, la om).

Scanned with OKEN Scanner

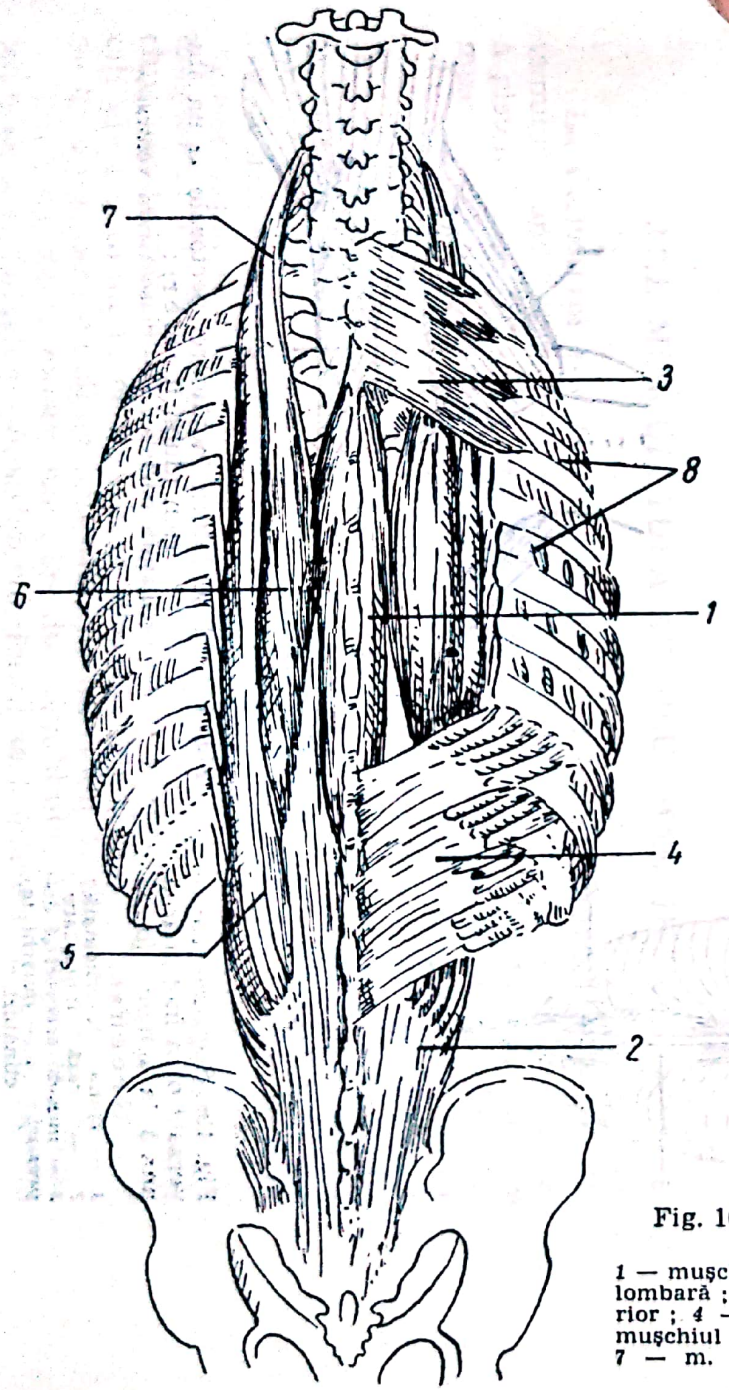

Fig. 104. Mușchii epaxonali la om (după Testut):
1 — mușchi spino-spinoși ; 2 — masa toraco-lombară ; 3 — mușchiul micul dințat superior ; 4 — mușchiul dințat posterior ; 5 — mușchiul ilio-costal ; 6 — m. lungul dorsal ; 7 — m. ilio-costal cervical ; 8 — mușchii hipaxonali.

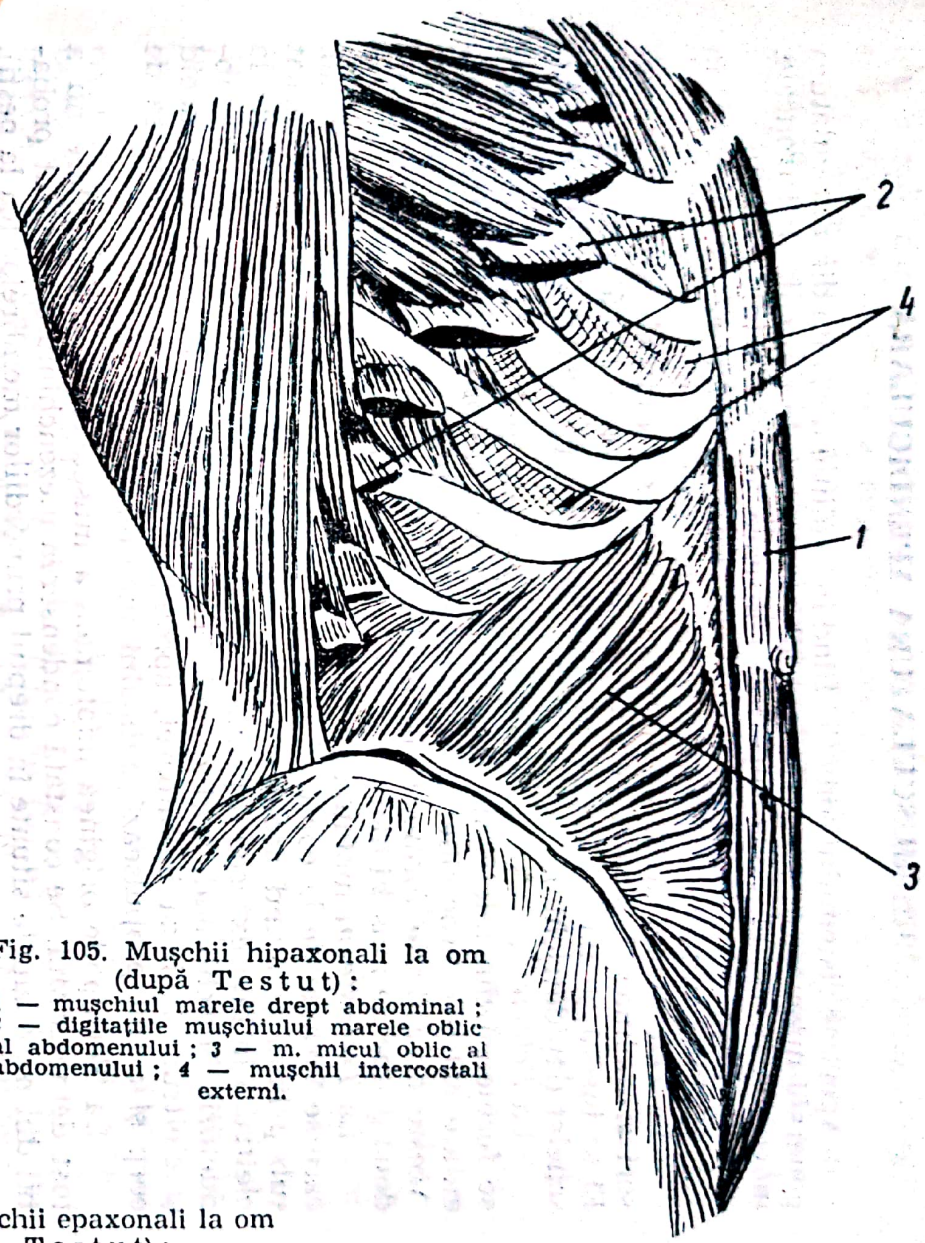

Fig. 105. Mușchii hipaxonali la om (după Testut):
1 — mușchiul marele drept abdominal ; 2 — digitațiile mușchiului marele oblic al abdomenului ; 3 — m. micul oblic al abdomenului ; 4 — mușchii intercostali externi.

Scanned with OKEN Scanner

3.2. MUSCULATURA APENDICULARĂ

Aparţine sistemului somatic, fiind în evoluţie derivată din musculatura generală miomerică ; ea preia funcţiile esenţiale ale musculaturii troncale, îndeosebi la vertebratele superioare la care aceasta este în declin.

La **Peşti** musculatura apendiculară este simplă ; aceasta creşte în volum şi în complexitate la vertebratele terestre.

La *Teleosteeni* înotătoarele neperechi prezintă muşchi erectori, depresori şi înclinatori, situaţi perechi în dreptul razelor înotătoare (fig. 106). Ei se inseră cu un capăt pe endoschelet (radialia), iar cu celălalt pe exoschelet (lepidotrichia).

La *Selacieni,* ca şi la ceilalţi peşti, musculatura înotătoarelor perechi se formează din miotoame, care emit perechi de procese digitiforme orientate către o proeminenţă ce reprezintă viitoarea înotătoare pereche. Aceste diverticule formează ţesutul mezenchimatos, care va genera cele două grupe de muşchi (dorsali şi ventrali) ai înotătoarelor (fig. 107).

La *Teleosteeni* înotătoarea pectorală prezintă un abductor superficial, care se întinde de la coracoid la baza înotătoarei şi unul profund, plasat sub primul şi avînd aceleaşi inserţii. Muşchii extensori se întind de la cleitrum la faţa externă a primei înotătoare şi au acţiune sinergică cu abductorii. Muşchii adductori superficiali şi profunzi se întind de la coracoid şi cleitrum la baza înotătoarei, apropiind prin contracţie înotătoarea de corp şi astfel propulsează animalul înainte.

La **Tetrapode** originea miotomală a musculaturii apendiculare nu a fost demonstrată. Se constată condensarea mezenchimului, derivat probabil din miotoamele situate în dreptul primordiilor membrelor (ca la peşti),

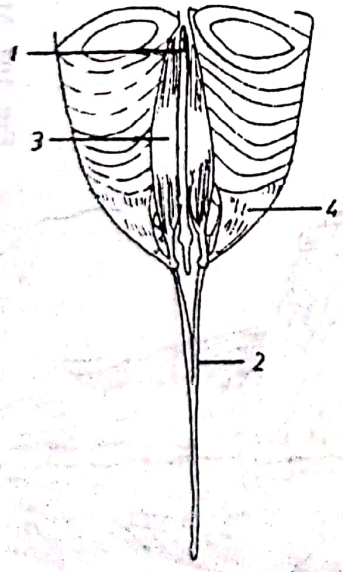

Fig. 106. Secţiune transversală prin înotătoarea anală la somon (după Greene) :
1 — spină interhemală ; *2* — rază înotătoare ; *3* — muşchi erectori şi depresori ; *4* — muşchi înclinatori.

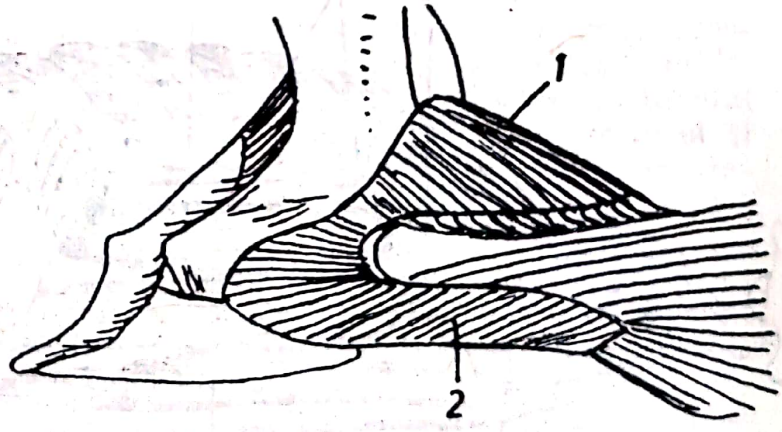

Fig. 107. Musculatura înotătoarei pectorale la un sturion (după Romer) :
1 — musculatura dorsală ; *2* — musculatura ventrală.

Scanned with OKEN Scanner

Scanned with OKEN Scanner

într-o masă dorsală și una ventrală. Mușchii pot fi scurți (intersegmentari) sau lungi, care „sar" peste două articulații.

În membrul de tip transvers (la *Lacertilieni*) se mai conservă separarea musculaturii într-un grup dorsal (extensor, abductor) și unul ventral (flexor, adductor). În membrul de tip parasagital această dispoziție își pierde importanța, poate și pentru că la nivelul scheletului zonal și liber se extind mușchi extrinseci ca origine, derivați din regiunea trunchiului sau din cea viscerală.

3.3. MUSCULATURA VISCERALĂ (BRANHIOMERICĂ)

Reunește mușchii scheletului visceral cu originea în mezenchimul hipomerelor, spre deosebire de întreaga musculatură striată troncală, care derivă din miotoame. În general hipomerele stau la originea musculaturii netede a întregului tractus digestiv și numai anterior, la nivelul regiunii viscerale, dau naștere musculaturii striate. Musculatura striată a arcurilor viscerale servește funcțiile de masticație și respirație, iar cea netedă este perfect adaptată proceselor lente ale digestiei. Mai mult chiar, la vertebratele superioare, musculatura branhiomerică capătă o gamă largă de funcții printre care cea facială, mandibulară, centurală și accesorie în sistemul auditiv.

Musculatura branhiomerică aparține arcurilor branhiale. Datorită complicării și interferării mușchilor constitutivi, recunoașterea lor se face pe baza criteriului inervației. Astfel, musculatura arcului mandibular este inervată de perechea a V-a de nervi cranieni (trigemeni), cea a arcului hioidian de perechea a VII-a (facialul), cea a primului arc branhial de perechea a IX-a (glosofaringian) și a următoarelor perechi de arcuri branhiale de perechea a X-a (vagul sau pneumogastricul).

3.3.1. MUSCULATURA ARCULUI MANDIBULAR

La **Ciclostomi** este foarte simplă și primitivă. Datorită absenței sistemului mandibular, musculatura inervată de nervul V se reduce la cea a pistonului lingual, care nu prezintă echivalențe la **Gnatostome** la care musculatura arcului mandibular arată o remarcabilă extindere, culminînd cu cea de la **Tetrapode,** care se detașează prin volumul și complexitatea sa.

La **Pești :** la *Selacieni* mușchii arcului mandibular sînt reprezentați de segmente ale constrictorului 1. La *Squalide,* în partea dorsală a arcului mandibular se află constrictorul dorsal 1 (ridicătorul palato-patratului), care se întinde din regiunea otică a neurocraniului pînă la cartilajul palato-patrat, al cărui ridicător este. Adductorul mandibulei este un mușchi viguros situat în fosele musculare ale mandibulei, între palato-patrat și mandibulă. Partea ventrală a constrictorului 1 este reprezentată de mușchiul constrictor ventral 1 (intermandibular), plasat între cele două jumătăți ale mandibulei ; el constituie planșeul bucal (fig. 108), întîlnindu-se pe linia mediană cu simetricul său într-un rafeu tendinos.

La *Teleosteeni* musculatura arcului mandibular este relativ asemănătoare cu a squalidelor. Constrictorul dorsal se împarte însă la *Holostei* în

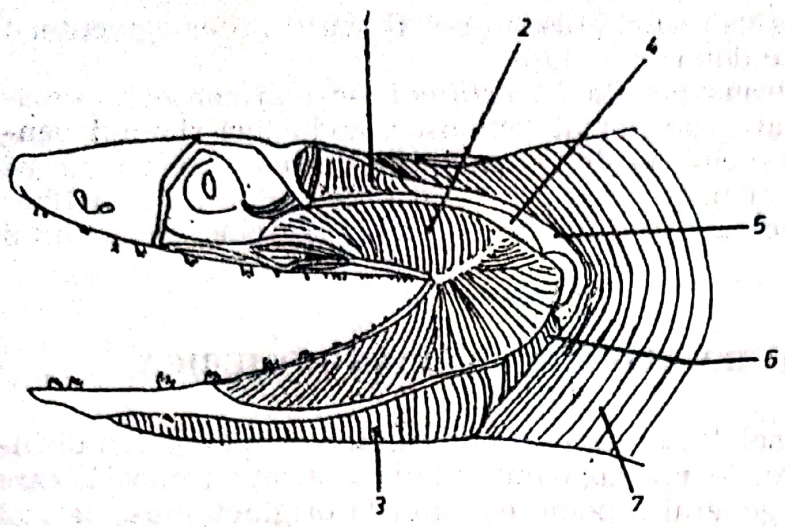

Fig. 108. Musculatura superficială a arcului mandibular și hioidian la *Chlamydoselachus anguineus* (după Luther):
1 — mușchiul constrictor dorsal ; 2 — mușchiul adductorul mandibulei ; 3 — mușchiul constrictor ventral (intermandibular) ; 4 — palato-patrat ; 5 — hiomandibular ; 6 — brațul hioidian al adductorului ; 7 — constrictorul 2 (hioidian).

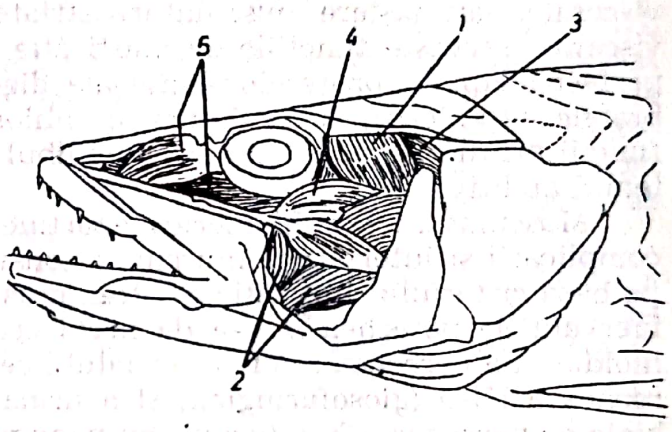

Fig. 109. Musculatura superficială a capului, la *Merlucius* (după Danois):
1 — mușchiul ridicătorul palato-patratului ; 2 — mușchiul ridicătorul mandibulei ; 3 — mușchiul dilatator al operculului ; 4 — porțiunea superficială a adductorului mandibulei ; 5 — mușchiul preorbitar.

mușchiul ridicător al palato-patratului și dilatatorul operculului. Primul se întinde din regiunea otică pînă pe osul patrat ; cel de al doilea se inseră cu extremitatea ventrală pe oasele operculare. Ca poziție, ultimul pare să aparțină zonei faciale, însă inervația sa stabilește apartenența la musculatura arcului mandibular. Adductorul mandibular are originea pe palato-pătrat și se termină pe dentar, articular, unghiular (oase ale mandibulei) (fig. 109) ; este ridicător al mandibulei. Intermandibularul, deși prezent, este redus la puține fibre situate rostral, între cele două jumătăți ale maxilarului inferior.

Odată cu trecerea la viața terestră are loc reducerea sau fixarea oaselor pterigoide și patrate, reducîndu-se în consecință și musculatura derivată din constrictorul dorsal 1. Astfel, la *Urodele* și păsări se mai păstrează ridicătorul palato-patratului (dispus între neurocraniu și osul patrat), iar la *Lacertilieni* și *Ofidieni* acesta este încă foarte reprezentativ, întinzîndu-se între neurocraniu și oasele pterigoide. La *Ofidieni*, care se caracterizează prin streptostilism și mobilitate extremă a scheletului palatului, mușchii derivați din constrictorul dorsal sînt deosebit de dezvoltați ; așa sînt mușchii protractori ai pterigoidului, patratului și ridicătorul vomerului, mușchi care intervin în tracționarea rostrală a sistemului pterigo-patrat, în actul de deschidere a cavității bucale. De asemenea, constrictorul dorsal dă naștere și mușchiului reactor al vomerului, pterigoidelor, ca și ridicătoru-

Scanned with OKEN Scanner

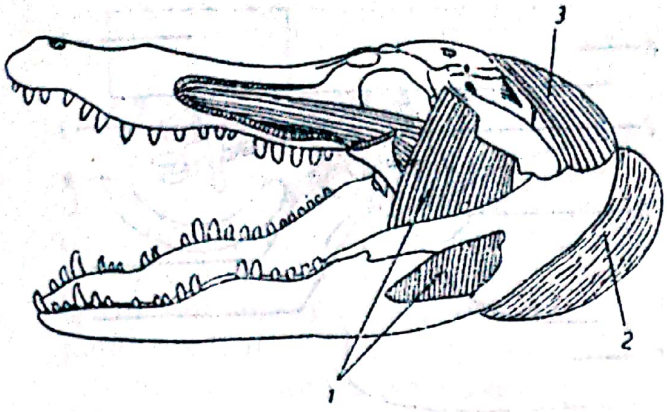

Fig. 110. Mușchii adductori ai mandibulei la *Alligator* (după Adams):
1 — temporalis ; *2* — pterygoideus ; *3* — depressor mandibulae (mușchi facial).

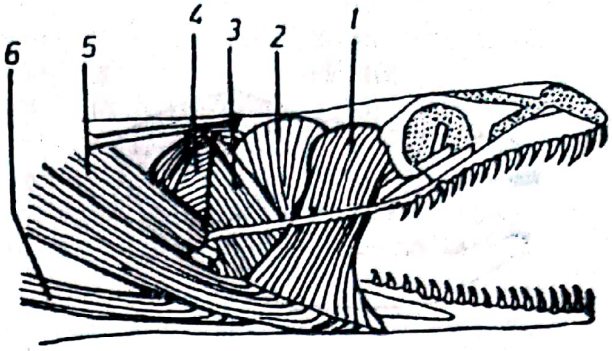

Fig. 111. Musculatura adductoare și abductoare la *Python regius* (după Phisalix):
1 — mușchiul adductor mandibular anterior ; *2* — mușchiul adductor mandibular median ; *3* — mușchiul adductor mandibular posterior ; *4* — mușchiul occipito-patrato-mandibular ; *5* — mușchiul cervico-mandibular ; *6* — mușchiul neuro-costo-mandibular.

lui pterigoidelor, care intervin în ridicarea și apropierea oaselor mobile (oasele pterigoidiene și transverse) către baza craniului. La mamifere, unde se produce o imobilizare a oaselor palato-patrate, această musculatură regresează.

Ca un caracter general valabil la **Tetrapode,** mușchiul intermandibular devine mușchiul milohioidian, situat, ca și la *Selacieni,* între ramurile mandibulei, constituind planșeul cavității bucale. La tetrapode partea mediană a constrictorului 1 se dezvoltă considerabil ; astfel, la reptile, apare o musculatură adductoare a mandibulei, care reunește două grupuri distincte de mușchi : *temporali* și *pterigoidieni.* Grupul mușchilor temporali cuprinde pe aceia situați între osul patrat și alte zone subcraniene, pe de o parte și procesul coronoid al mandibulei, pe de altă parte ; grupul pterigoidienilor cuprinde mușchii cu originea pe osul pterigoid și inserția pe fața caudo-internă a mandibulei (fig. 110). Ca o particularitate, la *Ofidieni* adductorii mandibulei sînt separați într-o porțiune externă, una internă și alta mediană (fig. 111).

La **Mamifere,** din grupul mușchilor temporali reptilian derivă mușchiul temporal cu originea în fosa temporală a craniului și inserția pe procesul coronoid al mandibulei, fiind un puternic ridicător al mandibulei și mușchiul maseter, cu originea pe marginea inferioară a arcadei zigomatice și inserția pe fața infero-externă a mandibulei (fig. 112), acționînd sinergic cu temporalul. Din grupul mușchilor pterigoidei reptilian se formează mușchiul tensor al timpanului situat între peretele cavității timpanice și ciocanul urechii medii și mușchiul tensor al vălului palatin, inserat pe marginile palatului membranos (fig. 113). Același grup generează mușchii pterigoidieni externi și interni. La om, pterigoidianul extern pleacă de pe aripa mare a sfenoidului și lama externă a procesului pterigoid și se inseră

Scanned with OKEN Scanner

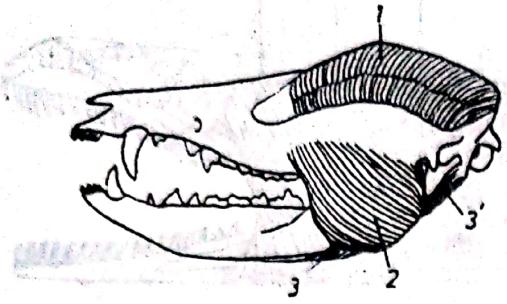

Fig. 112. Musculatura mandibulară la *Opossum* (după Romer):
1 — mușchiul temporal ; *2* — mușchiul maseter ; *3* — mușchiul digastric (pîntecele anterior) ; *3'* — mușchiul digastric (pîntecele posterior).

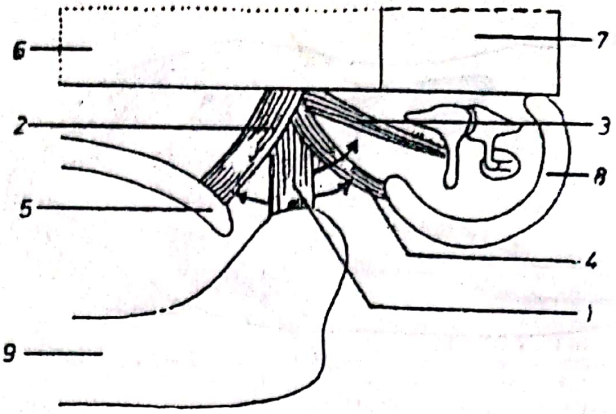

Fig. 113. Schema formării musculaturii palato-timpanice pornind din pterigoidianul intern de la mamifere — vedere laterală stîngă (după Werner):
1 — mușchiul pterigoidian medial ; *2* — mușchiul tensorul vălului palatin ; *3* — mușchiul tensor timpanic ; *4* — mușchiul pterigo-timpanic ; *5* — vălul palatin ; *6* — sfenoid ; *7* — pietros ; *8* — timpanal ; *9* — mandibula.

pe gîtul mandibulei ; cel intern pleacă de pe fața internă a lamei laterale a procesului pterigoid și se inseră pe fața internă a ramurei mandibulei și pe unghiul acesteia, fiind un ridicător al mandibulei (fig. 114).

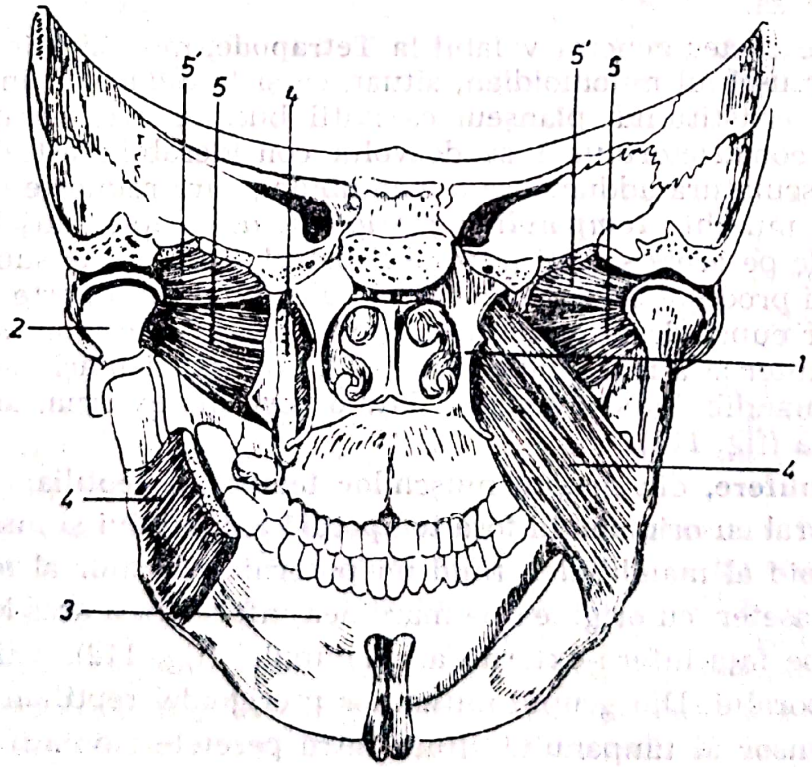

Fig. 114. Mușchii pterigoidieni la om — vedere dorsală (după Testut):
1 — aripa internă a procesului pterigoid ; *2* — condilul mandibulei ; *3* — mandibula ; *4* — mușchii pterigoidieni interni ; *5* — mușchii pterigoidieni externi (fasciculul inferior) ; *5'* — mușchiul pterigoidian extern (fasciculul superior).

Scanned with OKEN Scanner

3.3.2. MUSCULATURA ARCULUI HIOIDIAN

Partea esențială a acestei musculaturi o constituie constrictorul 2 care prezintă o porțiune dorsală, una ventrală și o a treia mediană.

La **Pești :** la *Selacieni* (ex. : *Chlamydoselachus*), constrictorul 2 (hioidian) este un mușchi subțire plasat între țesutul conjunctiv al musculaturii dorsale și osul hiomandibular (v. fig. 108) ; prezintă inserții auxiliare pe alte piese scheletice, ceea ce îi permite acțiunea de coborîre a planșeului bucal sau plasarea maxilarului în poziție de repaus, datorită inserției pe palato-patrat.

La *Teleosteeni* partea dorsală a constrictorului 2 furnizează fibre pentru mușchii ridicători ai operculului și pentru adductorul hiomandibularului. Ventral, arcul hioidian prezintă mușchii hiohioidieni (dintre razele branhiostege și hiohialul opus) și geniohioidieni (dintre razele branhiostege și partea rostrală a mandibulei) (fig. 115).

La **Tetrapode** constrictorul hioidian suferă modificări remarcabile, ca urmare a dispariției unor segmente ale arcului hioidian ; el se extinde deasupra regiunii nucale foarte dezvoltată și constituie o foaie subțire (mușchiul „sfincter coli") care înconjoară gîtul, ventro-lateral arătînd tendința de aderență la tegument. Cu excepția mamiferelor, la tetrapode din sfincterul coli rezultă mușchiul depresorul mandibulei, care se întinde în jos și înapoi, către partea dorsală a mandibulei (fig. 116).

La *Ofidieni* depresorul mandibulei prezintă o dezvoltare excepțională, fiind reprezentat de trei porțiuni distincte :

— mușchiul occipito-cuadrato-mandibular, care își extinde originea și pe oasele occipitale, inserîndu-se pe procesul articular al mandibulei ;

— mușchiul cervico-mandibular, ce-și extinde originea și pe aponevroza musculaturii dorso-spinale, iar inserția către capsula articulară a mandibulei ;

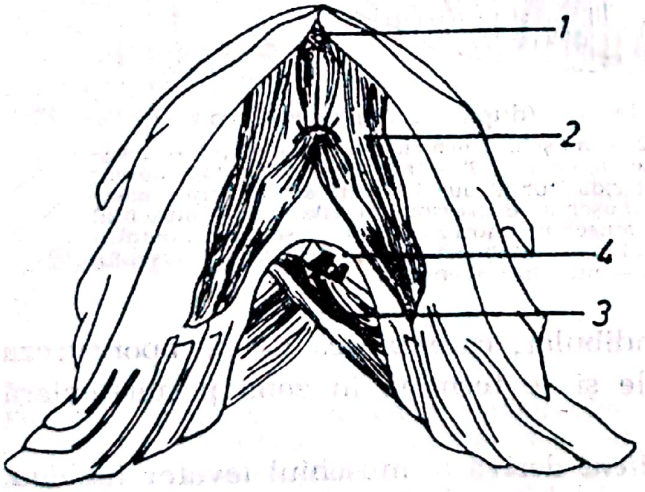

Fig. 115. Dispoziția mușchilor hio-hioidieni și genio-hioidei la *Merlucius* (după D a n o i s) : 1 — mușchiul intermandibular ; 2 — mușchiul genio-hioidian ; 3 — mușchiul hio-hioidian ; 4 — hipohial.

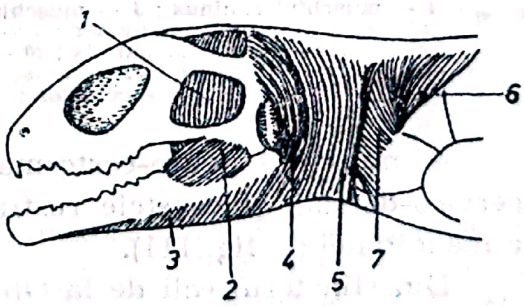

Fig. 116. Musculatura arcurilor branhiale la *Sphenodon* — vedere laterală (după F ü r b r i n g e r) : 1 — temporalis ; 2 — temporalis (partea superficială) ; 3 — mușchiul milohioidian ; 4 — mușchiul depresorul mandibulei ; 5 — sfincter coli ; 6 — trapez ; 7 — sternocleidomastoidian.

Scanned with OKEN Scanner

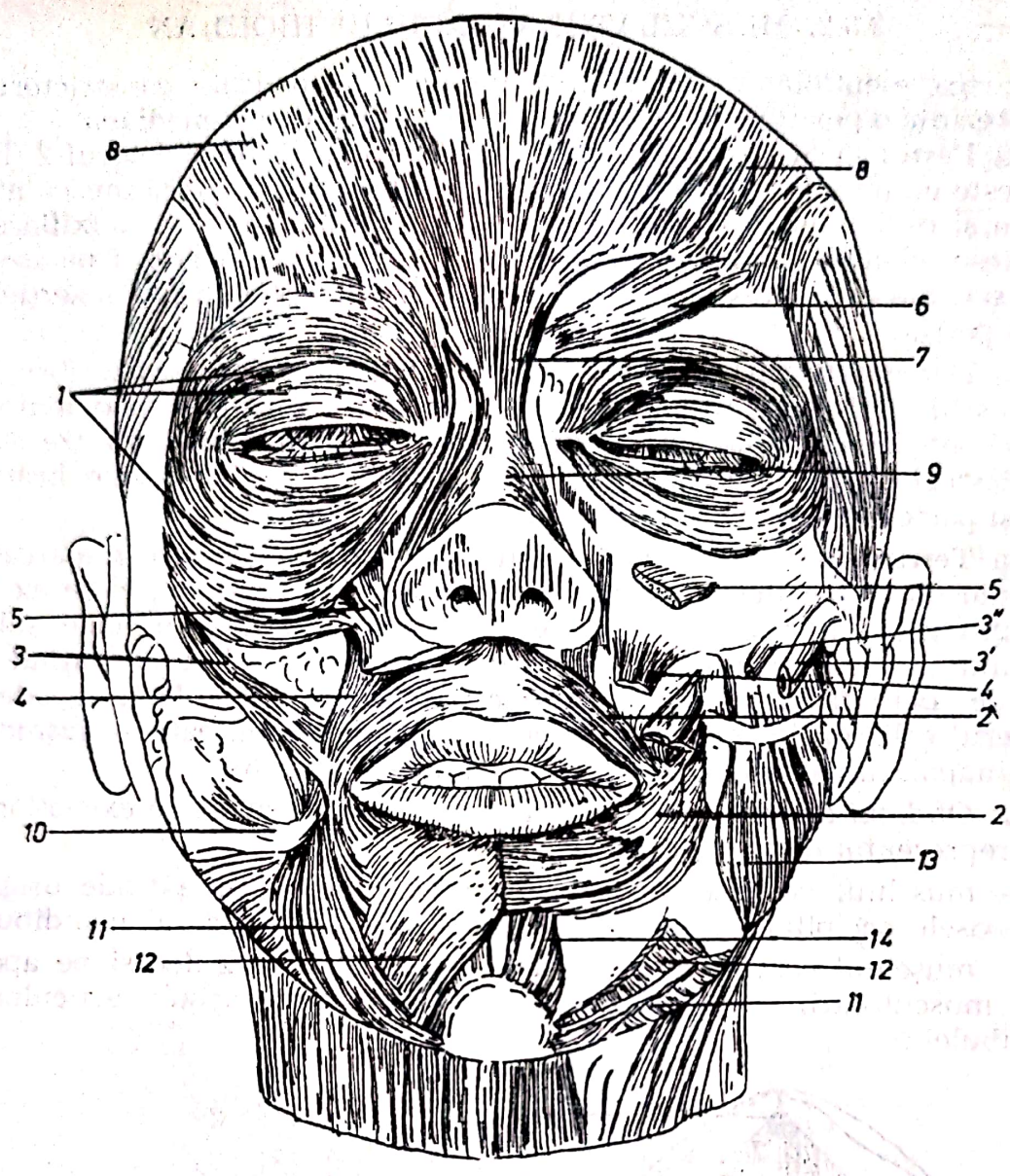

Fig. 117. Musculatura facială la om (după Rauber-Kopsch):
1 — mușchiul orbicularul ochiului ; *2* — mușchiul orbicularul buzelor ; *3* — mușchiul zigomatic ; *3'* — mușchiul marele zigomatic ; *3''* — mușchiul micul zigomatic ; *4* — mușchiul caninus ; *5* — mușchiul ridicător al buzei superioare și aripei nasului ; *6* — mușchiul corrugator ; *7* — mușchiul depressor glabellae ; *8* — mușchiul frontal ; *9* — mușchiul nazalis ; *10* — mușchiul risorius ; *11* — mușchiul triunghiularul buzei inferioare ; *12* — mușchiul patratul buzei inferioare ; *13* — mușchiul buccinator ; *14* — mușchiul mentalis.

— mușchiul neuro-costo-mandibular, care pleacă de pe aponevroza cervico-dorsală și coastele rostrale și se termină în zona postarticulară a mandibulei (v. fig. 111).

Din sfincterul coli de la *Ofidieni* derivă și mușchiul levator hioideu.

La **Mamifere** sfincterul coli se extinde spectaculos deasupra capului, unde generează musculatura facială (fig. 117) ; dintr-o bandă anterioară derivă „pîntecele" posterior al digastricului, la care se adaugă „pîntecele" anterior provenit din partea ventrală a constrictorului 1 (v. fig. 112). Digastricul este un coborîtor al mandibulei.

Scanned with OKEN Scanner

3.3.3. MUSCULATURA ARCURILOR BRANHIALE

Reuneşte musculatura epibranhială şi hipobranhială spinală provenită din miotoamele troncale rostrale, care se extind pe deasupra şi pe sub scheletul visceral. Pe lîngă aceasta, există musculatura branhială propriu-zisă derivată din mezenchimul hipomerelor regiunii branhiale, ca şi musculatura hipobranhială cu aceeaşi origine, situată sub musculatura branhială propriu-zisă şi deasupra celei hipobranhiale spinale.

La **Peşti** musculatura epibranhială este reprezentată la *Squalidae* de muşchiul subspinal (situat între baza craniului şi primele vertebre, pe de o parte şi faringobranhialele arcurilor 1 şi 2, pe de altă parte) şi muşchii interbazali (muşchi scurţi), care leagă faringobranhialele diverselor arcuri ; ei sînt deosebit de dezvoltaţi la rechinii primitivi.

Musculatura branhială propriu-zisă este derivată din schiţele constrictorilor branhiali (C3—C7) ; Squalidele prezintă C3—C8 inseraţi între razele branhiale şi faţa externă a segmentelor epi- şi ceratobranhiale (fig. 118). Ultimul constrictor branhial se sprijină întotdeauna cu capătul distal pe centura scapulară. Adductorul branhial se întinde între epi- şi ceratobranhiale, apropiind prin contracţie aceste segmente şi imprimînd astfel o curbură pronunţată arcului branhial. Muşchii dorsali arcuali (interarcuali) se inseră pe segmentele faringo- şi epi- ale aceluiaşi arc branhial, sau pot lega piese corespunzătoare aparţinînd la două arcuri învecinate (fig. 119). Muşchiul trapez sau ridicătorul arcului conţine fibre cu

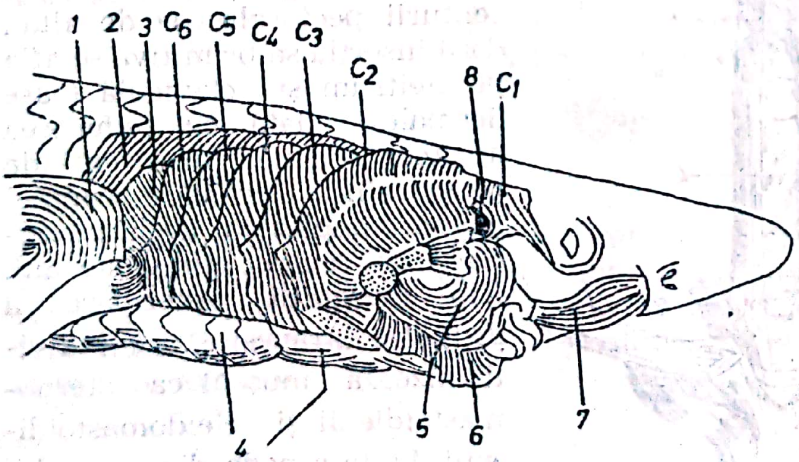

Fig. 118. Dispoziţia generală a musculaturii superficiale viscerale de la *Squalus acanthias* (după D a n o i s) :
1 — muşchiul lateroscapular ; *2* — muşchiul trapez ; *3* — coracobrahialul *5* ; *4* — coraco-hioidian ; *5* — adductorul mandibulei ; *6* — intermandibular ; *7* — preorbitar ; *8* — event ; C_1 — constrictor dorsal al arcului mandibular ; C_2 — constrictor dorsal al arcului hioidian ; C_3—C_6 — constrictorii arcurilor branhiale.

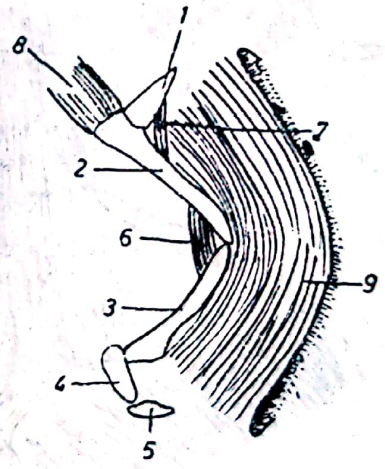

Fig. 119. Musculatura arcului branhial de la rechin (după R o m e r) :
1 — faringobranhial ; *2* — epibranhial ; *3* — ceratobranhial ; *4* — hipobranhial ; *5* — bazibranhial ; *6* — muşchi adductor ; *7* — muşchi intraarcual ; *8* — muşchi levator ; *9* — muşchi constrictor superficial, plus interbranhial.

originea în țesutul conjunctiv al musculaturii dorso-spinale a arcului branhial 1 și se inseră, prin ultimele fibre, pe centura scapulară. Semnificația funcțională a trapezului este diferit interpretată.

La *Teleosteeni* musculatura branhială se reduce considerabil, datorită prezenței operculului care protejează arcurile branhiale. Ridicătorul arcului inserat pe regiunea otică și epibranhială este diminuat ; numai *Cyprinidele* și *Siluridele* posedă un trapez, adductorii arcurilor branhiale fiind reduși doar la cîteva fibre musculare. Musculatura hipobranhială la *Squalidae* este reprezentată de mușchii coracobranhiali, corespunzători numeric arcurilor branhiale ; se întind între coracoide și ceratobranhiale.

Musculatura hipobranhială cranială la *Teleosteeni* reunește mușchii faringoclaviculari externi și interni, care unesc, prin intermediul clavi-culelor, ceratobranhialele 4 și 5 și centura scapulară. Musculatura hipobranhială spinală este reprezentată de mușchi plasați între centură și segmentele arcurilor mandibular și hioidian ; la *Squalidae* există astfel coracomandibularul (între coracoid și simfiza mandibulară) și coracohioidianul (între coracoid și partea ventrală a arcului hioidian), care reprezintă continuarea musculaturii troncale ventrale.

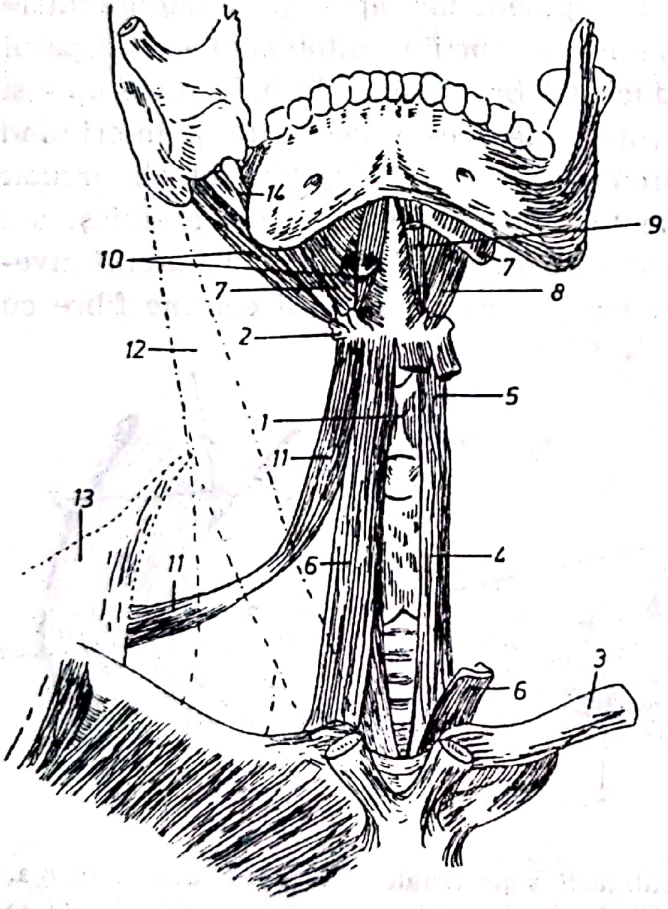

Fig. 120. Musculatura sub- și suprahioidiană la om (după Testut) :
1 — cartilajul tiroid ; *2* — osul hioid ; *3* — clavicula stîngă ; *4* — mușchiul sterno-tiroid ; *5* — mușchiul tireo-hioidian ; *6* — mușchiul sterno-cleido-hioidian ; *7* — mușchiul mylo-hioid ; *8* — mușchiul hioglos ; *9* — mușchiul genio-hioidian ; *10* — mușchiul digastric ; *11* — mușchiul omo-hioidian ; *12* — mușchiul sterno-cleido-mastoidian ; *13* — mușchiul trapez ; *14* — mușchiul stylo-hioid.

La **Tetrapode** cea mai mare parte a musculaturii branhiale regresează sau dispare total. Trapezul este unicul reprezentant ; el se întinde între occipital și fascia dorsală, pe de o parte și marginea anterioară a centurii pectorale, pe de alta ; dacă inserția sa primitivă se află pe cleitrum și claviculă (oase dermale), odată cu reducerea acestora originea lui se extinde pe marginea frontală a scapulei (spina omoplatului de la mamifere), iar ventral atinge sternul. Din marginea anterioară a grupului „trapesius" se individualizează mușchi ca sternomastoidienii și cleidomastoidienii. La tetrapode, din musculatura hipobranhială spinală se mai păstrează mușchii sternohioidieni și geniohioidieni, mușchi care, la amniote, se subîmpart, datorită prezenței cartilajului tiroid, în mușchi sternotiroidieni și tireohioidieni (fig. 120).

Scanned with OKEN Scanner

3.4. MUSCULATURA CUTANEE

Este reprezentată de pături musculare subțiri, puternic extinse la tetrapodele superioare ; ele sînt generate de musculatura troncală.

La **Pești** musculatura troncală se inseră în întregime și pe fața internă a tegumentului ; ca atare, nu putem vorbi de o musculatură tegumentară propriu-zisă. Există însă, la unele specii, o oarecare separare a fibrelor musculaturii superficiale de restul musculaturii troncale, iar la speciile evoluate există mușchi lungi subtegumentari ; prezența acestor structuri face dovada originii troncale a musculaturii tegumentare.

La **Amfibieni** și **Reptile** musculatura cutanată este în general rudimentară ; excepție notabilă fac însă *Ofidienii* care au o musculatură superficială ancorată pe fața internă a solzilor, care sînt acționați prin contracția acesteia.

Păsările posedă musculatură cutanee numai la nivelul aripilor și centurii scapulare, care acționează aripile.

Mamiferele se detașează de restul vertebratelor, deoarece au cea mai dezvoltată musculatură cutanee (fig. 121). Cu excepția *Primatelor* superioare, toate mamiferele au trunchiul și gîtul cuprinse într-o foaie musculară continuă („paniculus carnosus") ; dacă aceasta derivă din musculatura



Fig. 121. Musculatura tegumentară la cîrtiță (după Nishi).

axială, troncală, inelul superficial care cuprinde gîtul („sfincter coli") derivă din musculatura arcurilor viscerale (arcul hioidian), din care, către regiunea craniului, se extind porțiuni musculare care generează la mamifere mușchii expresiei localizați în jurul deschiderii bucale, globului ocular și urechii externe.

3.5. MUSCULATURA OCULARĂ

La toate vertebratele această musculatură reunește șase mușchi : patru drepți și doi oblici, inervați de nervii oculo-motori (fig. 122). Cei șase mușchi sînt : *dreptul intern* (anterior) ; *dreptul superior ; dreptul inferior ; oblicul inferior* (micul oblic), toți inervați de nervul cranian III și derivați din mezenchimul somitei premandibulare ; *oblicul superior* (marele oblic), inervat de nervul cranian IV și derivat din mezenchimul somitei mandi-

Scanned with OKEN Scanner

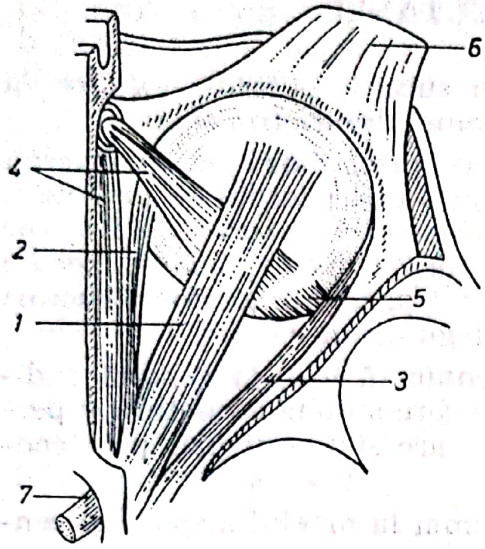

Fig. 122. Vedere superioară a musculaturii globului ocular la om (după Testut): *1* — mușchiul dreptul superior ; *2* — mușchiul dreptul intern ; *3* — mușchiul dreptul extern ; *4* — mușchiul marele oblic ; *5* — inserția mușchiului oblicul mic ; *6* — tendonul palpebral al mușchiului ridicătorul pleoapei superioare ; *7* — nervul optic.

bulare și *dreptul extern* inervat de nervul cranian VI și derivat din mezenchimul arcului hioidian.

Amfibienii, unele **Reptile** și toate **Mamiferele,** cu excepția *Primatelor,* prezintă pe lîngă mușchii oculari menționați și mușchiul *„retractor bulbi"* în formă de pîlnie, care înconjoară nervul optic ; el se prinde distal de partea posterioară a globului ocular, iar proximal se inseră pe pereții orbitei ; prin contracție, tracționează înapoi globul ocular.

*

În concluzie, musculatura scheletică derivă în special din miotoamele mezodermului paraaxial ; miomerele primitive se separă într-o *porțiune epaxială* și una *hipaxială,* prin septul lateral. La pești, unde locomoția se datorează mișcărilor de lateralitate ale corpului, există o musculatură epaxonală simplă, dar foarte puternică.

La tetrapode însă, aceasta, deși diminuată, este mai complexă ; cea hipaxonală evidențiază o remarcabilă dezvoltare constituind musculatura abdominală protectoare a viscerelor și musculatura respiratorie de la nivelul toracelui. La mamifere, cea mai dezvoltată este musculatura membrelor, care derivă din musculatura troncală, origine deosebit de evidentă la pești.

Musculatura oculară derivă la toate vertebratele din segmentele cefalice, însă originea sa filogenetică este încă neelucidată.

Musculatura branhiomerică este primitivă, metamerică la vertebratele branhiate și semnificativ de dezvoltată la tetrapode, la care cea a arcului mandibular este spectaculoasă, mai puțin a arcului hioidian, și considerabil redusă cea a arcurilor branhiale propriu-zise. Din ultimele două categorii, la mamifere se mai păstrează doar mușchii umărului și ai laringelui.

Capitolul 4

SISTEMUL NERVOS

Sistemul nervos este principala componentă integratoare a organismului cu mediul, cît și a sistemelor de organe în cadrul organismului ; are rolul de a primi și transmite mesaje, reglînd activitatea individului în mediul ambiant și menținîndu-i integritatea. Reunește *sistemul nervos central* și *sistemul nervos periferic* ; primul reprezintă partea esențială, în care sînt localizați centrii de corelație și coordonare ; cel de al doilea are funcția de a transmite mesaje de la periferia organismului la sistemul nervos central, dar și de la acesta la organele efectoare (fig. 123).

Sistemul nervos central și periferic cuprind *sistemul nervos al vieții de relație* și *sistemul nervos vegetativ* (autonom).

Sistemul nervos prezintă o arhitectonică fundamental identică în întreaga serie a vertebratelor ; dezvoltarea deosebită a unor etaje este condiționată direct de comportarea animalelor.

La toate vertebratele sistemul nervos central reunește *encefalul* (creierul) și *măduva spinării,* ambele formate din substanță cenușie (corpul neuronilor și fibrele amielinice) și substanță albă (fibrele mielinizate).

Sistemul nervos central (cerebro-spinal) este străbătut de un canal care, în partea encefalică, se dilată constituind *ventriculii cerebrali,* iar în partea medulară se conservă la dimensiunile inițiale formînd *canalul ependimar* (central).

Cea mai distinctivă trăsătură a țesutului nervos este capacitatea de a reacționa la stimuli, însușire denumită *excitabilitate* ; această proprietate caracterizează întreaga protoplasmă, dar atinge maximum de acuitate în celula nervoasă. *Conductibilitatea* este capacitatea de a propaga excitațiile, de a transmite energiile declanșate de acțiunea stimulilor. Sistemul nervos se caracterizează, de asemenea, prin proprietatea de a *stimula* activitatea organelor efectoare, declanșînd brusc explozii de energie. Pericarionii prezintă însușirea de a forma *engrame* (interiorizări), deci de a păstra anumite modificări survenite în urma acțiunii excitanților și de a le reactualiza.

Unitatea morfo-funcțională a sistemului nervos este *neuronul* (celula nervoasă), alcătuit dintr-un *corp* (pericarion) și două feluri de prelungiri (sau procese) citoplasmatice : *dendritele* și *axonul* (cilindrul-ax) (fig. 124). Pericarionul conține nucleul, reticulul endoplasmatic neted și granular, complexul Golgi, mitocondriile, organite printre care sînt diseminate granule de ribonucleoproteine (ribosomi). De asemenea, celula nervoasă mai conține *neurotubuli* și *neurofibrile,* filamente fine cărora li s-a atribuit multă vreme rolul de conducere a influxului nervos ; acestea sînt de fapt elemente „scheletice" ale pericarionilor și, îndeosebi, ale prelungirilor acestora.

Scanned with OKEN Scanner

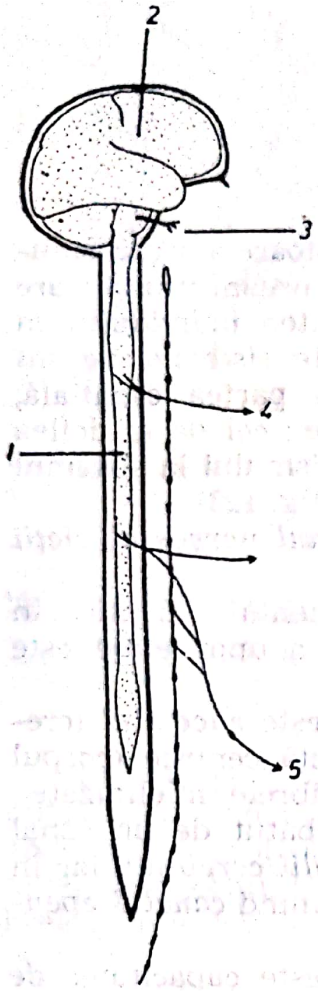

Fig. 123. Reprezentarea schematică a sistemului nervos la om :
1 — măduva spinării ; *2* — encefalul ; *3* — nerv cranian ; *4* — nerv rahidian (spinal) ; *5* — nerv simpatic.

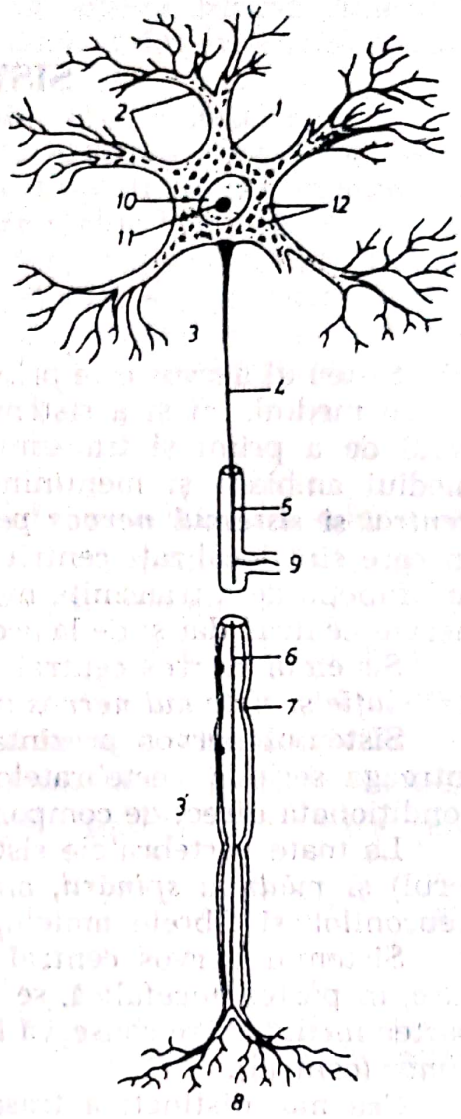

Fig. 124. Diagrama unui neuron multipolar (după H a m) :
1 — corpul celulei nervoase (pericarion) ; *2* — dendrită ; *3* — axonul în sistemul nervos central ; *3'* — axonul în nerv ; *4* — axon amielinic ; *5* — axon mielinizat ; *6* — axon mielinizat acoperit ; *7* — strangulare Ranvier ; *8* — ramificații terminale în mușchi ; *9* — colaterale ; *10* — nucleul ; *11* — nucleol ; *12* — corpii Nissl.

Este stabilit faptul că celula nervoasă diferențiată nu se mai poate divide ; prezența unor neuroni în diviziune, la adult, în masa nervoasă a sistemului nervos central se presupune că s-ar datora întîrzierii maturizării unor neuroblaste diseminate în masa nervoasă, iar după alte opinii s-ar datora conservării unor mici arii cu neuroblaste, din care, în anumite momente, celulele se pot divide și migra ulterior în masa nervoasă.

În axul cerebro-spinal, pericarionii, spre deosebire de prelungirile lor, nu prezintă învelișuri, deși recent s-a stabilit că cei din nucleul vestibular lateral de la șobolani (celulele gigantice Deiters) posedă învelișuri mielinice.

Scanned with OKEN Scanner

Dendritele și axonul sînt prelungiri ale pericarionului cuprinse în neurolemă ; ele conțin neurofibrile, mitocondrii, reticul endoplasmatic, vezicule. Aceste expansiuni celulare pot fi foarte lungi (peste 1 m) și sînt cuprinse sau nu în *teaca Schwann ; teaca Henle,* înveliș de natură conjunctivă, cuprinde fibrele sistemului nervos periferic, lipsind complet din jurul fibrelor intraaxiale.

După numărul prelungirilor, neuronii pot fi *unipolari,* ca cei din nucleul mezencefalic al trigemenului, care primesc impulsuri pe întreaga suprafață a pericarionului și le transmit prin unica prelungire cu valoare de axon ; *bipolari,* ca în ganglionii Scarpa și Corti (plasați pe traiectul nervului acustico-vestibular), în retină și mucoasa olfactivă ; *pseudounipolari* (în ganglionii spinali), cu o singură prelungire care se ramifică apoi într-un axon și o dendrită (la origine acești neuroni sînt de tip bipolar, dar și-au reunit prelungirile prin bazele lor) ; *multipolari,* cu numeroase dendrite și un singur axon, neuroni în general cu funcții efectoare și de asociație.

După forma pericarionului, neuronii pot fi : *granulari* (în cortexul cerebral și cerebelos) ; *sferici* (sau ovali) ; *piramidali* (axonul pornește din baza piramidei) ; în formă de *amforă* (celulele Purkinje din cortexul cerebelos) ; *stelați* (cu numeroase dendrite ce pornesc de pe întreaga suprafață a corpului).

În sistemul nervos central pe lîngă neuroni se găsesc și *celule neurosecretoare,* care reunesc caractere de celulă nervoasă și de celulă glandulară ; ele sînt agregate în „nuclei" cu densitate foarte mare, caracteristică, și puternic vascularizați ; pericarionul celulelor neurosecretoare este voluminos și conține un nucleu supradimensionat, un bogat reticul endoplasmatic granular înconjurat de ribosomi liberi și granule elementare de neurosecreție ; axonul este lipsit de con de origine și de teaca de mielină. La toate vertebratele celulele neurosecretoare sînt grupate în anumiți „nuclei", în special hipotalamici, de la care pornesc axonii ce constituie tractusul hipotalamo-hipofizar prin care produsul elaborat este transportat în organul neurohemal (lobul nervos al hipofizei) unde este stocat și apoi eliberat în funcție de necesitățile organismului. Neuronii neurosecretori servesc ca mediatori între sistemele de integrare nervos și endocrin.

În întreaga masă a sistemului nervos sînt diseminate *celule gliale* (nevroglice) cu rol trofic, de susținere și de cicatrizare a țesutului nervos. Majoritatea acestor celule au origine ectoblastică, asemenea neuronilor. Ele diferă ca formă, dispoziție și funcție ; cele de *tip epitelial* căptușesc cavitățile sistemului nervos central ; nevroglia de *tip protoplasmatic* (*macroglia*) este prezentă îndeosebi în substanța cenușie a axului cerebrospinal, prelungirile ei venind în contact intim cu capilarele sanguine ; are rol în special trofic pentru neuroni. Macroglia fibroasă *(astrocitul)* este mai abundentă în substanța albă a sistemului nervos central ; *oligodendroglia* elaborează păturile mielinice ale prelungirilor nervoase din sistemul nervos central, iar celulele Schwann elaborează păturile mielinice ale prelungirilor celulelor nervoase din sistemul nervos periferic.

Contrar teoriilor vechi, care susțineau că *teaca Schwann* este un sincițiu ce acoperă păturile de mielină, astăzi se admite că aceasta este o pătură celulară întreruptă de *strangulările Ranvier* (limitele dintre celulele

Scanned with OKEN Scanner

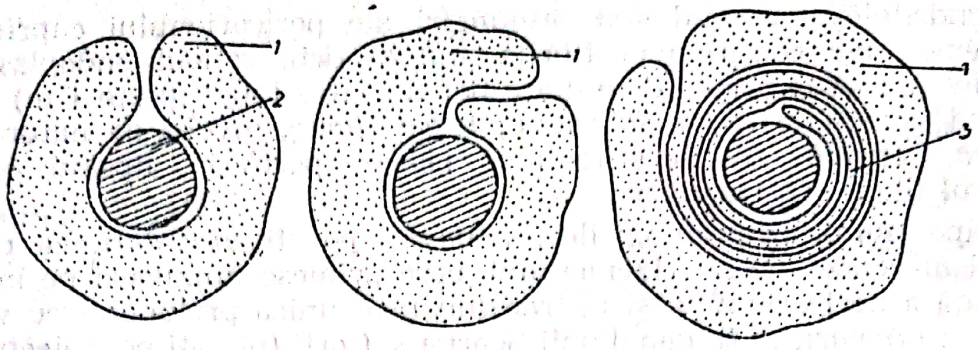

Fig. 125. Diagramă reprezentînd stadiile timpurii de formare a păturilor de mielină (după Geren, P. B. şi Schmidt, F. O.):
1 — celulă Schwann ; *2* — prelungirea nervoasă secţionată transversal ; *3* — procesul celulei Schwann, comprimat, în care se mai păstrează citoplasmă.

Schwann), iar teaca de mielină reprezintă, de fapt, prelungirile membranei celulei Schwann, care se înfăşoară de nenumărate ori în jurul prelungirii nervoase ; acest proces este evident în stadiile iniţiale de formare a păturilor de mielină, cînd în prelungirea celulei Schwann se mai păstrează o pătură subţire de citoplasmă (fig. 125). Ulterior, cînd citoplasma din prelungiri dispare, păturile osmiofile interne ale membranei celulei Schwann se alătură dublîndu-se, iar cele externe, care se subţiază foarte mult, se alătură, de asemenea, creîndu-se astfel o alternanţă de pături lipidice şi proteice dublate ale membranei prelungirii celulei Schwann (fig. 126).

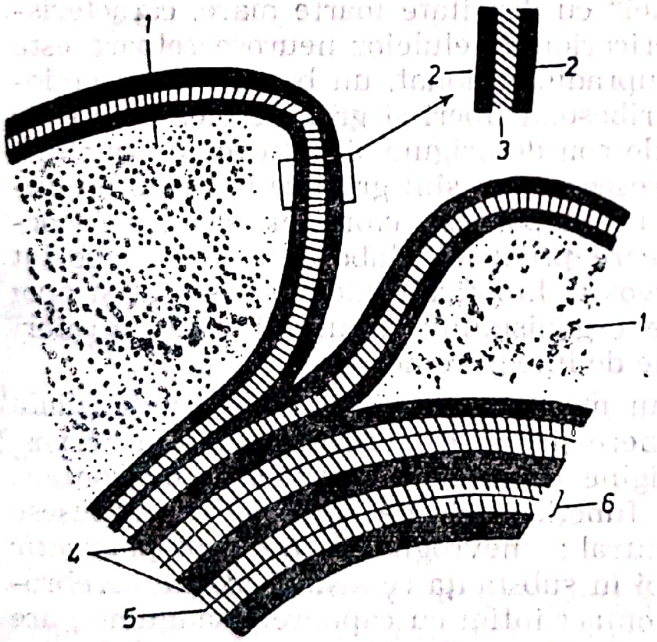

Fig. 126. Schemă reprezentînd structura fină a membranei celulei Schwann, membrană ce se transformă în pătură mielinică (după descrierea lui Robertson, J. D., din Ham) :
1 — citoplasma celulei Schwann ; *2* — pătura proteică ; *3* — pătura lipidică mediană ; *4* — linia majoră densă formată prin fuzionarea a două pături osmiofile interne ale membranei celulare ; *5* — linia formată prin fuzionarea a două pături osmiofile externe ale membranei celulare ; *6* — pătura mielinică lipidică provenită din două membrane celulare.

Oligodendroglia este frecventă atît în substanţa albă, cît şi cenuşie din axul cerebrospinal, dar există şi în afara acestuia sub denumirea de *celulele Schwann*, situate pe traiectul fibrelor extraaxiale. Cercetările electronomicroscopice au stabilit că fibrilele gliale sînt mai abundente în citoplasma astrocitelor decît în celelalte tipuri de nevroglii. În leziunile provocate prin ionizare s-a constatat că în macroglia fibroasă citoplasma conţine numeroase vacuole lipidice, dovadă a prezenţei fagocitozei, dar evidenţa ingestiei astrocitare nu a fost făcută.

Microglia abundă în substanţa cenuşie şi mai puţin în cea albă, distingîndu-se prin capacitatea de a fagocita ; îşi face apariţia în sistemul nervos după

Scanned with OKEN Scanner

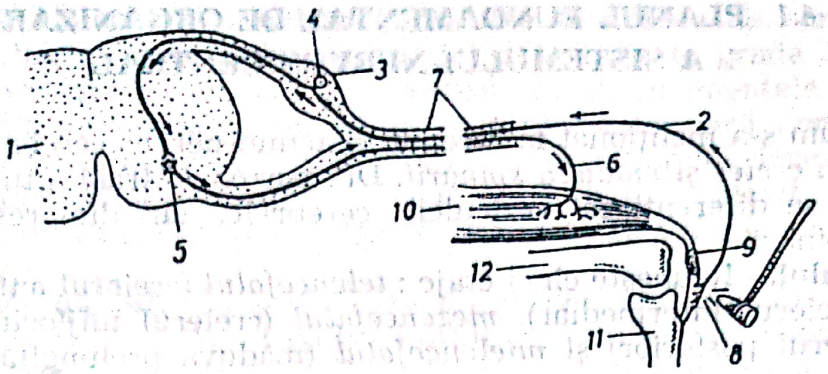

Fig. 127. Schema unui arc reflex simplu (doi neuroni). Pericarionul celulei aferente (senzitive) este plasat în afara sistemului nervos central (după H a m) :
1 — măduva spinării ; *2* — dendrita neuronului senzitiv ; *3* — ganglionul spinal ; *4* — corpul celulei aferente (senzitive) ; *5* — corpul neuronului eferent (motor) ; *6* — axonul neuronului motor ; *7* — nervul spinal (mixt) ; *8* — terminația proprioceptivă din tendon ; *9* — patella ; *10* — mușchi ; *11* — tibia ; *12* — femur.

vascularizarea acestuia, ceea ce a sugerat ideea originii sale mezoblastice (de aceea, microglia mai poartă numele de *mezoglie*).

Conexiunea dintre receptor și efector se face prin intermediul unui lanț de neuroni (cel puțin doi, niciodată unul singur), constituindu-se *arcul reflex* (fig. 127). Punctul de contact dintre doi neuroni succesivi reprezintă *sinapsa,* care presupune o componentă presinaptică și una postsinaptică ; prima se aplică fie pe dendrite, fie pe pericarionul componentei postsinaptice.

Celulele nervoase prezintă o *polaritate funcțională* conferită de existența unui pol receptor și un altul transmițător ; cel dintîi este în general reprezentat de dendrită, iar cel din urmă de axon, astfel încît influxul nervos circulă celulipet prin dendrită și celulifug prin axon. Microscopia electronică confirmă *teoria contiguității* (R a m o n, Y. C a j a l, H i s s, F o r e l) care susține că cele două componente ale unei sinapse neuronale se află numai în contact, transmiterea influxului nervos dintr-o celulă în alta fiind realizată printr-un „mediator".

Fibrele nervoase se asociază alcătuind în interiorul axului cerebro-spinal *tractusuri* (căi, fascicule) nervoase, în masa cărora nu există elemente conjunctive. Asocierea fibrelor din afara axului cerebro-spinal constituie *nervii,* înveliți de teci conjunctive.

Nervii pot fi *senzitivi, motori* și *micști ;* primii conțin dendritele celulelor ganglionare, care primesc excitații de la organele receptoare și le transmit sistemului nervos central ; cei motori conțin axonii neuronilor motori din nucleii axului cerebro-spinal, ale căror terminații se distribuie la diverse organe efectoare ; cei micști conțin atît fibre senzitive, cît și motoare.

Nervul poate prezenta un înveliș periferic conjunctiv — *epineurium* — de la care pornesc travee — *perineurium* — ce-l compartimentează în mai multe pachete, iar de la acesta pornesc travee mai mici —*endoneurium* — care cuprind pachete cu un număr redus de fibre. Fiecare prelungire nervoasă este apoi înconjurată de teaca Henle.

Scanned with OKEN Scanner

4.1. PLANUL FUNDAMENTAL DE ORGANIZARE A SISTEMULUI NERVOS CENTRAL

Aşa cum s-a menţionat la început, sistemul nervos cerebro-spinal este alcătuit din *creier* şi *măduva spinării*. Din partea rostrală a tubului neural embrionar se diferenţiază veziculele cerebrale, iar din restul tubului măduva spinării.

Encefalul. Reuneşte cinci etaje : *telencefalul* (creierul anterior), *diencefalul* (creierul intermediar), *mezencefalul* (creierul mijlociu), *metencefalul* (creierul posterior) şi *mielencefalul* (măduva prelungită sau bulbul rahidian).

La nivelul veziculelor cerebrale canalul central al tubului neural se dilată formînd *ventriculele* ; la nivelul măduvei spinării, canalul central este redus la dimensiuni modeste, păstrînd un calibru relativ constant de-a lungul întregului organ (*canalul ependimar*). Ventriculii cerebrali sînt : *ventriculul I* şi *II* (laterali) în telencefal, *ventriculul III* în diencefal şi *ventriculul IV* în rombencefal (metencefal şi mielencefal).

Datorită faptului că în anatomia comparată este adoptată nomenclatura creierului uman, unde mezencefalul nu prezintă ventricul, cavitatea de sub lobii optici de la vertebratele nemamifere nu se numerotează ; ea se descrie ca un ventricul mezencefalic sau optic.

În seria vertebratelor veziculele cerebrale prezintă variaţii considerabile, astfel încît o morfologie particulară se poate întîlni chiar la nivelul genurilor, direct corelată cu factorii funcţionali, cu dezvoltarea filogenetică şi cu linia evolutivă. Cu toate acestea, planul structural fundamental al encefalului vertebratelor rămîne esenţialmente asemănător.

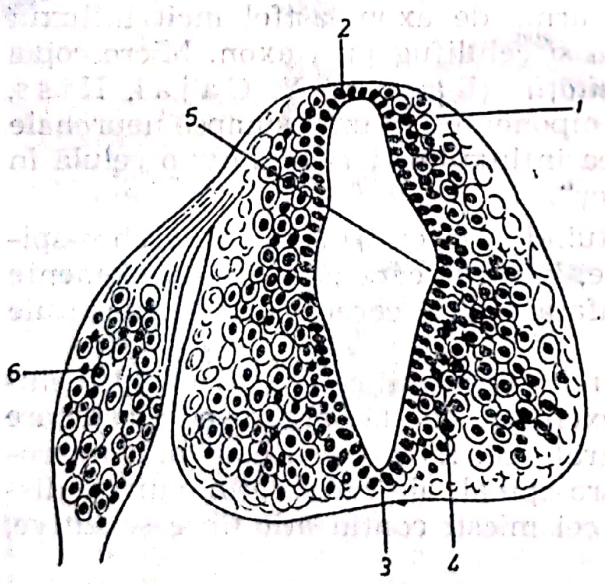

Fig. 128. Secţiune transversală prin măduva de embrion de oaie de 11 mm, care evidenţiază subdiviziunile longitudinale (după Grassé) :

1 — placa alară ; *2* — placa dorsală ; *3* — placa ventrală ; *4* — placa bazală ; *5* — şanţul Hiss ; *6* — ganglionul spinal.

Tubul neural primitiv dezvoltă *mase laterale* simetrice unite prin membrane unistratificate ce formează *placa dorsală* şi *placa ventrală*. Masele laterale prezintă intern *şanţul Hiss*, care delimitează *placa alară* (latero-dorsal) de *placa bazală* (latero-ventral) (fig. 128). Plăcile alare generează centrii de recepţie sau de asociaţie, care realizează integrarea influxurilor aferente şi determină genul de reacţie al sistemului nervos. Plăcile bazale generează centrii eferenţi, de coordonare, de la care pleacă influxurile nervoase destinate organelor.

Întreaga activitate a sistemului nervos, care constă în elaborarea unor reacţii „ajustate" la calitatea şi intensitatea influxurilor

Scanned with OKEN Scanner

aferente, se datorează „colaborării" dintre teritoriile de corelare și coordonare. Plăcile alare și bazale participă în diferite grade la edificarea centrilor nervoși ; cu cît sînt mai rostral, cu atît elementele au o dispoziție mai puțin schematică. Se admite că limita anterioară a creierului primitiv este situată la extremitatea rostrală a notocordului, formațiunile dispuse anterior chiasmei optice fiind secundare. Datorită dezvoltării predominante a plăcilor alare, șanțul Hiss este recurbat în jos la nivelul diencefalului.

Măduva spinării. La adult este un cordon cilindric în care canalul ependimar are dimensiuni reduse ; șanțul Hiss nu se mai distinge, dar este sigur că jumătatea dorsală a măduvei rezultă din plăcile alare, iar jumătatea ventrală din plăcile bazale. Expansiunea ambelor plăci determină la nivelul măduvei dispariția plăcilor dorsală și ventrală.

*

La toate vertebratele, în etajul rombencefalic are loc îndepărtarea considerabilă a plăcilor alare, ceea ce are drept consecință creșterea în suprafață a plăcii dorsale care, dublată de meninge, formează pînza coroidiană. Aceasta emite invaginări digitiforme în cavitatea ventriculară constituind plexul coroid al ventriculului IV care are formă rombică, de unde și numele de „rombencefal" dat etajului cerebral care-l adăpostește. Rombencefalul reprezintă sediul de origine pentru majoritatea nervilor cranieni (V, VI, VII, IX, X, XI, XII), la care se adaugă pentru vertebratele acvatice nervul lateral anterior și posterior.

Din partea dorso-rostrală a rombencefalului se dezvoltă cerebelul, adesea voluminos, care încorporează în cele mai multe cazuri și ariile din buza anterioară a recesului lateral al ventriculului IV. Forma cea mai simplă a cerebelului (cută transversă dispusă înaintea ventriculului IV) este prezentă la ciclostomi și amfibieni, iar forma cea mai complexă, cu dimensiuni maxime, se întîlnește la mamifere.

Rostral, rombencefalul se continuă cu mezencefalul, nivel la care plăcile alare constituie *tectul optic* (lobii optici). Plăcile bazale formează *tegmentul* (calota mezencefalică). Ventriculul mezencefalic este spațios la toate vertebratele, cu excepția mamiferelor, unde se reduce la *apeductul Sylvius*. La limita dintre tectul optic și șanțul Hiss, pe fața internă a peretelui plăcii alare, se dezvoltă o masă nervoasă — *torusul semicircular* — caracteristică teleosteenilor. La amfibieni și reptile, aceasta poartă numele de *„corpora postica"* masă care, unindu-se cu simetrica ei, separă ventriculul mezencefalic în două cavități. La *Serpentes* această formațiune se deplasează caudal, pentru ca la mamifere să devină parte componentă a lamei cvadrigemene (partea dorsală a mezencefalului), constituită din doi tuberculi cvadrigemeni anteriori (lobii optici) și doi posteriori.

La vertebratele inferioare toate fibrele optice sfîrșesc la nivelul lobilor optici, după încrucișarea în chiasma optică (diencefal), iar tegmentul se continuă caudal cu cel al rombencefalului și rostral cu diencefalul.

La nivelul mezencefalului își au originea nervii motori III (oculomotor comun) și IV (patetic, trohlear).

În etajul diencefalic șanțul Hiss este recurbat ventral datorită dezvoltării inegale a plăcilor embrionare. Formațiunile talamice și epitalamice provenite din plăcile alare au o evoluție deosebită în comparație cu hipotalamusul, provenit din plăcile bazale (fig. 129). Structurile diencefalice

Scanned with OKEN Scanner

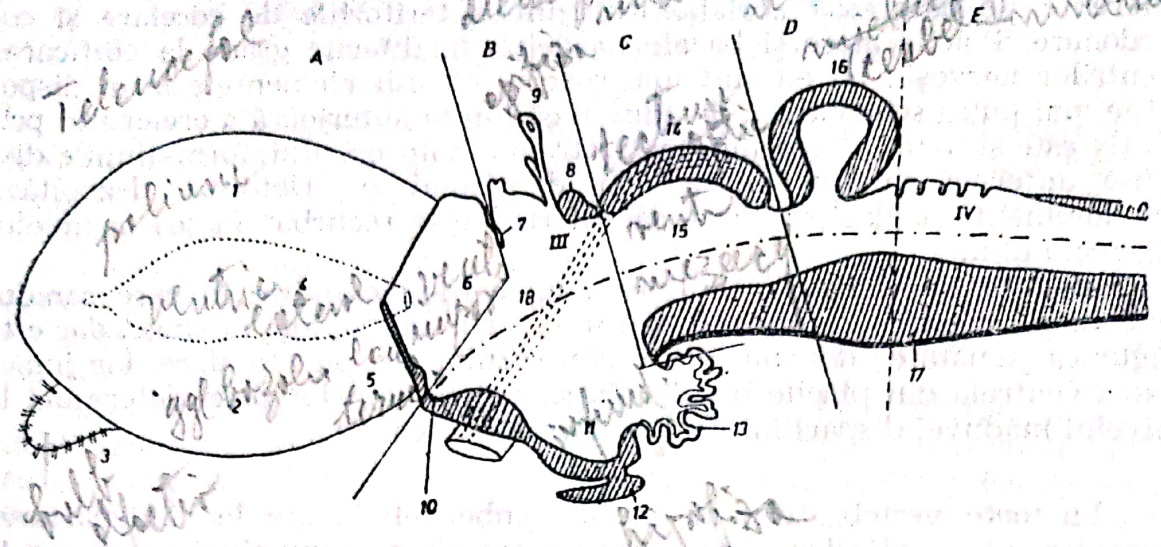

Fig. 129. Schema unui encefal (teoretic) de vertebrate (după Grassé): *A* — telencefal ; *B* — diencefal ; *C* — mezencefal ; *D* — metencefal ; *E* — mielencefal ; *1* — pallium ; *2* — ganglion bazal ; *3* — bulb olfactiv ; *4* — ventricul lateral ; *5* — lama terminală ; *6* — ventricul impar ; *7* — vellum transversum ; *8* — nucleu habenular ; *9* — epifiza ; *10* — recessus preoptic ; *11* — infundibulum ; *12* — hipofiza ; *13* — sac vascular ; *14* — tectum opticum ; *15* — ventricul mezencefalic ; *16* — cerebelul ; *17* — tegmentum ; *18* — şanţul Hiss.

delimitează ventriculul III al cărui plafon este dominant o *pînză (plex) coroidiană* care diferenţiază formaţiunile regiunii parietale, separate de telencefal prin *„velum transversum“*, pliu transversal ce pătrunde în ventricul. Astfel, se distinge *parafiza,* înaintea velumului şi *organul parietal,* înapoia acestuia, urmat apoi de *epifiză*. La unele vertebrate, organul parietal formează „ochiul“ parapineal.

Telencefalul include o porţiune primară nepereche, mediană şi una secundară *(emisferele cerebrale)*. Prima este considerabil redusă şi reprezintă partea rostrală a tubului neural, delimitată anterior de lama terminală. *Ventriculul* (impar) telencefalului primar comunică cu ventriculii laterali din emisferele cerebrale. *Paliumul* (mantaua) reprezintă partea cea mai importantă a emisferelor cerebrale, alături de *ganglionii bazali* (corpii *striaţi)* şi *„septum“*. Partea rostrală a telencefalului — *bulbii olfactivi*— primeşte fibrele olfactive cu originea în mucoasa olfactivă ; la unele vertebrate se mai adaugă perechea de *nervi terminali* cu aceeaşi origine.

4.2. DEZVOLTAREA SISTEMULUI NERVOS CEREBRO-SPINAL

Dezvoltarea encefalului se desfăşoară într-o succesiune de faze foarte rapidă ; structura sa iniţială este valabilă în general pentru toate vertebratele. Datorită creşterii sale dimensionale, extremitatea anterioară flexează ventral la nivelul sulcului anterior.

Compartimentul primar al tubului neural este *prozencefalul* (creierul anterior primar) (fig. 130, *A*) ; următoarea strangulare are loc mai caudal, la nivelul viitorului istm, flexură care separă *mezencefalul* (înainte) de *rombencefal* (înapoi) (fig. 130, *B*). Prozencefalul, mezencefalul şi romben-

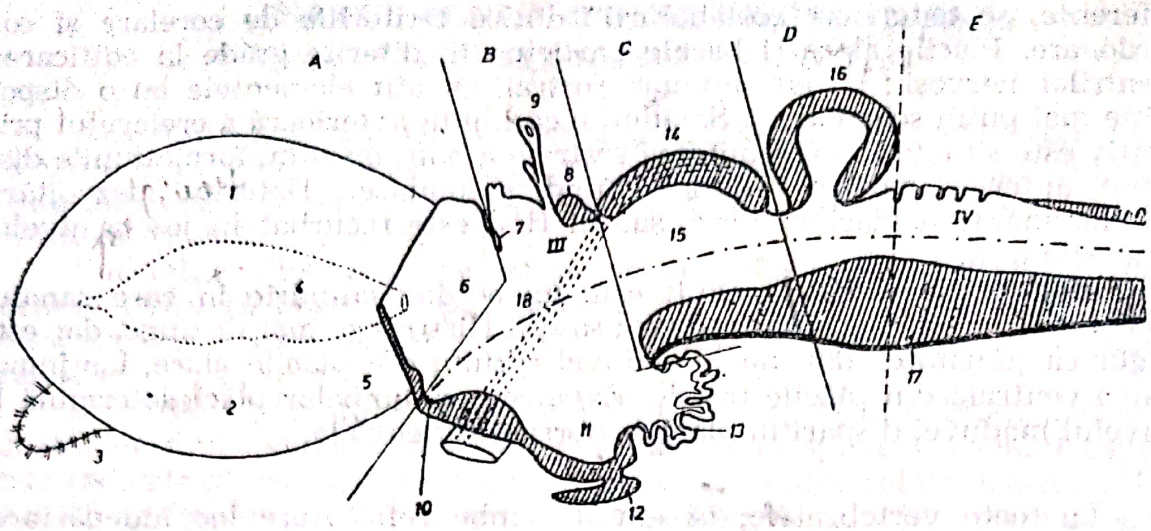

Fig. 129. Schema unui encefal (teoretic) de vertebrate (după Grassé): *A* — telencefal ; *B* — diencefal ; *C* — mezencefal ; *D* — metencefal ; *E* — mielencefal : *1* — pallium ; *2* — ganglion bazal ; *3* — bulb olfactiv ; *4* — ventricul lateral ; *5* — lama terminală ; *6* — ventricul impar ; *7* — vellum transversum ; *8* — nucleu habenular ; *9* — epifiza ; *10* — recessus preoptic ; *11* — infundibulum ; *12* — hipofiza ; *13* — sac vascular ; *14* — tectum opticum ; *15* — ventricul mezencefalic ; *16* — cerebelul ; *17* — tegmentum ; *18* — şanţul Hiss.

delimitează ventriculul III al cărui plafon este dominant o *pînză (plex) coroidiană* care diferenţiază formaţiunile regiunii parietale, separate de telencefal prin *„velum transversum“*, pliu transversal ce pătrunde în ventricul. Astfel, se distinge *parafiza,* înaintea velumului şi *organul parietal,* înapoia acestuia, urmat apoi de *epifiză*. La unele vertebrate, organul parietal formează „ochiul“ parapineal.

Telencefalul include o porţiune primară nepereche, mediană şi una secundară *(emisferele cerebrale)*. Prima este considerabil redusă şi reprezintă partea rostrală a tubului neural, delimitată anterior de lama terminală. *Ventriculul* (impar) telencefalului primar comunică cu ventriculii laterali din emisferele cerebrale. *Paliumul* (mantaua) reprezintă partea cea mai importantă a emisferelor cerebrale, alături de *ganglionii bazali* (corpii *striaţi)* şi *„septum“*. Partea rostrală a telencefalului — *bulbii olfactivi*— primeşte fibrele olfactive cu originea în mucoasa olfactivă ; la unele vertebrate se mai adaugă perechea de *nervi terminali* cu aceeaşi origine.

4.2. DEZVOLTAREA SISTEMULUI NERVOS CEREBRO-SPINAL

Dezvoltarea encefalului se desfăşoară într-o succesiune de faze foarte rapidă ; structura sa iniţială este valabilă în general pentru toate vertebratele. Datorită creşterii sale dimensionale, extremitatea anterioară flexează ventral la nivelul sulcului anterior.

Compartimentul primar al tubului neural este *prozencefalul* (creierul anterior primar) (fig. 130, *A*) ; următoarea strangulare are loc mai caudal, la nivelul viitorului istm, flexură care separă *mezencefalul* (înainte) de *rombencefal* (înapoi) (fig. 130, *B*). Prozencefalul, mezencefalul şi romben-

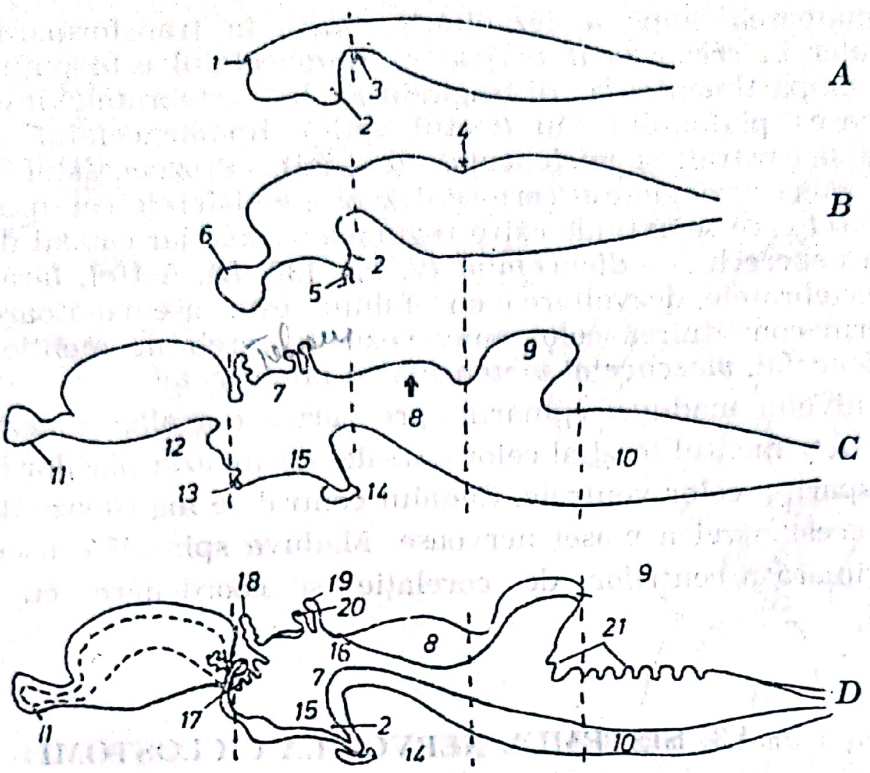

Fig. 130. Diagramă care ilustrează stadiile principalelor diviziuni ale encefalului (după R o m e r) :

1 — neuropor ; *2* — infundibulum ; *3* — sulcul ventral ; *4* — istmul ; *5* — pungă hipofizară ; *6* — vezicula optică ; *7* — talamus ; *8* — tectum ; *9* — cerebel ; *10* — medulla oblongata ; *11* — bulb olfactiv ; *12* — lama terminală ; *13* — chiasma optică ; *14* — hipofiza ; *15* — hipotalamus ; *16* — epitalamus ; *17* — plex coroid ; *18* — parafiza ; *19* — epifiza (organul pineal) ; *20* — organul parapineal ; *21* — plex coroid.

cefalul sînt cele trei segmente primare ale encefalului vertebratelor, care alcătuiesc „tulpina creierului". Prezumtiv, sub aspect filogenetic, aceasta reprezintă partea cea mai veche a creierului, sediul celor mai simple dar importante reacţii ale sistemului nervos.

Se consideră că acest *creier trivezicular* a apărut într-un stadiu filogenetic incipient, în corelaţie cu organele de simţ olfactiv, vizual şi statoacustic cu liniile laterale (fig. 131). În acest stadiu mezencefalul un rombencefalul prezintă o structură simplă, dar telencefalul primitiv suferă complicaţii structurale prin apariţia veziculelor optice (şi a tractusurilor optice), a infundibulului care, cu partea terminală, participă la formarea glandei pituitare ; din plafonul prozencefalic iau naştere organele parietale (v. fig. 130, *C*).

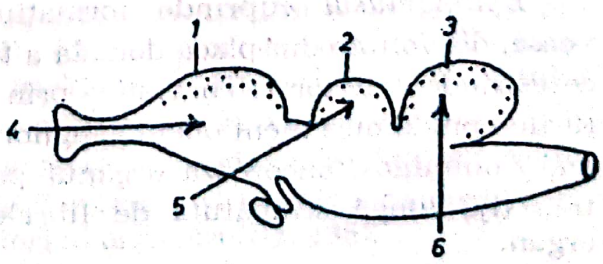

Fig. 131. Diagramă ilustrînd, la vertebratele inferioare, relaţiile dintre cele trei organe de simţ majore şi ariile substanţei cenuşii din cele trei principale subdiviziuni ale creierului (după R o m e r) :

1 — creierul anterior ; *2* — creierul mijlociu ; *3* — creierul posterior ; *4* — organul olfactiv (spre creier) ; *5* — ochii (spre tectum) ; *6* — urechea şi linia laterală (spre cerebel).

Scanned with OKEN Scanner

Următoarea etapă a dezvoltării constă în transformarea creierului trivezicular în *creier pentavezicular*. Mezencefalul este puțin afectat și nu se compartimentează, distingîndu-se la vertebratele inferioare prin proeminarea plafonului său (tectul optic). Rombencefalul se separă în *metencefal* (rostral) și *mielencefal* (caudal). Prozencefalul diferențiază anterior două vezicule din care se dezvoltă emisferele cerebrale, respectiv *telencefalul* care se extinde către regiunea nazală, iar caudal diferențiază o veziculă nepereche — *diencefalul* (v. fig. 130, *D*). Astfel, fără excepție, la toate vertebratele dezvoltarea encefalului este asemănătoare, finalizîndu-se prin constituirea celor cinci vezicule cerebrale menționate : *telencefal, diencefal, mezencefal metencefal* și *mielencefal*.

La nivelul măduvei spinării, spre partea dorsală, se dezvoltă plăcile alare în detrimentul total al celor dorsale, iar invazia plăcilor bazale determină dispariția celor ventrale. Canalul central se îngustează datorită creșterii la acest nivel a masei nervoase. Măduva spinării conservă segmentarea primară a centrilor de corelație și coordonare cu metamerele corpului.

4.3. SISTEMUL NERVOS LA CICLOSTOMI

Sistemul nervos central al *Petromyzonților* poate fi considerat prototipul sistemului nervos pentru lumea vertebratelor, deoarece prezintă structurile esențiale din creierul acestora. Toate etajele encefalice sînt dispuse în același plan (fig. 132) și au o dezvoltare relativ egală, ceea ce constituie un caracter de primitivitate.

Telencefalul. Este de tip inversat și prezintă două emisfere cerebrale, fiecare prevăzută cu cîte un ventricul, cavități unite prin intermediul orificiilor Monro cu ventriculul telencefalic impar, care se continuă caudal cu ventriculul III diencefalic. Telencefalul primește informații olfactive de la mucoasa olfactivă, pe calea tractusului olfactiv („nervul" olfactiv-I). Această parte cranială a telencefalului este omologă cu bulbii olfactivi ai celorlalte vertebrate, iar partea caudală cu lobii olfactivi (fig. 133). Dorsal, emisfera cerebrală prezintă un paliu rudimentar, iar latero-ventral striatul, de asemenea rudimentar.

Diencefalul. Reunește *epitalamusul* (dorsal), *talamusul* și *hipotalamusul* (ventral).

Epitalamusul cuprinde formațiunile parietale cu structură nenervoasă, dezvoltate din placa dorsală a tubului neural primitiv și separate de corespondentele lor telencefalice prin „velum transversum". Dintre structurile epitalamice menționăm ganglionii habenulari, drept și stîng : primul, mai voluminos, ancorează organul parietal drept („ochiul" pineal) printr-o tije lungă străbătută de fibrele neurosenzoriale ce compun acest organ.

Scanned with OKEN Scanner

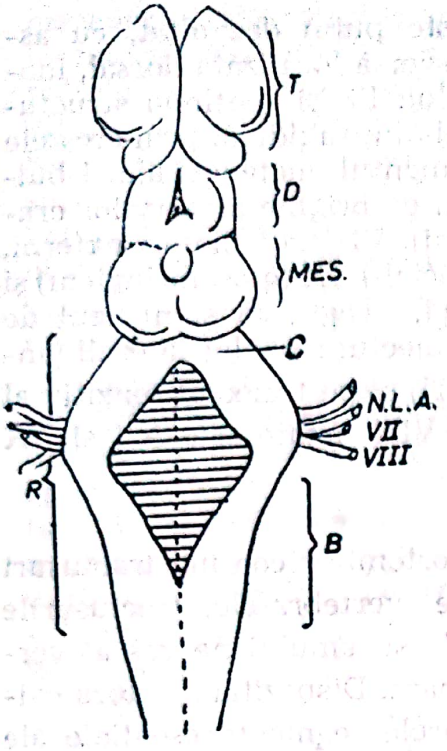

Fig. 132. Aspectul dorsal al creierului de *Petromyson marinus* (după K a p p e r s) :
T — telencefal ; *D* — diencefal ; *Mes.* — mezencefal ; *R* — rombencefal ; *C* — cerebel ; *B* — bulb rahidian ; *N.L.A.* — nervul lateral anterior.

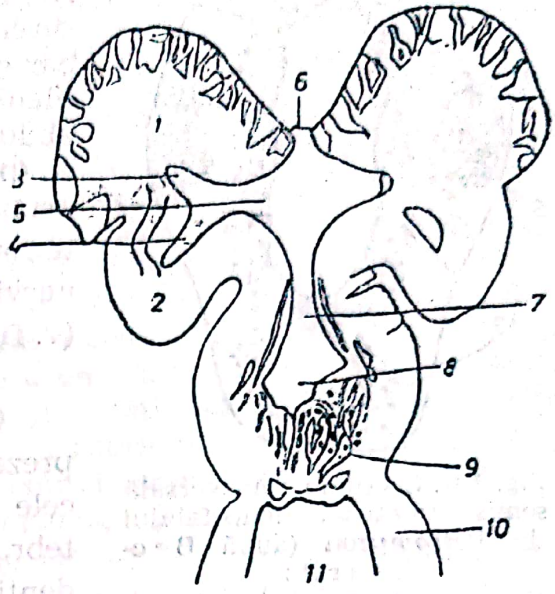

Fig. 133. Secţiune orizontală prin creierul anterior, diencefal şi partea anterioară a acoperişului optic la *Petromyzon* (după K a p p e r s) :
1 — bulb olfactiv ; *2* — lob olfactiv ; *3* — ventricul olfactiv ; *4* — ventricul lateral ; *5* — orificiul Monro ; *6* — lama terminală ; *7* — ventricul impar ; *8* — ventriculul III ; *9* — ganglion habenular ; *10* — tectum opticum ; *11* — ventricul optic.

Talamusul nu posedă nuclei importanţi. Nucleii aflaţi în strînsă relaţie cu tractusul optic (fig. 134) sînt omologabili cu corpii genunchiaţi laterali ai celorlalte vertebrate.

Hipotalamusul prezintă nucleii preoptici (NPO) situaţi rostral, care emit fibre ce străbat hipotalamusul terminîndu-se în lobul nervos al hipofizei, neseparată de hipotalamus, fiind lipsită de peduncul. Hipofiza prezintă şi un lob anterior care, ca la toate vertebratele, provine din punga Rathke, o evaginare dorsală a stomodeumului primitiv.

Mezencefalul. Prezintă dorsal doi lobi optici, iar ventral tegmentul, formaţiuni între care se dispune ventriculul optic (mezencefalic). La lobii optici ajung fibre optice şi, parţial, statice venite prin tractusul lemniscul lateral. Particulară este prezenţa plexului coroid ancorat pe marginile îngroşate, nervoase, ale lobilor optici. Tegmentul prezintă ganglionii interpedunculari—staţie importantă pe calea tractusului retroflex—şi nucleii de origine ai nervilor cranieni III (oculomotori comuni) şi IV (patetici, trohleari). Nucleul de origine al nervului IV are o dispoziţie cu totul particulară, fiind aşezat dorsal, în vecinătatea bazei cerebelului. Mai caudal, la nivelul istmului, sînt prezente celulele gigantice Müller, celule eferente ai căror axoni străbat trunchiul cerebral şi măduva spinării realizînd sinapse cu neuronii centrilor motori ai acestora (fig. 135).

Scanned with OKEN Scanner

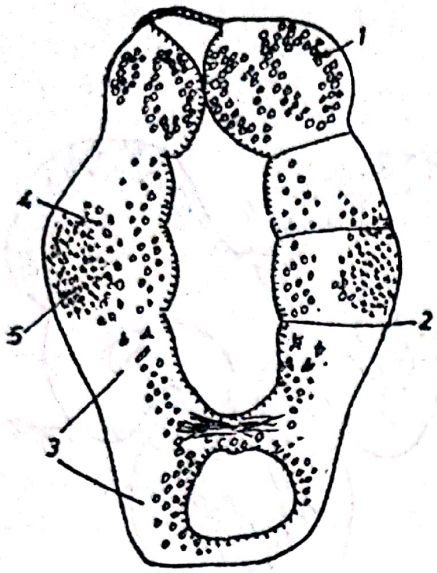

Fig. 134. Secțiune transversală semischematică a diencefalului de *Petromyzon* (după Beccari):

1 — nucleul habenular drept; *2* — sulcul dorso-ventral; *3* — hipotalamus; *4* — nucleul genunchiat lateral; *5* — tractul optic.

Cerebelul. Este puțin dezvoltat, cu aspect de cută transversă localizată dorsal, înapoia mezencefalului. El își continuă structurile la nivelul bulbului rahidian, prin crestele cerebeloase. Tegmentul metencefalic și bulbar conține nuclei de origine ai nervilor cranieni V (trigemeni), VI (oculomotori externi, abducens), VII (faciali), IX (glosofaringieni) și X (pneumogastrici, vagi), ca și nucleul de primă stație pe traiectul nervilor laterali (anteriori și posteriori) și pe traiectul senzitiv al nervilor V, VII, VIII (stato-acustic) și IX (v. fig. 135).

*

Creierul ciclostomilor conține tractusuri prezente la toate vertebratele, tractusurile cele mai vechi ale sistemului nervos al vertebratelor superioare. Dispoziția acestora evidențiază următoarele segmente esențiale ale encefalului: *segmentul anterior telencefalic* și *diencefalic*, *segmentul mezencefalic* și *rombencefalic*.

Telencefalul prezintă funcții prin excelență olfactive, informațiile de la mucoasa olfactivă fiind aduse la centrii paleali, septali și striatici, de unde căile eferente conduc la diencefal și mezencefal. Astfel este tractusul olfacto-tegmentar cu origine în septum și cu terminația în diencefal și

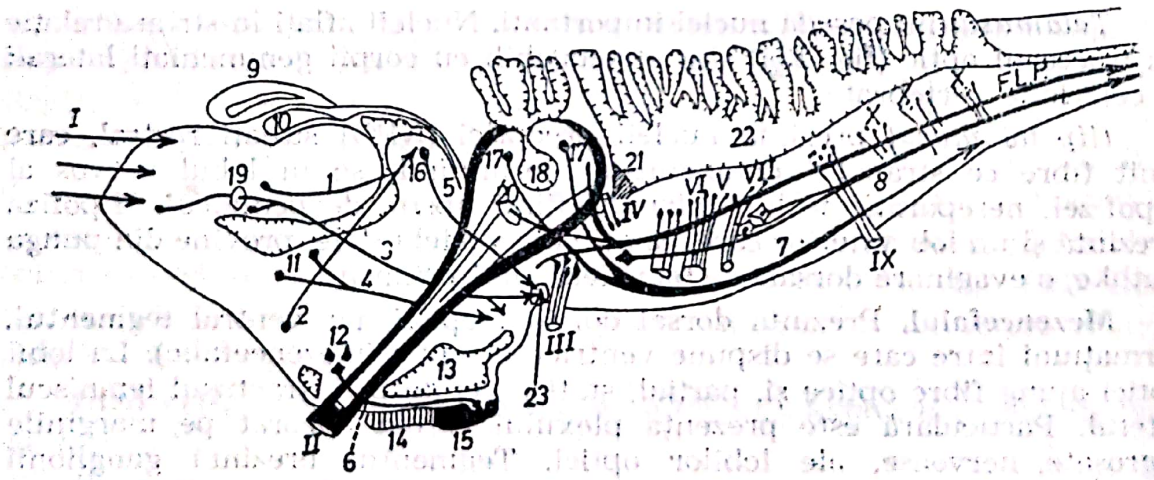

Fig. 135. Schema principalelor tractusuri din creierul de *Petromyzon* (adaptată după Kappers):

1 — tractusul olfacto-habenular dorsal; *2* — tractusul olfacto-habenular ventral; *3* — tractusul olfacto-tegmentar; *4* — tractusul strio-hipotalamic; *5* — tractusul retroflex; *6* — tractusul preopto-hipofizar; *7* — tractusul tecto-bulbar ventral; *8* — axonii celulelor Müller; *9* — organul pineal; *10* — organul parapineal; *11* — striatum; *12* — nucleul preoptic; *13* — porțiunea infundibulară a ventriculului III; *14* — lobul anterior al hipofizei; *15* — lobul intermediar al hipofizei; *16* — ganglion habenular; *17* — tectum opticum; *18* — ventriculul mezencefalic (optic); *19* — comisura olfactivă; *20* — comisura posterioară; *21* — cerebel; *22* — ventriculul IV; *23* — ganglionul interpeduncular; *F.L.P.* — fascicul longitudinal posterior.

Scanned with OKEN Scanner

mezencefal, tractusul strio-hipotalamic cu origine în striatum și terminația în nucleii hipotalamici, tractusul olfacto-habenular dorsal cu origine în palium și septum și terminația în ganglionii habenulari, iar tractusul olfacto-habenular ventral, cu origine în striatum, se termină în ganglionii habenulari. Informațiile „prelucrate" la nivelul ganglionilor habenulari sînt apoi conduse prin căile retroflexe la ganglionii interpedunculari din tegmentul mezencefalic (v. fig. 135). În sfîrșit, căile eferente care pornesc de aici sfîrșesc în nucleii nervilor cranieni motori, în nucleii motori ventrali ai trunchiului cerebral și, uneori, în nucleii motori ai măduvei spinării.

Segmentul mijlociu (mezencefalic), cu funcții optice și secundar statice (realizate prin tractusul tecto-bulbar direct și încrucișat), trimite informații de coordonare centrilor motori bulbari ventrali. Coordonările optico-statice realizate de mezencefalul ciclostomilor prin tectul optic fac din această veziculă cerebrală nivelul encefalic suprem de coordonare a întregului sistem nervos. Cele două jumătăți ale mezencefalului sînt unite prin comisura tectală și comisura posterioară, care leagă regiunile subtectale posterioare. Aceste comisuri conferă mezencefalului capacitatea de a acționa cu întreg potențialul său morfologic (v. fig. 135).

Segmentul posterior (met- și mielencefalul), cu funcții stato-acustice, primește informații foarte importante aduse de nervii laterali anteriori, care le culeg din canalele liniei laterale de pe cap și de nervii laterali posteriori, ce le culeg din canalele liniei laterale posterioare. Aceste informații, ca și acelea aduse de nervii acustici, sînt conduse ulterior sinapselor făcute la nivelul diferiților nuclei rombencefalici și ai crestei cerebeloase, prin lemniscul lateral la mezencefal, care devine astfel stația terminală pentru informațiile de ordin static.

Cerebelul primește informații din partea caudală a sistemului nervos central prin tractusurile olivo- și spino-cerebeloase, tecto-cerebeloase și prin nervii laterali. Principalele căi eferente ale cerebelului, care se nasc în neuronii Purkinje, ajung la celulele reticulate din tegmentul mezencefalic.

*

Măduva spinării. Prezintă trăsături de primitivitate la ciclostomi, cu totul originale ; este puternic comprimată dorso-ventral, canalul ependimar este foarte redus, iar substanța cenușie, localizată central, conține neuroni aferenți, senzitivi, în partea dorsală și neuroni eferenți, motori, în cea ventrală ; substanța albă, dispusă la periferie, conține ventral axoni viguroși care aparțin celulelor Müller ai căror pericarioni sînt situați—cum s-a mai menționat—în tegmentul trunchiului cerebral. Un alt caracter de primitivitate este datorat prezenței independente a nervilor rahidieni motori și senzitivi ; cei motori au originea în celulele eferente medulare și se distribuie la miomerele musculaturii trunchiului, iar nervii senzitivi se nasc din neuronii senzitivi din partea dorsală a măduvei și din ganglioni, alternînd cu cei motori și străbătînd miocomata ; ei poartă informații de la tegument. În sfîrșit, tot ca o particularitate unică în lumea vertebratelor, la ciclostomi fibrele vegetative ortosimpatice, senzitive și motoare, sînt prezente în exclusivitate în nervii spinali senzitivi.

Scanned with OKEN Scanner

4.4. SISTEMUL NERVOS LA PEȘTI

4.4.1. SISTEMUL NERVOS LA SELACIENI

La pești, encefalul are dimensiuni reduse în raport cu cele ale corpului. Cele cinci vezicule cerebrale se dispun în același plan și expun o gamă variată de forme corespunzătoare poziției sistematice (fig. 136).

Telencefalul (creierul anterior). Este dezvoltat, iar bulbii olfactivi sînt proeminenți, îndepărtați în diferite grade de telencefal, atingînd la *Plagiostomi* sacii olfactivi. Lobii olfactivi au lungime și grosime variate. Paliul, septul și striatul se dezvoltă considerabil în comparație cu cei de la ciclostomi, la unele specii existînd chiar o delaminare a substanței cenușii. La embrionii și larvele unor selacieni s-a stabilit astfel existența scoarței hipocampale (dorso-medial), generale (latero-dorsal) și piriforme ; ventral față de ultima, se dispune epistriatul (nucleul olfactiv lateral). Baza emisferei cerebrale o constituie *corpul striat* (nucleul „taenia"). Septul reunește nucleul medio-septal și latero-septal (fig. 137).

Telencefalul primește informații prin tractusul olfactiv și nervul terminal, ultimul cu originea în partea laterală a sacilor olfactivi ; masa principală a fibrelor sale ajunge în regiunea preoptică a hipotalamusului. Tractusurile telencefalice eferente sînt : tractusul „medianus" (septo-hipotala-

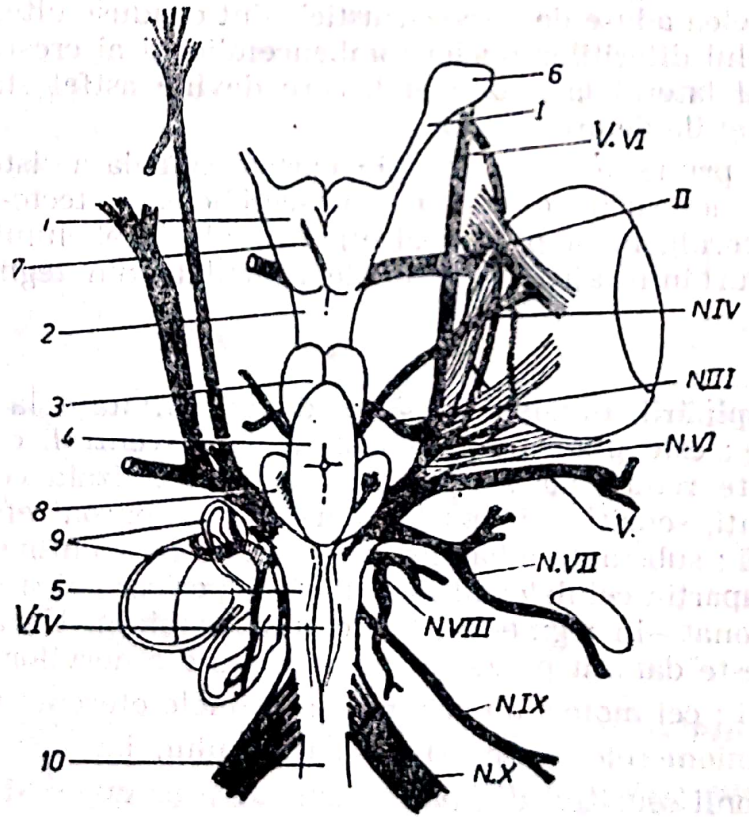

Fig. 136. Creier de *Squalus acanthias* — vedere dorsală (după Montagna) :
1 — telencefal ; *2* — diencefal ; *3* — mezencefal ; *4* — cerebel ; *5* — medulla oblongata ; *6* — bulb olfactiv ; *7* — epifiza ; *8* — auricul ; *9* — canale semicirculare ale urechii ; *10* — măduva spinării ; *I—X* — nervi cranieni.

Scanned with OKEN Scanner

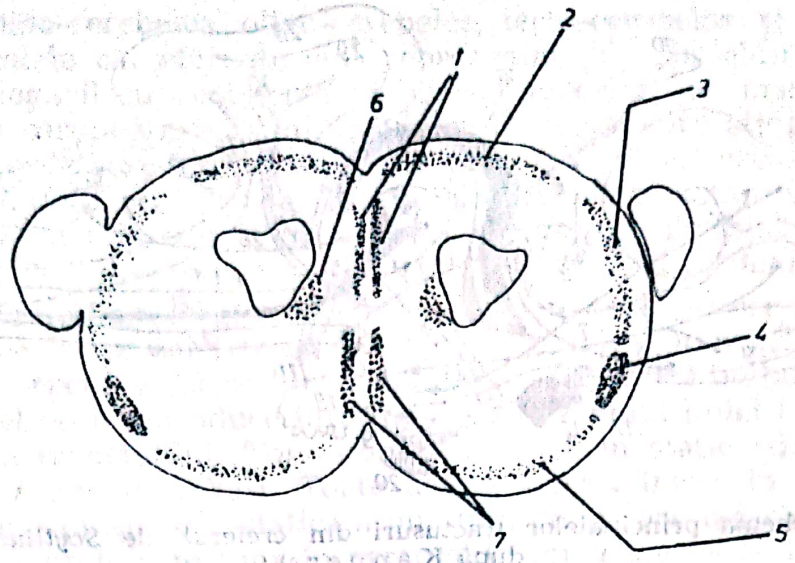

Fig. 137. Secțiune transversală prin creierul anterior de la *Acanthias* de 8 cm (după Kappers):

1 — scoarța hipocampică ; *2* — scoarța generală ; *3* — scoarța piriformă ; *4* — nucleul olfactiv lateral ; *5* — nucleul taenia ; *6* — nucleu septal lateral ; *7* — nucleu medio-septal.

mic sau pedunculul descendent median), născut în paliul hipocampic ; tractusul olfacto și strio-talamo-hipotalamic (pedunculul descendent lateral), cu originea în paleostriatum și epistriatum (nucleul olfactiv lateral). La fibrele acestui tractus se adaugă axonii nucleilor entopedunculari. Sînt apoi prezente fasciculele telencefalo-habenulare, echivalente cu ale ciclostomilor, tractusul septo-habenular și strio-habenular (olfacto-habenular ventral sau „taenia thalami") (fig. 138).

Diencefalul. Limita anatomică dorsală dintre telencefal și diencefal este marcată de „velum transversum", înaintea căruia se află parafiza, iar înapoi parencefalul cu epifiza și formațiunile parietale dezvoltate. Ganglionii habenulari sînt asimetrici, cel sting fiind mai voluminos. Tractusurile retroflexe emise de aceștia sfîrșesc în nucleii interpedunculari mezencefalici (v. fig. 138.).

Talamusul, mai dezvoltat decît al ciclostomilor, devine un centru de proiecție corticală conținînd tractusuri ascendente. Corpii genunchiați laterali constituie pentru prima dată o stație pe calea tractusului optic, fibrele postsinaptice alcătuind „brachia tecti" care se termină în tectul optic. hipofiza) și sacul vascular—organ senzorial situat înapoia hipofizei. Acesta

Hipotalamusul evidențiază nucleii preoptici (ai căror axoni abordează este format dintr-un singur rînd de celule (senzitive și de susținere), dendritele primelor terminîndu-se în butoni care proemină în lumenul organului, iar axonii lor ating ganglionii sacului din porțiunea hipotalamică a peretelui ventriculului III (v. fig. 138). Lobii inferiori, laterali și median, centrii hipotalamici cu funcții vegetative sînt legați cu cerebelul și bulbul rahidian prin fibre eferente lobo- și mamilo-bulbare destinate nucleilor motori ai bulbului, la care mai sosesc informații și din cerebel.

Mezencefalul. Prezintă dorsal cei doi lobi optici alcătuiți în întregime din țesut nervos ; ei primesc informații prin tractusul optic, „brachia tecti" și prin unele fibre din lemniscul lateral. Sub lobii optici, proemi-

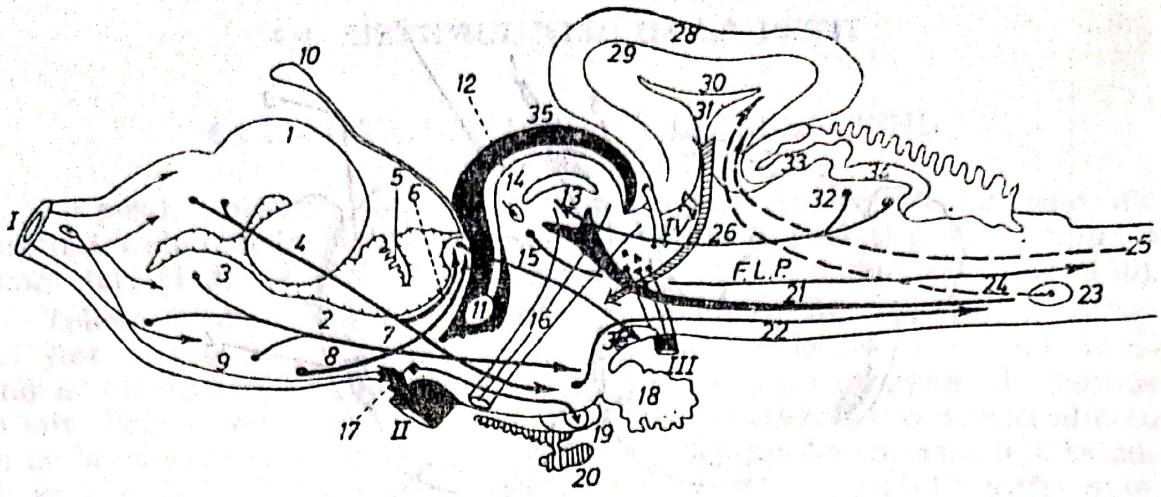

Fig. 138. Schema principalelor tractusuri din creierul de *Scyllium* (adaptată după Kappers):

1 — primordiul hipocampului ; *2* — paleostriatul ; *3* — epistriatul ; *4* — tractus medianus (fasciculul septo-hipotalamic) ; *5* — vellum transversum ; *6* — tractus septo-habenular ; *7* — tractusul olfacto-strio-talamo-hipotalamic ; *8* — fasciculul olfacto-habenular (taenia thalami sau stria medularis) ; *9* — prelungirea nervului terminal ; *10* — epifiza ; *11* — corp genunchiat lateral ; *12* — brachia tecti ; *13* — torus semicircular ; *14* — comisura posterioară ; *15* — fascicul retroflex ; *16* — comisura transversă ; *17* — nucleu preoptic ; *18* — sacul vascular ; *19* — lobul posterior al hipofizei ; *20* — lobul anterior și intermediar al hipofizei ; *21* — tractusul tecto-bulbar ventral ; *22* — tractusul lobo-bulbar ; *23* — oliva inferioară ; *24* — tractusul olivo-cerebelos ; *25* — tractusul spino-cerebelos ; *26* — lemniscul lateral ; *27* — tractusul cerebelos ascendent ; *28* — stratul molecular ; *29* — stratul Purkinje ; *30* — stratul granular ; *31* — ventriculul cerebelului ; *32* — aria statică ; *33* — auricul ; *34* — lob al nucleului lateral ; *35* — tectum opticum ; *36* — nucleu interpeduncular.

nînd în ventriculul mezencefalic, există protrusiuni omologabile cu torusul semicircular de la teleosteeni, structuri care primesc principala masă de fibre ale fasciculului lemniscul lateral. Ganglionii istmului sînt rudimentari. Tectul optic coordonează orientarea în spațiu prin fasciculele tecto-bulbare și tecto-spinale, avînd conexiuni optice, statice și spino-mezencefalice. Excitarea electrică a tectului optic relevă intervenția sa în mișcările înotătoarelor pectorale și determină tulburări ale echilibrului. Comisura posterioară aduce la nivelul mezencefalului fibre care, alături de cele ce aparțin zonei pretectale, formează fasciculul longitudinal posterior (F.L.P.), care conține fibre descendente tecto-bulbare, tecto-spinale, ca și fascicule ascendente, îndeosebi vestibulare și spino-bulbo-mezencefalice. Astfel, fasciculul longitudinal posterior constituie o cale comună descendentă și ascendentă pentru numeroșii centrii din trunchiul cerebral și măduva spinării (v. fig. 138). Tegmentul mezencefalic prezintă ganglionii interpendunculari, nucleii de origine ai nervilor cranieni III și IV. Nucleul IV la selacieni, spre deosebire de ciclostomi, este localizat înapoia nucleului III, sub ventricul, datorită acțiunii neurobiotactice a fibrelor tecto-bulbare și tecto-spinale, principale surse de informații și pentru nucleul III. La selacieni nu este semnalată prezența nucleului de origine a nervului VI.

Cerebelul. Este evoluat față de al ciclostomilor ; expune o parte mediană — corpul („vermisul"), două auricule (prelungiri ale regiunii statice bulbare), care primesc fibre primare și secundare ale nervului vestibular lateral, ca și crestele cerebeloase. Ventriculul cerebelos este îngust, fiind o continuare a ventriculului IV. Căile aferente ale creierașului sînt :

Scanned with OKEN Scanner

tractusul spino-cerebelos, olivo-cerebelos, tecto-cerebelos și lobo-cerebelos. Principalele căi eferente sînt reprezentate de „brachium conjunctivum" (omologabil cu pedunculii cerebeloși superiori ai mamiferelor), în componența căruia intră axonii celulelor Purkinje care ating rostral tegmentul mezencefalic, terminîndu-se la nivelul celulelor reticulate și celulelor nucleului III (v. fig. 138). Fibrele cerebelo-tegmentare se termină în bulb. Excitarea eferențelor cerebelului determină diminuarea tonusului musculaturii înotătoarelor și mai puțin a musculaturii trunchiului.

Bulbul rahidian. Regiunile statice bulbare sînt extinse ; ele primesc informații de la nervul lateral anterior, ampulele Lorenzini și veziculele Savi de la *Torpenide*. Nervul lateral anterior abordează bulbul între nervii V și VII ; cel posterior aduce informații de la canalul liniei laterale posterioare sau a trunchiului. Tot informații de ordin static aduce și partea vestibulară a nervului VIII. Toate aceste fibre sfîrșesc în creasta cerebeloasă și nucleii din aria statică a bulbului de la care pleacă apoi lemniscul lateral ce urcă în tectum, în protrusiile omoloage torusului semicircular și în ganglionii istmului.

Măduva spinării. Are o formă cilindrică ; spre deosebire de a ciclostomilor conține nervi rahidieni micști, iar substanța cenușie are în secțiune forma literei „Y" datorită prezenței coarnelor dorsale. Numai embrionii selacienilor prezintă celule sensitive (ganglionare) intramedulare (ca la ciclostomi), numite *Rohon-Beard*. Sînt prezente tractusurile spinale ascendente care sfîrșesc în cerebel și talamus, existînd astfel o proiecție spino-talamică născută în coarnele posterioare ale măduvei, cu toate că nu există o panglică Reil. Fibrele spino-cerebeloase au originea exclusiv în măduva „cervicală", iar fibrele descendente tecto-spinale se distribuie în regiunea „cervicală" a măduvei. În partea terminală, măduva selacienilor și a unor teleosteeni conține celule mari, semnalate de D a h l g r e n și considerate de acesta celule coordonatoare ale activității organelor electrice, celule care, de fapt, sînt neurosecretoare.

4.4.2. SISTEMUL NERVOS LA TELEOSTEENI

Prin structurile remarcabile ale creierului, teleosteenii constituie o ramură evolutivă colaterală foarte „specializată", în comparație cu ceilalți pești și celelalte vertebrate.

Telencefalul. Este de tip eversat, caracterizîndu-se prin migrarea latero-ventrală a paliumului, care face corp comun cu striatumul. Se presupune că această migrare este determinată de bolta foarte scundă a neurocraniului, prezentă la peștii primitivi. În deplasarea lor, cele două mase paleale antrenează creșterea suprafeței pînzei coroidiene etalată între ele, care se extinde deasupra întregului telencefal, formînd peretele dorsal al unicului ventricul telencefalic ; planșeul acestuia este format din structurile striatumului și septumului celor două jumătăți telencefalice (fig 139). În cazul telencefalului de tip inversat de la celelalte vertebrate există latero-dorsal și dorso-medial o foaie paleală care, laolaltă cu septul și striatul fiecărei emisfere cerebrale, închide cîte un ventri-

Scanned with OKEN Scanner

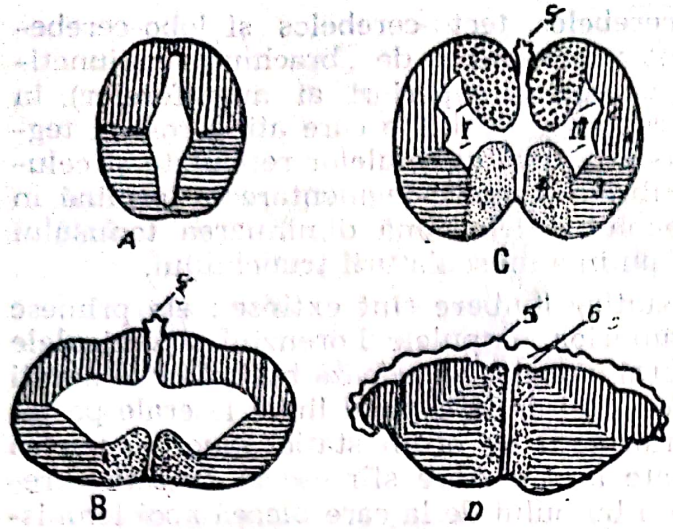

Fig. 139. Planul fundamental al telencefalului și evoluția sa — secțiuni transversale (după Kappers):
A — tipul fundamental ; *B* — tipul inversat *(Ciclostomi)* ; *C* — tipul inversat *(Selacieni, Amfibieni, Reptile, Păsări, Mamifere)* ; *D* — tipul eversat *(Teleosteeni)*.
1 — arhepaliul ; *2* — paleopaliul ; *3* — striatul ; *4* — septum ; *5* — pînza coroidiană ; *6* — ventricul ; *I—II* — ventriculele telencefalului inversat.

cul (I și II) care comunică prin orificiile Monro cu ventriculul telencefalic impar.

Telencefalul eversat al teleosteenilor a determinat pe unii cercetători să considere că ar fi format exclusiv din corpii striați ; hodologia lui relevă însă prezența tractusurilor menționate la ciclostomi și selacieni, cu originea în aceiași centrii. Căile aferente sînt reprezentate de tractusul olfactiv și nervul terminal, care se distribuie la epistriatum, striatum și septum. Nervul terminal trimite o parte din fibre la nucleii hipotalamici magnocelulari supraoptici. Căile eferente ale telencefalului sînt, de asemenea, similare cu cele ale ciclostomilor și selacienilor, astfel : tractusul septo-hipotalamic medial care sfîrșește în nucleul preoptic, însă diminuat, deoarece septul este rudimentar ; tractusul strio-hipotalamic lateral care conține toate fibrele cu originea în epistriatum, nucleul bazal și paleopaliul eversat ; fibrele sale se termină în lobii hipo-

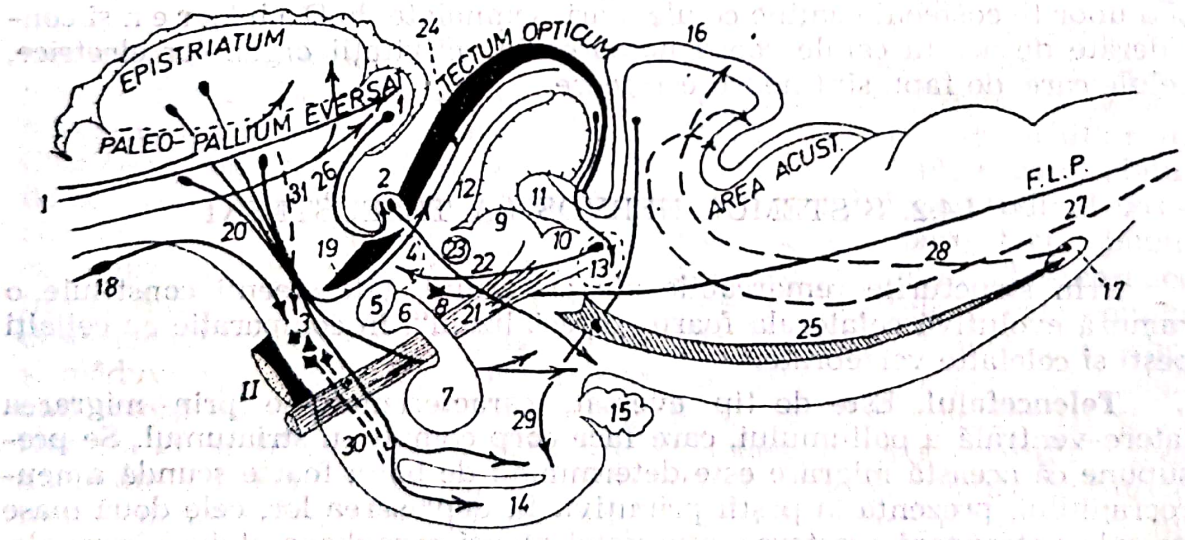

Fig. 140. Schema principalelor tractusuri din creierul peștilor osoși (adaptare după Kappers):
1 — nucleul taenia ; *2* — nucleul habenular ; *3* — nucleul preoptic ; *4* — corpul genunchiat frontal ; *5* — corpul genunchiat caudal ; *6* — nucleul anterior ; *7* — corp glomerular ; *8* — nucleul pretectal ; *9* — torus semicircular ; *10* — nucleu lateral al valvulei cerebelului ; *11* — valvula cerebelului ; *12* — torus longitudinal ; *13* — ganglionul istmului ; *14* — lob hipotalamic inferior ; *15* — sac vascular ; *16* — cerebel ; *17* — olivă ; *18* — nerv terminal ; *19* — tractusul strio-tectal ; *20* — tractusul olfacto-hipotalamic lateral ; *21* — comisura transversă ; *22* — tractusul istmo-genunchiat ; *23* — comisura posterioară ; *24* — brachia tecti ; *25* — tractusul tecto-bulbar ventral ; *26* — tractusul olfacto-habenular ; *27* — tractusul spino-cerebelos ; *28* — tractusul olivo-cerebelos ; *29* — tractusul cerebelo-lobar ; *30* — tractusul preopto-hipofizar ; *31* — tractusul olfacto-hipotalamic medial.

Scanned with OKEN Scanner

talamici inferiori, laterali și median, unele ajungînd chiar în mezencefal. La constituirea acestui tractus participă pe o mare distanță și axonii emiși de nucleul entopeduncular. Fibrele eferente pentru ganglionul habenular sînt exclusiv ventrale, formînd tractusul olfacto-habenular ventral cu originea în nucleul „taenia" (fig. 140).

Diencefalul. Conține ganglionii habenulari, egali ca dimensiuni, care emit, ca pretutindeni la vertebrate, căile retroflexe. Dintre organele parietale se remarcă epifiza, iar schița celei simetrice este pasageră în ontogeneza larvară. Sacul dorsal este de asemenea prezent la larve, ulterior atrofiindu-se.

Talamusul conține nucleul genunchiat caudal și frontal, ultimul emițînd „brachia tecti" și fibre descendente care sfîrșesc în lobii hipotalamici inferiori ; de asemenea, conține nucleul talamic anterior și corpul glomerular, ultimul conținînd nucleul rotund.

Hipotalamusul se distinge prin prezența lobilor inferiori, laterali și median (fig. 141) — centrii vegetativi care intervin în coordonarea mișcărilor animalului în căutarea hranei, determinate de informațiile aduse de tractusul olfactiv telencefalic și tractusul cerebelos. Lobii hipotalamici emit tractusuri ce sfîrșesc la nivelul nucleului rotund talamic, în bulb și cerebel, prin calea lobo-bulbară care coordonează și activitatea principa-

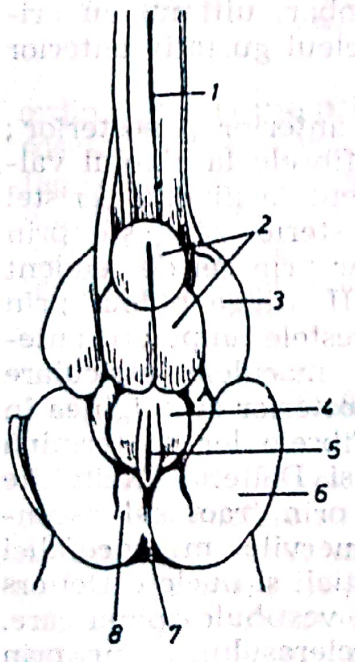

Fig. 141. Fața ventrală a encefalului de *Cyprinus carpio* (după Sheldon) :
1 — nervii optici ; *2* — hipofiza ; *3* — telencefalul ; *4* — lobul hipotalamic inferior median ; *5* — sacul vascular ; *6* — lobul hipotalamic inferior lateral ; *7* — lob posterior ; *8* — lob mamilar.

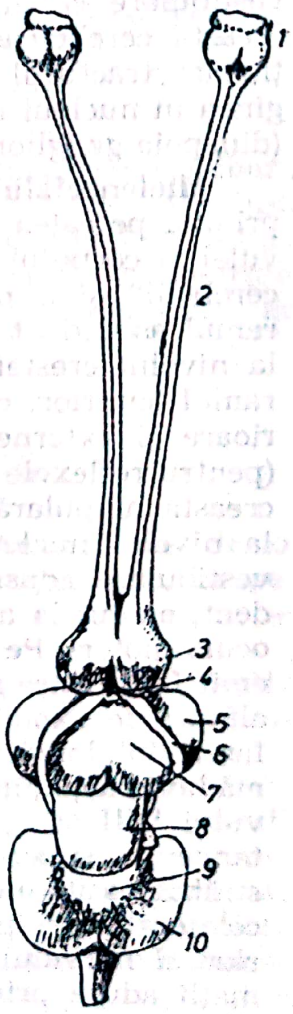

Fig. 142. Vedere dorsală a creierului de *Cyprinus carpio* :
1 — bulb olfactiv ; *2* — tractusul olfactiv ; *3* — creierul anterior ; *4* — epifiza ; *5* — lob optic ; *6* — torus longitudinalis ; *7* — valvula cerebelului ; *8* — cerebelul ; *9* — nucleul senzitiv al facialului ; *10* — nucleii senzitivi ai vagului.

lilor nuclei motori ai nervilor cranieni. Hipofiza este tipică, înapoia ei, pe lobul inferior median, găsindu-se sacul vascular (v. fig. 140).

Mezencefalul. Prezintă lobii optici de forma unor „căuşe" mărginite medial de torusii longitudinali (benzi de substanţă cenuşie), între care se dispune pînza coroidiană. Forma lobilor optici se datorează valvulei creierasului (prelungire rostrală a cerebelului), care proemină în ventriculul mezencefalic şi îndepărtează lobii optici (fig. 142). Sub lobii optici se diferenţiază torusul semicircular — expansiune proeminentă a peretelui intern al ventriculului optic ; acesti lobi primesc informaţii de ordin static pe calea lemniscului lateral constituit la nivelul bulbului. Ganglionul istmului este relativ voluminos, emiţînd, alături de torusii semicirculari, fibre constitutive ale comisurii transverse, care însoţesc tractusul optic în vecinătatea chiasmei. Tegmentul mezencefalic conţine nucleii de origine ai nervilor cranieni III şi IV, ca şi celule reticulate.

Cerebelul. Este organizat caracteristic : este lipsit de auricule (cu excepţia *Acipenseridelor*) şi format numai din corp. Funcţiile sale sînt suplimentate de valvula creierasului, diferit dezvoltată (ex. : la *Mormiride* atinge telencefalul) şi de crestele cerebeloase care se continuă în bulb. Căile aferente cerebelului sînt : spino-cerebeloase, olivo-cerebeloase (ambele sfîrşind în partea caudală a corpului cerebelului) şi ramurile ascendente ale nervului lateral anterior ce abordează rostral valvula, ca şi fibre vestibulare ce ating partea inferioară a corpului cerebelului, pe lîngă creasta cerebeloasă bulbară. Dintre căile eferente ale cerebelului menţionăm tractusul cerebelo-hipotalamic şi cerebelo-lobar, ultimul cu originea în nucleul lateral al „valvulei cerebelli" şi nucleul gustativ anterior (dinapoia ganglionilor istmului) (v. fig. 140).

Mielencefalul. Primeşte fibrele nervului lateral anterior şi posterior ; primul, pe calea ramului ascendent, îşi „consumă" fibrele la nivelul valvulei şi corpului cerebelos, iar prin ramul descendent la nivelul „cristei cerebelii" şi a nucleului dorsal. Nervul lateral posterior sfîrşeşte prin ramul ascendent în lobii nucleului lateral bulbar, iar prin cel descendent la nivelul crestei cerebeloase (fig. 143). Nervul VIII atinge bulbul prin ramul anterior, care conţine fibre cu originea în crestele ampulare anterioare şi externe (pentru reflexele dinamice), în maculele utriculare (pentru reflexele labirintice, statice) şi prin ramul posterior cu originea în creasta ampulară posterioară („macula saculli"). Fibrele lor se termină la nivelul nucleului tangenţial superior, inferior şi Deiters. Excitaţiile vestibulare aduse la nivelul acestor nuclei ajung prin tractusul ascendent, născut la acest nivel, la nucleii de origine ai nervilor mezencefalici oculo-motori. Pe de altă parte, cei doi nuclei tangenţiali şi nucleul Deiters emit fibre către măduva spinării alcătuind tractusul vestibulo-spinal care, alături de axonii celulelor Purkinje din scoarţa creierasului, ajung prin fasciculul longitudinal posterior sau prin tractusuri vestibulo-spinale în măduvă, acţionînd direct asupra centrilor spinali. Fibrele subţiri ale nervului VIII ating creierasul şi lobul nucleului lateral. Deasupra nucleului tangenţial superior se găsesc două celule gigantice Mauthner ai căror axoni străbat axul cerebro-spinal pînă în partea terminală a măduvei, emiţînd colaterale care părăsesc măduva şi merg la efectori, odată cu ramul anterior al nervului rahidian. Dendritele celulelor Mauthner primesc informaţii aduse prin fibrele groase ale nervului VIII, dar şi informaţii de

Scanned with OKEN Scanner

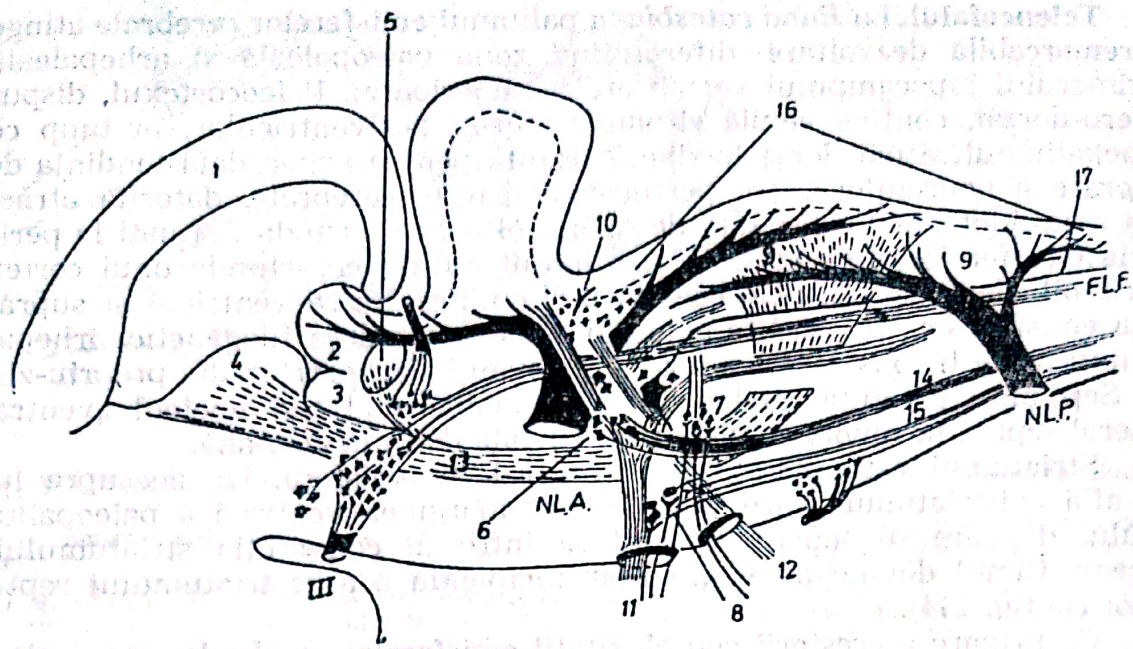

Fig. 143. Schema conexiunilor centrale ale nervilor laterali şi ale nervului VIII (după K a p p e r s) :

1 — tectum opticum ; *2* — valvula cerebelli ; *3* — nucleu al valvulei cerebelli ; *4* — torus semicircular ; *5* — ganglionul istmului ; *6* — nucleul Deiters ; *7* — nucleu tangenţial superior ; *8* — nucleu tangenţial inferior ; *9* — nucleu lateral ; *10* — nucleu dorsal ; *11* — ramul anterior al nervului VIII ; *12* — ramul posterior al nervului VIII ; *13* — lemniscul lateral ; *14* — tractusul vestibulo-spinal direct ; *15* — tractusul vestibulo-spinal încrucişat ; *16* — creasta cerebeloasă ; *17* — fibră Mauthner.

ordin vizual aduse prin fasciculul lateral posterior şi tractusul tecto-bulbar ; sosesc, de asemenea, informaţii de ordin olfactiv. Aceste vaste conexiuni fac posibilă coordonarea directă a activităţii musculaturii somatice. Informaţiile furnizate de nervul lateral şi VIII sînt prelucrate de neuroni care emit tractusul ascendent („lemniscus lateralis"), cu distribuţie în tectul optic, ganglionii istmului şi, îndeosebi, torusul semicircular.

4.5. SISTEMUL NERVOS LA AMFIBIENI

Sistemul nervos central al amfibienilor *(Anure)* prezintă pe de o parte principalele structuri ale creierului vertebratelor superioare, iar pe de alta, prin structurile existente în timpul dezvoltării larvare, demonstrează caractere ale sistemului nervos al vertebratelor acvatice.

Creierul *Urodelelor* conservă toată viaţa structuri prezente la peşti. Astfel urodelele au un sistem nervos primitiv, păstrînd toată viaţa nervii laterali (deci şi organele liniei laterale) şi sacul vascular.

Anurele prezintă caractere de organizare a encefalului reptilelor, dar în acelaşi timp conservă, în perioada embrionară, nervii laterali şi sacul vascular. Odată cu metamorfoza nervii laterali regresează, celulele senzitive şi cele ganglionare intramedulare dispar, iar măduva spinării se scurtează corelat cu scurtarea cozii. Atît urodelele cît şi larvele anurelor prezintă în bulb celulele Mauthner, iar în măduva spinării celule Rohon-Beard.

Telencefalul. La *Rana catesbiana* paliumul emisferelor cerebrale atinge o remarcabilă dezvoltare, diferențiind zona paleopaleală și arhepaleală (primordiul hipocampului vertebratelor superioare). Paleocortexul, dispus latero-dorsal, conține celule situate exclusiv periventricular, în timp ce arhepaliumul, situat dorso-medial, prezintă pentru prima dată tendința de migrare a neuronilor către periferia emisferei cerebrale, datorită atracției neurobiotactice exercitată de axonii olfactivi secundari situați la periferia emisferelor (fig. 144). Arhepaliumul nu are caracterele unui cortex veritabil, deoarece celulele sale sînt diseminate între ventricul și suprafața emisferelor ; privind faptele din punct de vedere filogenetic, arhepaliumul poate fi considerat ca forma incipientă a arhecortexului propriu-zis.

Septumul prezintă nucleul „dorsal medial septi" și nucleul „ventral lateral septi", în raport cu dispoziția lor față de linia mediană.

Striatumul este plasat latero-ventral în emisferă, iar deasupra lui se află epistriatumul, care este de fapt marginea ventrală a paleopaliumului de care se separă, tinzînd să intre în constituția striatumului. Epistriatumul devine astfel „schița" incipientă a arhestriatumului reptilelor (v. fig. 144).

Ca urmare a creșterii complexității emisferelor cerebrale se complică și conexiunile acestora ; astfel, comisurile telencefalice de la *Anure* sînt : *comisura interlobară* (leagă lobii olfactivi simetrici) ; *comisura paleală* (leagă hipocampul celor două emisfere și apare pentru prima dată în seria vertebratelor), care prefigurează viitorul psalterium al vertebratelor superioare ; *comisura anterioară* cu o parte anterioară (în care se încrucișează fibrele descendente de origine septală din tractusul septo-talamic) și una posterioară (cu fibre încrucișate ale fasciculului strio-hipotalamic —

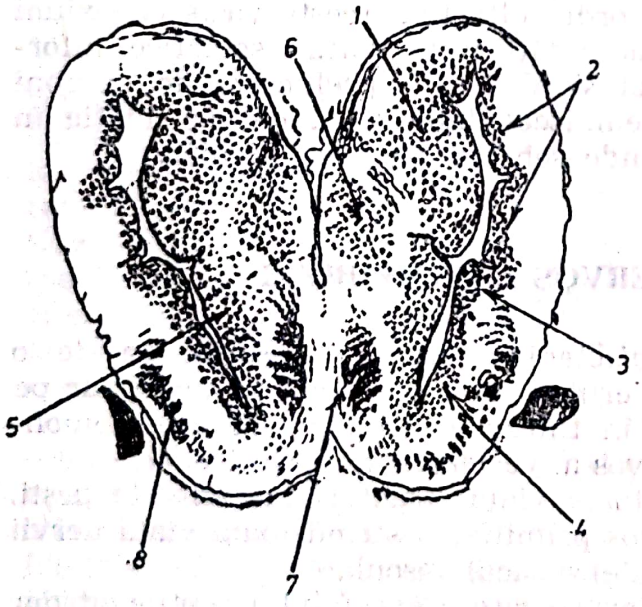

Fig. 144. Secțiune transversală prin creierul anterior de la *Rana catesbiana* (după Kappers) :
1 — primordiul hipocampului ; *2* — paleopaliul ; *3* — epistriatul ; *4* — striatul ; *5* — nucleul ventral lateral septi ; *6* — nucleul septal dorso-medial ; *7* — tractusul septo-hipotalamic ; *8* — tractusul pedunculului ventral.

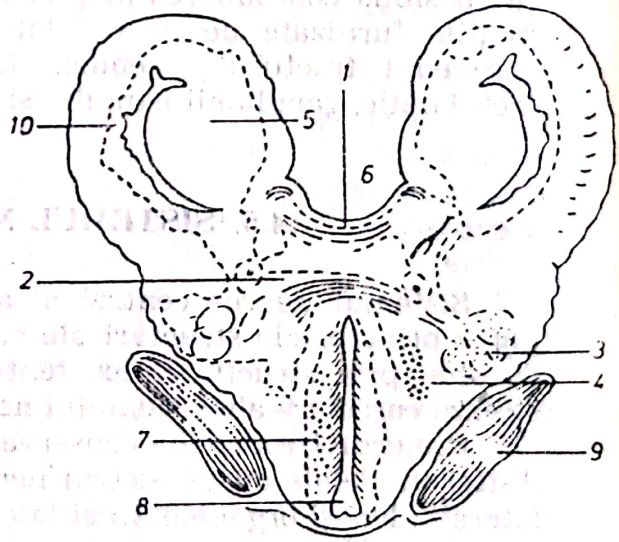

Fig. 145. Secțiune transversală prin creierul anterior și hipotalamusul de la *Rana*, care trece înapoia orificiului Monro :
1 — comisura palii ; *2* — comisura anterioară ; *3* — tractusul pedunculului ventral ; *4* — tractusul septo-talamic ; *5* — primordiul hipocampului ; *6* — sulc septo-paleal extern ; *7* — nucleul preoptic ; *8* — recessul preoptic ; *9* — nerv optic ; *10* — paleopaliul.

Scanned with OKEN Scanner

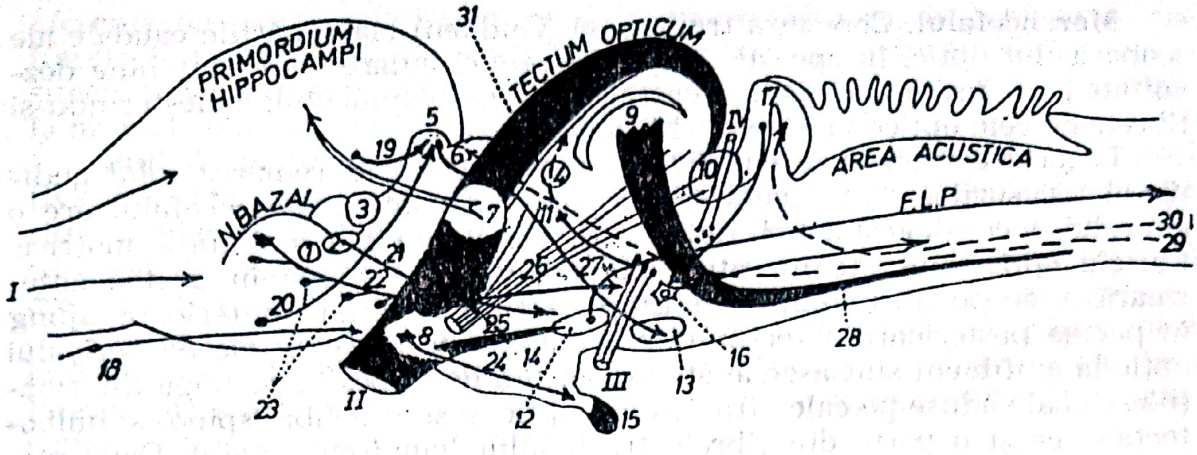

Fig. 146. Schema principalelor tractusuri din creierul de broască (adaptare după Kappers):

1, 2 — comisura anterioară ; *3* — comisura palii ; *4* — comisura posterioară ; *5* — nucleu habenular ; *6* — nucleu pretectal ; *7* — corp genunchiat caudal ; *8* — nucleu preoptic ; *9* — torusul semicircular ; *10* — ganglionul istmului ; *11* — originea mezencefalică a *F.L.P.*-ului ; *12* — nucleu opto-bazal ; *13* — ganglion interpeduncular ; *14* — hipotalamus ; *15* — hipofiza ; *16* — celule reticulate ; *17* — cerebelul ; *18* — nervul terminal ; *19* — tractusul cortico-habenular ; *20* — tractusul olfacto-habenular ; *21* — tractusul septo-hipotalamic ; *22* — tractusul pedunculul ventral ; *23* — nucleul entopeduncular ; *24* — tractusul preoptico-hipofizar ; *25* — tractusul opto-bazal ; *26* — comisura transversă ; *27* — fascicul retroflex ; *28* — tractusul tecto-bulbar ventral ; *29* — tractusul spino-mezencefalic ; *30* — tractusul spino-cerebelos ; *31* — brachia tecti.

pedunculul ventral) (fig. 145) ; *comisura habenulară* (cu fibre încrucișate ale telencefalului, care sfîrșesc în ganglionii habenulari).

Tractusurile telencefalice eferente sînt : *septo-talamic* (cu originea în septum și unele formații corticale cu distribuția parțială în nucleul preoptic) ; *strio-talamic* (originea în nucleul bazal sau striatum primitiv), numit și pedunculul ventral, omolog fasciculului olfacto-strio-talamic de la pești, ale cărui fibre parcurg peretele ventro-lateral al talamusului și sfîrșesc în hipotalamus și în baza mezencefalului (fig. 146).

Diencefalul. Prezintă epitalamusul dorsal, cu ganglionii habenulari, epifiza și sacul dorsal, ultimul numai în stadiul embrionar. Ganglionii habenulari emit căi retroflexe care sfîrșesc în nucleii interpedunculari mezencefalici.

Hipotalamusul conține nuclei preoptici, mai mici ca ai peștilor și hipofiza cu partea neurală conectată prin peduncul de hipotalamus, iar lobii intermediar și glandular voluminoși.

Talamusul expune o zonă dorsală și una ventrală, separate prin sulcul talamic median. Zona dorsală conține nucleul genunchiat lateral, care primește exclusiv fibre optice cu originea în patratul temporal și ventral al retinei, de unde fibrele postsimpatice constituie „brachia tecti" care se termină în „tectum opticum" și, pentru prima dată, o parte din fibrele genunchiate se termină în partea caudală a paliumului (deci există o proiecție vizuală corticală) ; tot ca „premieră" în seria vertebratelor, o parte din fibrele tractusului optic se separă alcătuind tractusul optobazal ce sfîrșește în nucleul opto-bazal (sau ectomamilar). Unele fibre postsinaptice ajung în nucleul de origine al nervului III, iar altele pătrund în fasciculul longitudinal posterior (F.L.P.), ceea ce subliniază prezența informațiilor de ordin vizual la nivelul centrilor motori ventrali din trunchiul cerebral, îndeosebi la aceia care coordonează musculatura globului ocular (v. fig. 146).

Mezencefalul. Comisura transversă (Gudden) leagă părţile caudale ale acoperişului optic, în special torusurile semicirculare, care sînt bine dezvoltate ; ea înconjoară faţa ventrală a hipotalamusului, amestecîndu-şi fibrele cu cele optice la nivelul chiasmei optice.

La aceste vertebrate cu viaţă parţial terestră se remarcă rolul auditiv al torusurilor semicirculare. Prin lobii săi optici, mezencefalul are o dezvoltare considerabilă şi funcţii coordonatoare ale activităţii motrice. Fibrele optice născute în retina posterioară se termină în partea anterioară a acoperişului optic, în timp ce fibrele retinei anterioare ajung în partea posterioară a tectumului. Conexiunile aferente ale acoperişului optic la amfibieni sînt asemănătoare acelora de la peşti ; pe lîngă informaţiile vizuale aduse pe calea tractusului optic, sosesc şi fibre spino- şi bulbotectale, ca şi o parte din fibrele tractusului lemniscul lateral. Căile eferente sînt tecto-bulbare, ventrale şi dorsale ; ultimele participă la formarea fasciculului longitudinal posterior, lobii optici exercitîndu-şi astfel funcţia de coordonare motrică. Alte căi eferente sînt tractusurile tecto-cerebeloase şi tecto-istmice.

Mezencefalul amfibienilor se distinge, de asemenea, şi printr-o puternică dezvoltare a torusurilor semicirculare, care proemină intraventricular şi fuzionează pe linia mediană, compartimentînd ventriculul optic într-o porţiune dorsală şi una ventrală, ultima sugerînd viitorul apeduct Sylvius de la mamifere (fig. 147). Torusurile semicirculare primesc proiecţiile de la receptorii auditivi din papila bazilară, „amfibiorum" şi maculele lagenei, ca şi unele proiecţii spino- şi bulbo-mezencefalice. Ganglionul istmului este viguros, avînd conexiuni cu lemniscul lateral, cu cerebelul şi tectul optic şi, alături de torusul semicircular, contribuie la formarea comisurii transverse. Ventral, mezencefalul conţine celule reticulate voluminoase (omologi primitivi ai nucleului roşu de la vertebratele superioare), care primesc excitaţii de ordin static. Poziţia nucleilor nervilor III şi IV este identică cu a tuturor vertebratelor.

Cerebelul. Este rudimentar, ca o cută, localizat înapoia mezencefalului. La *Urodele* cerebelul prezintă auricule (deoarece aceste specii au încă linie laterală şi nervi laterali), în timp ce la *Anure* corpul cerebelului este mai diminuat decît al peştilor. Auriculele conţin numai stratul granular, sînt mici şi au structură simplă, deoarece nu mai reprezintă continuarea crestei cerebeloase bulbare statice pentru nervii laterali. Tractusurile

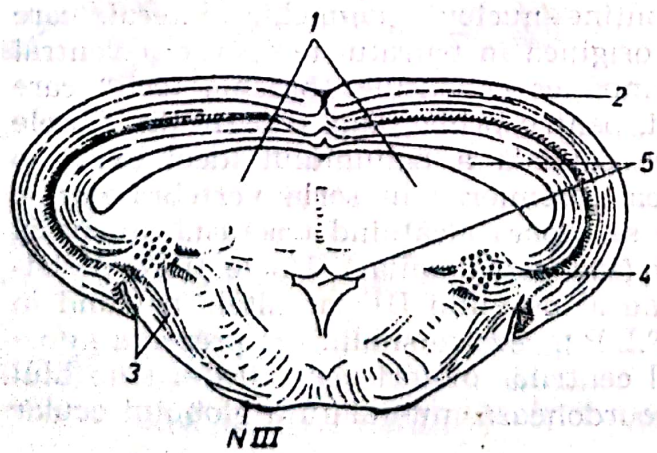

Fig. 147. Secţiune transversală prin regiunea mezencefalică posterioară la *Rana* :
1 — torus semicircular ; 2 — tectum opticum ; 3 — comisura transversă ; 4 — lemniscul lateral ; 5 — vestigii ale ventriculului optic.

Scanned with OKEN Scanner

aferente ale creierașului sînt spino-bulbo-cerebeloase, la care se adaugă fibrele tectale. „Brachium conjunctivum", omolog pedunculului cerebelos superior de la mamifere, își termină fibrele (născute în celulele Purkinje) la nivelul celulelor reticulate mezencefalice (v. fig. 146).

Bulbul rahidian. Conservă la *Urodele* pronunțate caractere de primitivitate : conține nucleul lateral (absent la *Anure,* ceea ce semnifică dispariția crestei cerebeloase) ; în schimb, se dezvoltă nucleul nervului VIII cu o ramură anterioară și una posterioară, prima culegînd informații din crestele ampulare ale canalelor semicirculare (anterior și extern), cea de a doua din crestele ampulare posterioare, papila lagenei, papila bazilară și „amfibiorum" — structuri adaptate funcției auditive. Lemniscul lateral este emis aici de către nucleii dorsali acustici, care reprezintă prima stație pe calea auditivă a nervului VIII.

La nivelul rombencefalului, nervii branhiali V, VII, IX și X diferă de cei ai peștilor prin faptul că rădăcinile lor senzitive conțin mai puține elemente gustative și mai multe fibre senzitive „nespecializate".

Măduva spinării. Este cilindrică, substanța cenușie prezentînd de acum două coarne dorsale și două ventrale. Rădăcina dorsală senzitivă a nervului spinal se unește cu cea ventrală, motoare, alcătuind *nervul spinal mixt,* care părăsește canalul rahidian prin orificiile intervertebrale, exact ca la pești. La amfibienii superiori măduva spinării se scurtează, astfel încît locul de origine al nervilor spinali nu mai corespunde cu orificiul intervertebral, ceea ce determină formarea „cozii de cal" (nervii spinali caudali străbat o distanță apreciabilă, paralel cu măduva spinării, pentru a ajunge la orificiul corespunzător). Dispoziția fibrelor vegetative în nervii spinali este diferită de a ciclostomilor, în sensul că o parte din fibrele eferente ortosimpatice trec prin rădăcina ventrală a nervului spinal.

4.6. SISTEMUL NERVOS LA REPTILE

Creierul reptilelor prezintă diferențe apreciabile mergînd de la cel primitiv, puțin evoluat, al *Chelonienilor* și al lui *Sphenodon,* pînă la cel al *Crocodilienilor,* care se aseamănă cu al păsărilor, iar cel al *Lacertilienilor* (fig. 148) se apropie de al mamiferelor inferioare. Creierul *Ofidienilor* ocupă însă o poziție deosebită, reprezentînd o formă „specializată". Cu toate acestea, există caractere comune care reunesc creierul tuturor ordinelor de reptile sub numele de *creier reptilian.*

Telencefalul. Este de tip inversat și prezintă un palium exuberant alături de corpii striați și sept, care arată diferențieri îndeosebi la *Gekonidae.* Paliumul suferă pentru prima dată procesul delaminării.

Arhepaliumul este situat dorso-medial și format din două pături de celule nervoase : una superficială, alcătuită din neuroni granulari cu funcții receptoare aferente (omologată cu fascia dentata de la mamifere) și cealaltă profundă, formată din celule piramidale (piramidele Ammon), cu funcții efectoare, eferente, coordonatoare.

Paleopaliumul, dispus dorso-lateral, are aceeași structură cu cea a arhepaliumului, cu excepția faptului că axonii celulelor granuloase sînt foarte scurți, așa încît cele două pături de neuroni sînt în strînsă intimitate

Scanned with OKEN Scanner

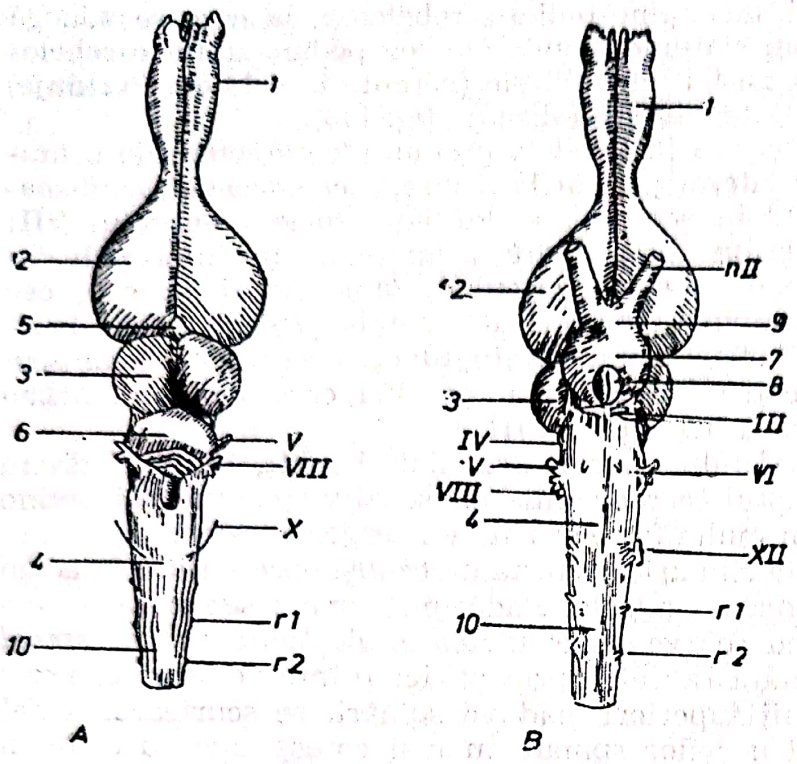

Fig. 148. Encefalul la şopîrla *Varanus flavescens* (după D. G. Senn):
A — vedere dorsală; *B* — vedere ventrală: *1* — bulb olfactiv; *2* — emisferă cerebrală; *3* — lob optic; *4* — bulbul rahidian; *5* — epifiza; *6* — cerebel; *7* — hipotalamus; *8* — infundibulum; *9* — chiasma nervilor optici; *10* — măduva spinării; *II—XII* — nervii cranieni.

(fig. 149). Căile olfactive aferente de ordin secundar şi terţiar sînt foarte complexe, iar conexiunile inter- şi intraemisferice suferă o remarcabilă dezvoltare. Astfel, comisura paleală anterioară şi posterioară (omoloagă psalteriumului mamiferelor) leagă cele două zone hipocampice şi încrucişează fasciculul hipocampic descendent. De asemenea, o parte din fibrele hipocampice se adaugă, prin fasciculul cortico-habenular, la „taenia thalami" care, ca şi la celelalte vertebrate, prezintă fasciculul olfacto-habenular ventral.

Neopaliumul, semnalat pentru prima dată în seria vertebratelor, este localizat pe partea dorso-mediană a emisferelor cerebrale; el nu are însă structură polilaminară ca izocortexul mamalian, deşi valoarea sa funcţională este identică, prin funcţiile neolfactive. Acestea se manifestă prin conexiunile cu nucleii talamici noi, care aduc influxuri pe calea ascendentă (inexistentă în creierul vertebratelor inferioare) la formaţiunile striatice noi dezvoltate paralel cu cele talamice şi scoarţa nou apărută. Fibrele

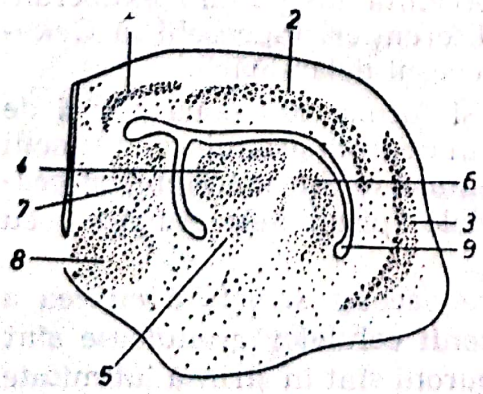

Fig. 149. Structura citotectonică a creierului anterior de la *Crotalus atrox* (schemă după microfotografie de Narner):
1 — fascia dentata; *2* — piramidele ammoniene; *3* — paleocortex; *4* — neostriatul; *5* — paleostriatul; *6* — arhistriatul; *7* — nucleul septal dorso-lateral; *8* — nucleul septal ventro-medial; *9* — ventricul.

Scanned with OKEN Scanner

corticofuge ale zonei necorticale însoțesc pe cele septale pînă în zona pretectală din mezencefal.

Striatumul reptilelor se dezvoltă concomitent cu paliumul, fiind reprezentat de : *nucleul bazal* (paleostriatum) ; *epistriatumul primitiv* (provenit din marginile laterale ale paleopaliumului) ; *epistriatumul caudal* (arhestriatum sau nucleul amigdalian), cu funcții olfactive și *neostriatumul*. Fasciculele eferente amigdalo-hipotalamice coordonează părțile vegetative ale hipotalamusului. Există și zona *mezostriatumului*, asemănătoare aceleia de la păsări și omologabilă cu partea externă a lui „globus palidus" de la mamifere.

Neostriatumul (omolog nucleului caudat și putamenului mamiferelor) este situat rostral, fiind inegal dezvoltat la diferite reptile. La *Chelonieni și Sphenodon* este primitiv organizat, urmînd în ordinea dezvoltării *Lacertilienii, Ofidienii* și *Crocodilienii* la care atinge cele mai mari dimensiuni. Neostriatumul se constituie pe baza diverselor informații, printre care și proprioceptive, furnizate de pedunculul dorsal (tractusul talamo-striat) ascendent, cu originea în nucleii talamici rotunzi și parateniali. Se admite existența conexiunilor neo-paleostriatice prin care se transmit excitații paleostriatului, iar acesta, pe calea pedunculului ventral (calea extrapiramidală), le transmite centrilor motori inferiori (fig. 150).

Diencefalul. Evidențiază distincte caractere evolutive. Epitalamusul conține cei doi *nuclei habenulari* care primesc, pe lîngă tractusurile olfactive vechi, și fasciculul cortico-habenular ce însoțește „taenia thalami". Ganglionii habelulari emit tractusurile retroflexe care sfîrșesc în ganglionii interpedunculari mezencefalici.

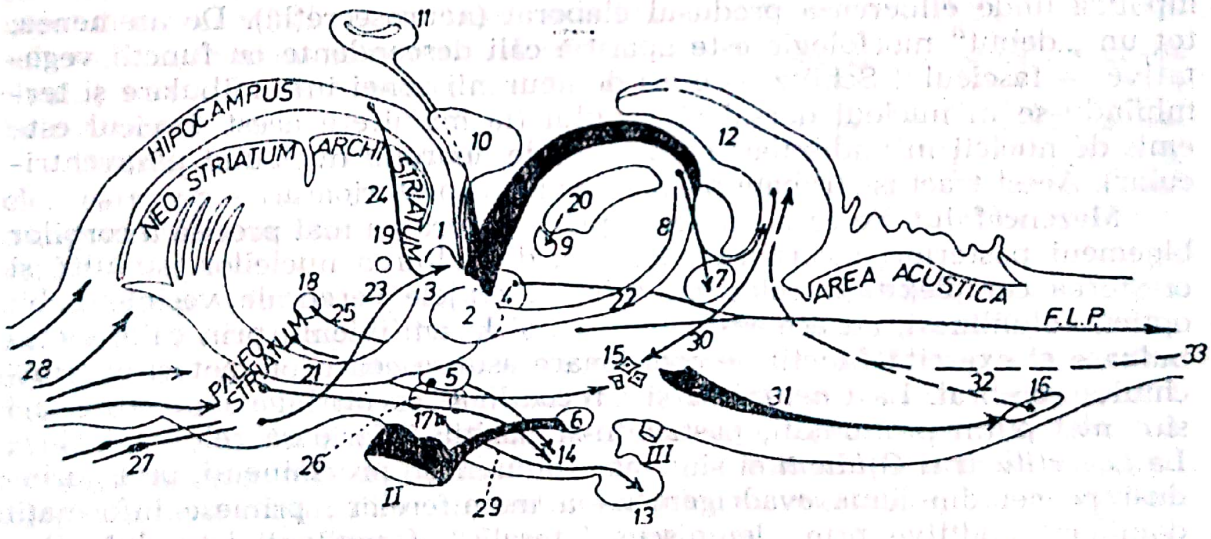

Fig. 150. Schema principalelor tractusuri din creierul de *Varanus* (adaptare după Kappers) :

1 — ganglion habenular ; *2* — nucleul rotund ; *3* — nucleul paratenial ; *4* — nucleul pretectal ; *5* — nucleul genunchiat lateral ; *6* — nucleul opto-bazal ; *7* — nucleul istmului ; *8* — torusul semicircular (colicul posterior) ; *9* — nucleul tegmentar anterior ; *10* — epifiza ; *11* — ochiul parapineal ; *12* — cerebelul ; *13* — hipofiza ; *14* — hipotalamus ; *15* — nucleul roșu ; *16* — oliva inferioară ; *17* — nucleul magnocelular supraoptic ; *18* — comisura anterioară ; *19* — comisura paleo-paleală ; *20* — comisura posterioară ; *21* — tractus talamo-striat (pedunculul dorsal) ; *22* — tractusul tecto-rotund ; *23* — tractusul olfacto-habenular (taenia thalami) ; *24* — tractusul cortico-habenular ; *25* — tractusul amigdalo-septo-hipotalamic ; *26* — pedunculul ventral ; *27* — nervul terminal ; *28* — tractusul olfactiv secundar ; *29* — tractusul preoptico-hipotalamic ; *30* — brațul conjunctival ; *31* — tractusul tecto-bulbar ventral ; *32* — fasciculul olivo-cerebelos ; *33* — fasciculul spino-cerebelos direct.

Scanned with OKEN Scanner

„*Ochiul parietal*", dezvoltat la *Sphenodon* și la unele șopîrle, este situat dorsal în plafonul cranian, la nivelul unei ferestre tăiată în osul parietal. Retina acestui organ prezintă, de la interior către periferie, celule neurosenzoriale cu flagelii orientați către corpul vitros și celule ganglionare ai căror axoni constituie nervul parietal în general atrofiat, dar funcțional la *Varanus, Iguana și Sphenodon,* unde realizează sinapse în ganglionul habenular stîng (la *Iguana),* drept (la *Sphenodon),* la care coexistă și organul parapineal (ochiul parietal) stîng. Organului parietal i se atribuie rol în dinamica melanocitelor tegumentare.

Epifiza este prezentă la toate reptilele, cu excepția *Crocodilienilor* unde apare pasager în ontogeneză.

Talamusul prezintă nucleul anterior dorsal lateral situat sub „taenia thalami" (omologat cu nucleul paratenial al mamiferelor), nucleul rotund voluminos, nucleul subrotund și nucleul anterior dorsal medial. Prin prezența acestor nuclei, talamusul devine o stație intermediară pe calea tractusurilor ascendente. Tractusurile talamice aferente aduc informații de ordin vizual, static și proprioceptiv, care sosesc de la „tectum opticum", nucleul comisurii transverse și nucleul istmului prin tractusul tecto- și istmo-rotund (v. fig. 150). Corpul genunchiat lateral emite „brachia tecti", dar nu formează o cale ascendentă corticală ca la amfibieni.

Fibrele optice se termină în nucleul opto-bazal (ectomamilar) Edinger, iar de aici fibrele postcomisurale intră în fasciculul longitudinal posterior și se distribuie la nucleul III. Nucleul preoptic se separă — pentru prima dată — în nucleul supraoptic (N.S.O.) din vecinătatea tractusului optic și nucleul paraventricular (N.P.V.) situat caudal, în peretele ventriculului III. Axonii acestor nuclei magnocelulari sfîrșesc în neurohipofiză unde eliberează produsul elaborat (neurosecreția). De asemenea, tot un „debut" morfologic este apariția căii descendente cu funcții vegetative — fasciculul Schütz — emis de neuronii zonei infundibulare și terminîndu-se în nucleul dorsal al vagului (la mamifere acest fascicul este emis de nucleii infundibulari și, parțial, de neuronii nucleului paraventricular). Acest tractus străbate parțial comisura posterioară.

Mezencefalul. Se caracterizează prin conturarea mai precisă a corpilor bigemeni posteriori („corpora postica"), dezvoltarea nucleilor istmului și creșterea complexității relațiilor sale cu etajele cerebrale vecine. Lobii optici, voluminoși, au aceleași relații ca și la amfibieni ; prin căile tectobulbare ei exercită funcții de coordonare asupra centrilor motori ai trunchiului cerebral. La *Chelonieni* și *Crocodilieni* corpii bigemeni posteriori sînt mai puțin pronunțați, păstrîndu-și poziția inferioară celor anteriori. La *Lacertilieni* și *Ofidieni* ei sînt mai voluminoși, proeminenți, prefigurîndu-i pe cei din lama cvadrigemenă a mamiferelor ; primesc informații dominant auditive prin „lemniscus lateralis". Ganglionii istmului ating dimensiuni apreciabile îndeosebi la cameleon, la care, prin tractusurile lor eferente ce însoțesc tractusul optic, ajung la musculatura globului ocular ale cărei mișcări, complet independente, le controlează ; astfel, ei devin un centru reflex al mișcărilor globului ocular.

Pe scară evolutivă, mezencefalul reptilelor se plasează pe o treaptă superioară și prin apariția nucleului roșu, prefigurat la vertebratele inferioare de către celulele reticulate diseminate în masa tegmentului. Acesta emite fasciculul rubro-spinal, care controlează tonusul muscular (v. fig.150).

Scanned with OKEN Scanner

Cerebelul. Foarte diferit sub aspect morfologic și structural, atinge o treaptă evolutivă superioară la *Crocodilieni*. La *Ofidieni* are aspect de lamă transversă îngroșată, prevăzută cu auricule ; la *Chelonieni* are forma unei bolte înalte cu cavitatea spațioasă ; la *Crocodilieni* cerebelul evidențiază două șanțuri transversale profunde (fisura „X" și „Y") care împart suprafața cerebelului în lobul anterior, mijlociu și posterior, lobi ce se reîntîlnesc la unele păsări și la toate mamiferele.

Apar pentru prima dată nucleii cerebeloși proveniți din regiunile bulbare vestibulare, prin acțiunea neurobiotactică a axonilor celulelor Purkinje din cortexul cerebelos. Astfel este nucleul „tecti cerebelli" (din vecinătatea ventriculului) și nucleul cerebelos lateral, omolog cu nucleul „dantelat" de la mamifere (fig. 151). Tractusurile aferente cerebelului sînt numeroase (cele vechi, tecto-, strio- și lobocerebeloase), iar tractusurile eferente principale le constituie fibrele pedunculului cerebelos superior născut îndeosebi din nucleul medial (al acoperișului) și sfîrșind parțial în nucleul roșu din tegmentul mezencefalic ; altă parte din fibrele sale radiază în masa subtectală, la nivelul nucleului Luys. Nu sînt semnalate fibre cerebelo-talamice.

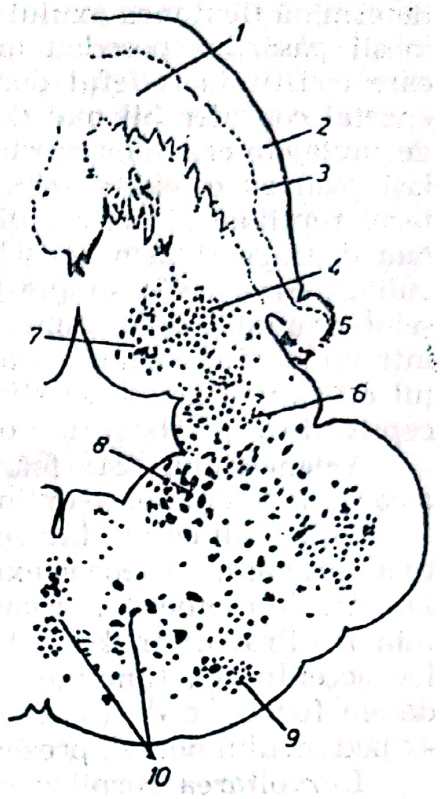

Fig. 151. Raporturile nucleilor cerebeloși medial și lateral cu nucleii rădăcinii vestibulare ascendente (după Van Hoevell) :

1 — strat granular ; *2* — strat molecular ; *3* — celule Purkinje ; *4* — nucleul cerebelos lateral ; *5* — flocculus ; *6* — nucleul vestibular anterior ; *7* — nucleu cerebelos medial ; *8* — nucleu motor al nervului V ; *9* — oliva superioară ; *10* — nucleu reticulat.

Bulbul rahidian. Conține, îndeosebi, nuclei, care reprezintă prima stație pe calea componentelor acustice și statice ale nervului VIII.

Măduva spinării. Prezintă o variată morfologie : la *Ofidieni* are forma unui cilindru cu diametrul constant ; la *Lacertilieni* și *Crocodilieni* există dilatări cervicale și lombare corelate cu coordonarea activității membrelor anterioare și posterioare. *Chelonienii* posedă de asemenea dilatări, dar între acestea măduva este redusă proporțional cu reducerea musculaturii trunchiului încorsetat de carapace și plastron. Rădăcinile dorsale ale nervilor rahidieni conțin fibre aferente (somatice și vegetative), iar cele ventrale fibre eferente (somatice și vegetative).

4.7. SISTEMUL NERVOS LA PĂSĂRI

Se situează pe o treaptă superioară celui de la reptile, prin creșterea volumului masei nervoase și dezvoltarea diferențiată a unor vezicule cerebrale, ceea ce atrage după sine constituirea unor noi centrii nervoși cu noi semnificații funcționale. Dezvoltarea inegală a veziculelor encefalice

Scanned with OKEN Scanner

determină flexiunea axului cerebral. Studiile paleontologice relevă că strămoşii păsărilor posedau un telencefal redus, alături de lobii optici cu care constituia relieful dorsal al creierului. Păsările actuale au însă un encefal considerabil mai dezvoltat decît al strămoşilor fosili, fapt atestat de mulajele craniilor acestora, care stabilesc poziţia lobilor optici în acelaşi plan cu celelalte vezicule cerebrale. Se demonstrează, astfel, caracterul reptilian al creierului păsărilor fosile. Creierul păsărilor actuale se mai distinge şi prin densificarea masei nervoase (în detrimentul ventriculilor, care devin simple fante), ca urmare a sinostozării precoce a oaselor craniului ce a impus dezvoltarea şi creşterea veziculelor encefalice într-un spaţiu limitat. De asemenea, diminuarea centrilor asociaţi cu simţul olfactiv şi creşterea structurilor asociate cu simţurile vizual, proprioceptiv şi static, constituie o notă particulară a creierului păsărilor.

Telencefalul. Este foarte voluminos datorită creşterii fără precedent a corpilor striaţi ; el se extinde caudal pînă la cerebel.

Bulbii olfactivi sînt reduşi, de asemenea septumul şi scoarţa olfactivă primară, paleocortexul prepiriform şi hipocampul (arhecortexul). Dispar, de asemenea, organele Jacobson şi, corelat cu aceasta, nervii terminali. Proporţional cu diminuarea centrilor olfactivi telencefalici are loc accentuarea funcţiilor corelative prin corpii striaţi, care prelucrează datele furnizate de către centrii inferiori şi aduse prin căile ascendente — pedunculul dorsal, prezent încă de la reptile.

Dezvoltarea corpilor striaţi se face în detrimentul paliumului care, totuşi, este superior celui de la reptile, prin prezenţa neopaliumului, chiar polilaminar, în cazul *Ratitelor*.

Striatumul expune regiuni neomologabile ; masele de substanţă cenuşie care îl constituie se dispun concentric, în sens rostro-caudal, precum foile unui bulb de ceapă. Astfel, sînt : *hiperstriatum, neostriatum, mezostriatum* (ca parte nouă a paleostriatumului), *paleostriatum, nucleul bazal* şi *nucleul amigdalian* (arhestriatum). Hiperstriatumul, superficial, acoperă celelalte formaţiuni striatice şi este legat lateral cu paleopaliumul, fiind localizat cranial faţă de acestea (fig. 152). Profund, este localizat nucleul bazal (partea veche a paleostriatumului), iar bazal şi caudal nucleul amigdalian. Paleo- şi mezostriatumul se omologhează cu „globus palidus“ al mamiferelor, iar neostriatumul cu putamenul şi nucleul caudat al acestora. Arhestriatumul este omologat cu nucleul amigdalian de la reptile ; este situat profund, la polul occipital al telencefalului, poziţie impusă de expansiunea neostriatumului. Arhestriatumul are funcţii olfactive, influxurile sosind prin tractusul olfacto-arhestriatic. Conexiunea interamigdaliană, care străbate comisura anterioară, relevă funcţiile

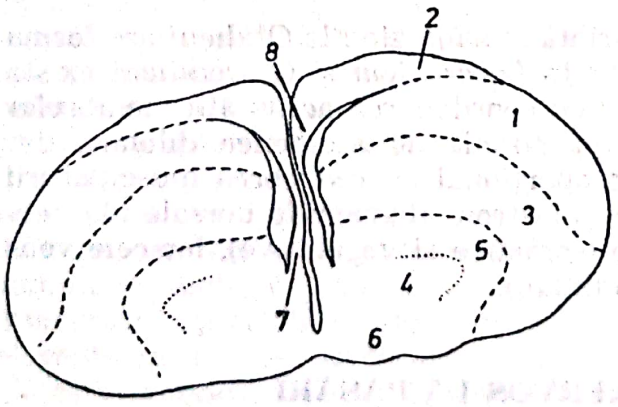

Fig. 152. Secţiune transversală prin telencefalul de la *Passer domesticus* (schemă adaptată după Huber şi Crosby) : *1* — hiperstriatum ; *2* — hiperstriatum accesoriu ; *3* — neostriatum ; *4* — paleostriatum ; *5* — mezostriatum ; *6* — nucleu bazal ; *7* — sept ; *8* — hipocamp.

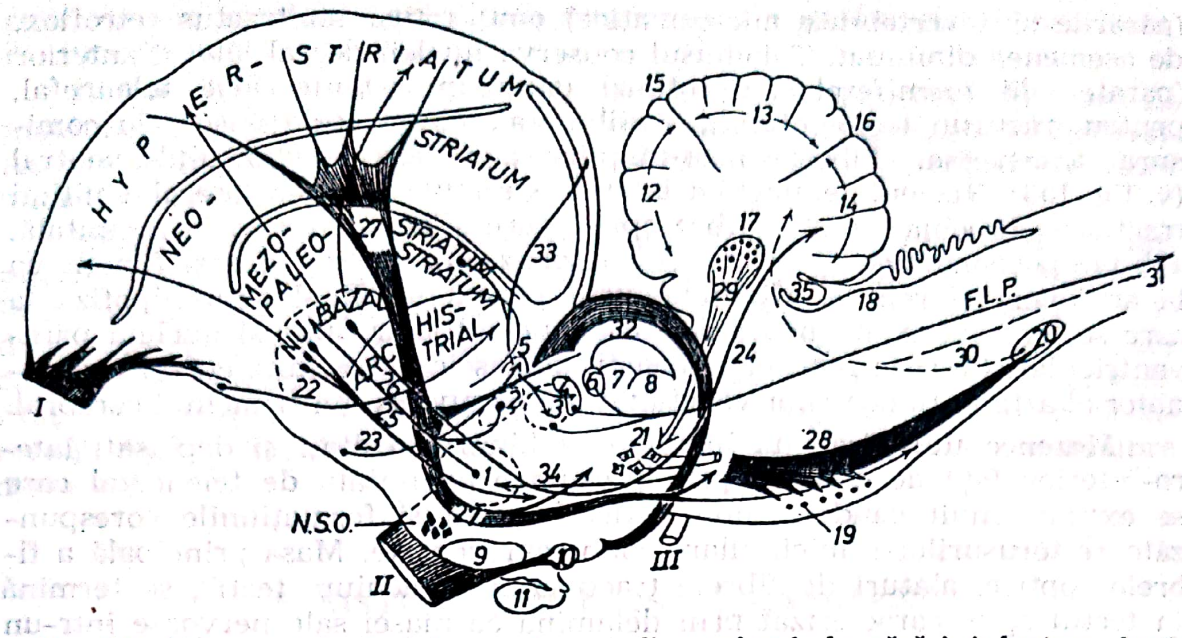

Fig. 153. Schema principalelor tractusuri din creierul de păsări (adaptare după **Kappers**):

1 — nucleul rotund ; *2* — nucleul paratenial ; *3* — nucleul pretectal ; *4* — nucleul spiriform ; *5* — nucleul habenular ; *6* — comisura posterioară ; *7* — nucleul tegmentar anterior ; *8* — torus semicircular ; *9* — nucleul genunchiat lateral ; *10* — nucleul opto-bazal ; *11* — hipofiza ; *12* — lobul anterior al cerebelului ; *13* — lobul mijlociu al cerebelului ; *14* — lobul posterior al cerebelului ; *15* — fisura cerebeloasă anterioară ; *16* — fisura cerebeloasă posterioară ; *17* — nuclei cerebeloşi ; *18* — aria acustică ; *19* — nucleii prepontini ; *20* — oliva inferioară ; *21* — nucleul roşu ; *22* — tractusul olfacto-arhistriatic ; *23* — tractusul olfacto-habenular ; *24* — tractusul strio-cerebelos ; *25* — pedunculul ventral ; *26* — tractusul talamo-frontal ; *27* — tractusul cortico-septo-mezencefalo-bulbar ; *28* — tractusul tecto-bulbar ventral ; *29* — braţul conjunctival ; *30* — tractusul olivo-cerebelos ; *31* — tractusul spino-cerebelos ; *32* — tectum optic ; *33* — tractusul strio-occipito-mezencefalic ; *34* — tractusul tecto-rotund ; *35* — nodulus.

importante ale nucleului amigdalian, nu numai olfactive ci şi corelative, datorate tractusului eferent amigdalo-mezencefalic.

Telencefalul primeşte importante informaţii prin pedunculul dorsal (emis de nucleul rotund talamic şi paratenial şi sfîrşind în neo- şi hiperstriatum) de unde influxurile radiază şi la nivelul cortexului (fig. 153). Printre căile descendente menţionăm existenţa celei arhaice — tractusul strio-talamo-mezencefalic şi a celei noi — cortico-septo-mezencefalo-bulbară şi strio-occipito-mezencefalică. Cel de al doilea tractus este omologat (cu unele rezerve) cu calea piramidală a mamiferelor, pe care se presupune că ar prefigura-o ; ea este diferit dezvoltată la păsări, dar la unele specii (ex. : la papagal) se extinde pînă la centrii motori din măduva cervicală. Tractusul strio-talamo-mezencefalic aparţine pedunculului ventral, alături de fibrele strio-cerebeloase care se termină în corpul cerebelului, întocmai ca la reptile. Calea descendentă strio-occipito-mezencefalică, cu originea în mezostriatum şi îndeosebi în neostriatum şi paliumul occipital, se termină în nucleii talamici pretectali.

Scoarţa occipitală primeşte informaţii de ordin vizual pe calea fibrelor optice emise de nucleul genunchiat lateral ; acestea însoţesc tractusul talamo-frontal sau pedunculul dorsal (spre deosebire de reptile).

Diencefalul. Este diferit de al reptilelor datorită expansiunii emisferelor cerebrale. „Ochiul parietal" este absent, schiţîndu-se pasager numai la embrioni. Epifiza este voluminoasă. Ganglionii habenulari rudimentari

Scanned with OKEN Scanner

(păsările sînt vertebrate microsmatice) emit totuşi un tractus retroflex, de asemenea diminuat. Talamusul conservă nucleii dorsal lateral anterior (paratenialii mamiferelor) şi rotunzi (staţii importante către telencefal, pentru tractusul tecto-rotund), vestibulotalamic şi acela născut în comisura transversă. Fibrele postsinaptice alcătuiesc pedunculul ventral (v. fig. 153). Nucleul genunchiat lateral este mult deplasat lateral, emiţînd tractusul „brachia tecti" şi fibre optice care sfîrşesc în scoarţa occipitală. Fibrele postsinaptice de la nucleul optobazal păstrează aceeaşi funcţie ca la amfibieni şi reptile. Hipotalamusul poartă terminal neurohipofiza la care se termină axonii neuronilor din nucleul supraoptic şi nucleul paraventricular. Ca şi la reptile, se constituie fasciculul Schütz cu rol coordonator al activităţii centrilor vegetativi parasimpatici din trunchiul cerebral.

Mezencefalul. Prezintă lobii optici bine dezvoltaţi şi deplasaţi latero-inferior faţă de cerebel, prin presiunea exercitată de telencefal care se extinde mult caudal. Lobii optici acoperă şi formaţiunile corespunzătoare torusurilor semicirculare, slab reprezentate. Masa principală a fibrelor optice, alături de fibrele tractusului „brachium tecti", se termină în tectul optic caracterizat prin delaminarea masei sale nervoase într-un mod asemănător izocortexului mamiferelor. Structura complexă a lobilor optici subliniază rolul încă foarte important al acestora în coordonarea sistemului nervos. Tectul optic emite calea descendentă (arhaică) tectobulbară, care este mai voluminoasă, deoarece conţine fibre dorsale şi ventrale. Aceasta se termină în trunchiul cerebral, în olivele bulbare, în nucleii prepontini din tegmentul mezencefalic, care prefigurează nucleii pontini ai mamiferelor şi în măduva cervicală (v. fig. 152). Ganglionii istmului intervin în mişcările pupilare. Nucleii roşii primesc informaţii tectale şi cerebrale prin „brachium conjunctivum". Fibrele sale eferente rubro-spinale intervin în reglarea tonusului musculaturii membrelor.

Metencefalul. Este reprezentat de un cerebel considerabil dezvoltat, cu funcţii de ordin static şi dinamic ; prezintă cute transversale care, la găină, apar în a zecea zi de dezvoltare embrionară. Cerebelul expune două fisuri care îi divid corpul în lobul anterior, mijlociu şi posterior, ceea ce a determinat pe unii cercetători să admită lobulaţia identică cu aceea a cerebelului de la mamifere. Cerebelul se leagă de trunchiul cerebral printr-un pedunculul. Cavitatea creierăşului este redusă la o simplă fantă, aflată în legătură cu ventriculul IV.

La pinguini, lobul anterior conţine lobulii : lingula, lobulul central şi culmenul ; cel mijlociu, plasat înapoia fisurii X, lobulii declive, folium şi tuber, iar cel posterior lobulul piramis, uvula şi nodulus. Formaţiunile parafloculare se nasc din uvulă, iar cele floculare din nodulus (v. fig. 153) ; ambele sînt omologabile cu auriculele cerebelului vertebratelor inferioare. Există nuclei intracerebeloşi, ca şi la reptile : nucleul medial (tecti) şi lateral (dinţat). Dezvoltarea lobilor anterior şi mijlociu subliniază funcţiile somatice ale creierăşului, lobul posterior avînd numai funcţii vestibulare. Tractusurile aferente sînt caudale (spino-cerebeloase dorsale şi ventrale, olivo-cerebeloase, care sfîrşesc în lobul posterior şi nucleii intracerebeloşi). Telencefalul trimite, de asemenea, informaţii cerebelului prin calea strio-cerebeloasă, iar mezencefalul prin calea tecto-cerebeloasă. Căile eferente sînt cerebelo-spinale (cu originea în nucleii cerebeloşi) şi cerebelo-

Scanned with OKEN Scanner

rubrice, care constituie principala componentă a pedunculului „brachium conjunctivum" (v. fig. 153).

Bulbul rahidian. Prezintă olive proeminente, îndeosebi la păsările înotătoare, nuclei proeminenți ai ariei acustice (tangențial și Deiters). Aceștia emit fibre descendente către măduva spinării și ascendente către nucleii oculomotori și nucleii roșii.

Măduva spinării. Se distinge prin alungirea regiunii cervicale și, implicit, multiplicarea segmentelor acesteia, ca și prin dilatările caracteristice, corespunzătoare membrelor. La nivelul regiunii lombo-sacrale măduva spinării prezintă o cavitate particulară — sinusul romboidal — care conține o substanță gelatinoasă formată din țesut nevroglic și o mare cantitate de glicogen ; este incorect considerat un ventricul medular, deoarece poziția sa este deasupra canalului ependimar, între pachetele de fibre nervoase.

4.8. SISTEMUL NERVOS LA MAMIFERE

Nevraxul mamiferelor atinge cel mai înalt grad de dezvoltare în raport cu cel al tuturor vertebratelor, sub aspectul complexității și perfecționării sale ; cu toate acestea, fondul structural este comun cu al celorlalte vertebrate și general valabil. Sistemul nervos central prezintă centrii segmentari, plurisegmentari și suprasegmentari, ultimii posedînd un segment în plus față de vertebratele nemamifere.

Centrii segmentari sînt localizați în măduva spinării, a cărei morfologie externă atestă această metamerie. Fiecare segment conține centrii motori și de corelație plasați în dreptul rădăcinilor nervilor rahidieni. În encefal, centrii segmentari se mai conservă în trunchiul cerebral ; ei corespund emergențelor nervilor cranieni.

Centrii plurisegmentari corespund originii plexurilor nervoase destinate membrelor, iar la nivelul creierului constituie formațiunea reticulată, care conține mai multe mase nucleare dispuse de-a lungul trunchiului cerebral.

Centrii suprasegmentari aparțin exclusiv encefalului, demonstrînd evoluția sistemului nervos central de la vertebratele inferioare la primate, ascensiunea progresivă a centrilor receptori și efectori dispuși pe trei „paliere". Astfel, un prim palier reunește centrii suprasegmentari ai mezencefalului, care primesc fibre ale sensibilității și emit fibre ale motricității dominînd automatismul reflex. Mezencefalul realizează astfel, din punct de vedere efector, *sistemul arhecinetic*. În evoluția creierului, funcțiile mezencefalului sînt preluate de talamus, ca centrii senzitivi și de corpul striat, ca centrii motori, realizîndu-se al doilea palier ; acesta constituie paleoencefalul lui Edinger, respectiv creierul primitiv. Al treilea și ultimul palier suprasegmentar, este exclusiv telencefalic, fiind reprezentat de cortex (neopaliu) „specializat" pe arii funcționale (senzitive și motorii) ce formează *sistemul neocinetic*, care face posibil comportamentul de ordin voluntar și individual. Paralel cu dezvoltarea centrilor somatici au evoluat, conform unor păreri recente, și centrii vegetativi.

Scanned with OKEN Scanner

Creşterea considerabilă a neopaliului mamiferelor determină un coeficient tot mai pronunţat de encefalizare, care merge de la 0,018 la reptile, la 2,72 la om (la şoareci 0,078, la cîine 0,28, la antropoide 1,75).

Telencefalul. Atinge o dezvoltare maximă datorită existenţei neopaliului, structură cu totul particulară, evoluată din cea bilaminară a arhe- şi paleopaliului. Din pătura granulară internă (primitivă) a acestora evoluează pătura supragranuloasă cu funcţii aferente şi asociative (stratul molecular, granular extern şi piramidal), iar din pătura subgranuloasă evoluează stratul ganglionar (5) şi al celulelor fusiforme, cu funcţii eferente, corticofuge şi comisurale. Deci, păturile receptocorelative se dezvoltă din granulara paliumului vechi, iar cele efectoare, corticofuge, din stratul profund al paleopaliumului.

Neopaliumul, polilaminar, nu are o structură uniformă pe toată suprafaţa sa ; aria cu funcţii exclusiv senzitive (girul postcentral) prezintă pătura granulară internă şi supragranuloasă (straturile 1—4) foarte dezvoltate, iar aria subgranuloasă diminuată. Stratigrafia prezentă în aria vizuală din lobul occipital este asemănătoare celei din girul postcentral. Ariile cu funcţii exclusiv motorii (girul frontal, precentral) evidenţiază un raport stratigrafic inversat, fiind extinse straturile 5 cu celulele gigantice Betz şi 3 cu funcţii asociative, iar 4 (granulara internă) lipseşte. Zonele de asociaţie (regiunea frontală şi parietală) conţin, de asemenea, păturile supragranuloase deosebit de dezvoltate. Există arii fundamentale (senzitive, asociative, motorii) ale neocortexului proprii tuturor mamiferelor, dar extinderea acestora diferă.

Expansiunea neopaliumului duce la deplasarea medială a arhepaliumului şi ventro-laterală a paleopaliumului, ultimul fiind separat de primul prin fisura rinală, iar de arhepalium prin cea hipocampică. La *Monotreme* şi *Marsupiale* cele două zone paleale vechi îşi păstrează poziţia menţionată în emisfere, în timp ce la *Placentare,* datorită extinderii caudale şi laterale a neopaliumului, arhepaliumul este deplasat ; odată cu extinderea caudală a corpului calos arhepaliumul este antrenat caudal, iar odată cu curbarea emisferei cerebrale şi constituirea sistemului sylvian are loc şi trecerea acestuia dintr-un plan superior în unul inferior.

Arhepaliumul la mamiferele superioare, inclusiv la om, prezintă o zonă supracaloasă (de-a lungul corpului calos, în profunzimea scizurii interemisferice) reprezentată de „indusium griseum" şi nervul Lancisi şi o zonă subcaloasă, profundă, reprezentată de formaţiunile hipocampice, „fascia dentata" şi cornul Ammon, prezente la toate *Amniotele ;* la om, această zonă este localizată în girul hipocampului (girul temporal 5).

Paleopaliumul este extins variabil, în funcţie de dezvoltarea simţului olfactiv ; la mamiferele hipermacrosmatice *(Monotreme, Marsupiale)* (fig. 154) este considerabil extins ; la macrosmatice *(Rozătoare, Insectivore, Carnivore, Erbivore)* este, de asemenea, extins la nivelul ariilor prepiriforme şi a lobului piriform ; la microsmatice *(Primate),* paleo- şi arhepaliumul sînt substanţial diminuate, primul reunind lobul olfactiv anterior, posterior şi uncusul (croşetul) antrenat în vîrful girului hipocampic odată cu deplasarea hipocampului ; la anosmatice *(Cetacee)* simţul olfactiv este atrofiat, iar cortexul nu prezintă ariile arhe- şi paleopaleale asociate acestuia.

Scanned with OKEN Scanner

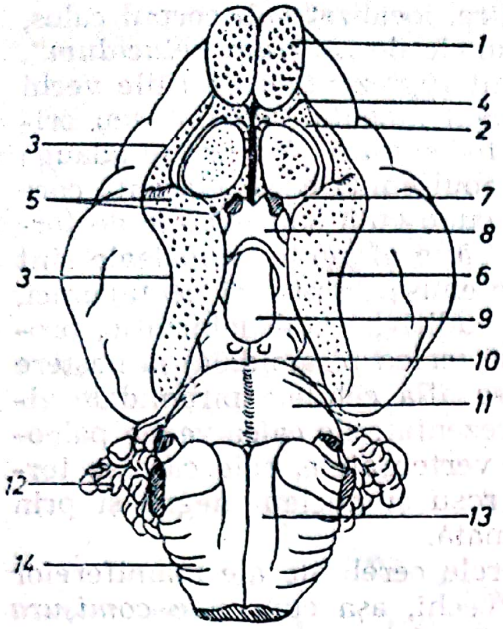

Fig. 154. Creierul de la *Macropus rufus* (cangurul). Suprafaţa punctată reprezintă rinencefalul :

1 — bulb olfactiv ; *2* — tractusul olfactiv lateral ; *3* — fisura rinală ; *4* — gyrus olfactiv mijlociu ; *5* — gyrus lunaris ; *6* — lob piriform ; *7* — bandeleta diagonală ; *8* — chiasma optică ; *9* — hipofiza ; *10* — pedunculii cerebrali ; *11* — puntea Varoli ; *12* — paraflocculus ; *13* — piramidă bulbară ; *14* — bulbul rahidian.

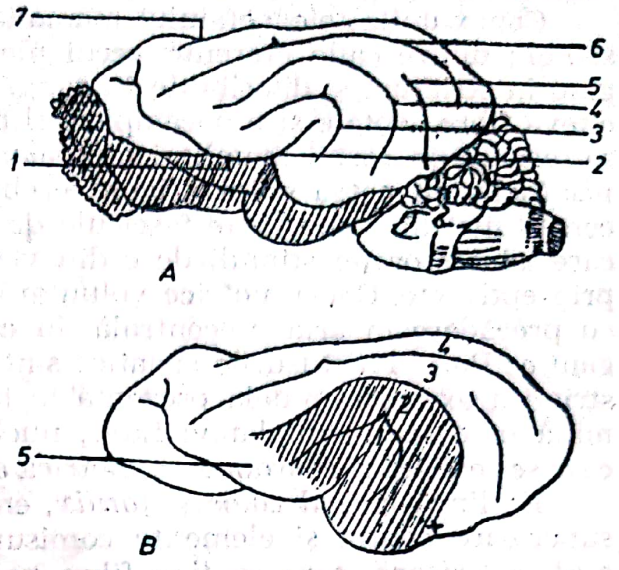

Fig. 155. Circumvoluţiile neopaleale la *Vulpes vulpes* :

A : *1* — fisura rinală ; *2* — scizura pseudosylviană ; *3* — scizura ectosylviană ; *4* — scizura suprasylviană ; *5* — scizura ectolaterală ; *6* — scizura laterală ; *7* — şanţul crucial ; *B* : *1* — gyrus sylvian ; *2* — gyrus ectosylvian ; *3* — gyrus suprasylvian ; *4* — gyrus lateral ; *5* — gyrus remniens.

La mamiferele superioare girencefale *(Ungulate, Carnivore, Primate)* cutarea neopaliumului determină formarea *girilor* sau *circumvoluţiilor cerebrale,* a căror maximă dezvoltare se înregistrează la *Primate,* dintre care îndeosebi la om. La *Carnivore* se semnalează sistemul sylvian cu scizura pseudosylviană înconjurată de girii arcuaţi 1—4, circumvoluţiile ecto- şi suprasylviene şi două circumvoluţii sylviene marginale separate prin fisura ecto-, supra- şi laterosylviană. Înaintea sistemului sylvian se constituie şanţul crucial — primordiul şanţului central (Rolando) (fig. 155) de la *Primate.* În cursul evoluţiei, o parte din sistemul sylvian se invaginează în profunzime prin operculizarea veritabilei formaţiuni insulare — teritoriu cortical situat în profunzimea scizurii Sylvius (scizura sylviană autentică). Perfecţionarea ulterioară a scoarţei, în special la *Primate,* se datorează dezvoltării sistemului marginal (circumvoluţia arcuată 3 şi 4). Sfîrşitul evoluţiei neopaliumului este marcat prin conturarea lobilor frontal şi temporal, particulari *Antropoidelor,* deci şi omului.

Striatul, evoluat, este localizat lateral faţă de talamus, datorită telescopării emisferelor cerebrale. Corpii striaţi reunesc nucleul amigdalian *(arhestriatum),* globus palidus *(paleostriatum)* şi putamenul cu nucleul caudat *(neostriatum).* Ultimul este separat de ceilalţi nuclei ai corpilor striaţi prin capsula albă internă, principala cale eferentă a neopaliumului mamalian.

Septul la mamifere este diminuat, subțire, localizat sub corpul calos, între acesta și fornix ; este cunoscut sub numele de *„septum pelucidum"*.

Conexiunile telencefalului mamalian sînt reprezentate de căile vechi și noi ; dintre căile eferente vechi menționăm „taenia thalami" (cu origine în striatum și distribuție în ganglionii habenulari), la care se adaugă cîteva fibre septale și hipocampice. Hipocampul emite calea eferentă care se termină în corpii mamilari hipotalamici, cunoscută sub numele de *fornix* (bolta cu patru stîlpi, trigon cerebral). Căile aferente neopaleale sînt constituite din importante fascicule de fibre emise de nucleii neotalamici, care aduc scoarței stimuli de ordin vizual, auditiv, tectal, labirintic, proprioceptiv etc. Calea motrice voluntară nouă (calea piramidală) ia naștere cu precădere în aria precentrală, în care se află celulele piramidale gigantice Betz. Tractusurile striatice sînt reprezentate de calea veche paleostriatică extrapiramidală prezentă la toate vertebratele, cale care se termină în corpul subtalamic Luys, nucleul roșu și nucleul negru și prin care se realizează coordonarea motrică automată.

Pe lîngă *corpul calos* și *fornix*, emisferele cerebrale ale mamiferelor superioare conțin și elemente comisurale vechi, așa cum este *comisura albă anterioară*, care conține fibre paleo- și arhestriatice ; de asemenea, hipocampul celor două emisfere este legat prin *comisura paleală* (psalterium).

Diencefalul. Prezintă un talamus foarte evoluat, conținînd numeroși *nuclei* de ultimă stație pe traiectul căilor ascendente, care furnizează cortexului multiple informații, unii omologîndu-se cu cei prezenți la reptile și păsări. Astfel este nucleul dorsal lateral anterior (paratenial), nucleul parafasciculat din vecinătatea tractusului retroflex, sursa principală a pedunculului dorsal, nucleul ventral anterior, nucleul ventral lateral și nucleul comisurii transverse (subgenunchiat posterior) ; există, de asemenea, nuclei talamici de ultimă stație pe calea cerebeloasă ascendentă. Fasciculul „lemniscus medialis" (panglica medială Reil) sfîrșește în neotalamus, cea mai mare parte din fibrele sale terminîndu-se în nucleul ventral lateral ; este o cale ascendentă proprie mamiferelor (fig. 156). Lemniscul lateral, cale importantă veche, conduce fibrele în corpii genunchiați posteriori și nucleii diencefalici.

Epitalamusul diminuează în importanță ; conservă nucleii habenulari de la care pleacă tractusul retroflex și în care sfîrșește „taenia thalami" și tractusul corticohabenular. Epifiza exercită în exclusivitate funcții granulare.

Hipotalamusul conține : *zona anterioară*, cu nucleii magnocelulari neurosecretori supraoptici și paraventriculari ; *zona mijlocie*, cu nucleii infundibulari care emit tractusuri cu funcții vegetative (printre care și tractusul Schütz) și *zona posterioară*, mamilară, nouă (originală), omologabilă cu partea caudală a zonei infundibulare din hipotalamusul celorlalte *Amniote*. Corpii mamilari primesc tractusuri aferente inexistente la celelalte vertebrate, și anume, fornixul născut în zona arhepaleală și emit fibre eferente care constituie tractusul Vicq d'Azyr ce se termină în nucleul anterior ventral al talamusului, de unde pornesc fibrele corticale pentru scoarța lobului cinguli (v. fig. 156).

Mezencefalul. Se detașează prin prezența *lamei cvadrigemene* alcătuită din doi coliculi bigemeni anteriori, omologabili cu tectul optic al

Scanned with OKEN Scanner

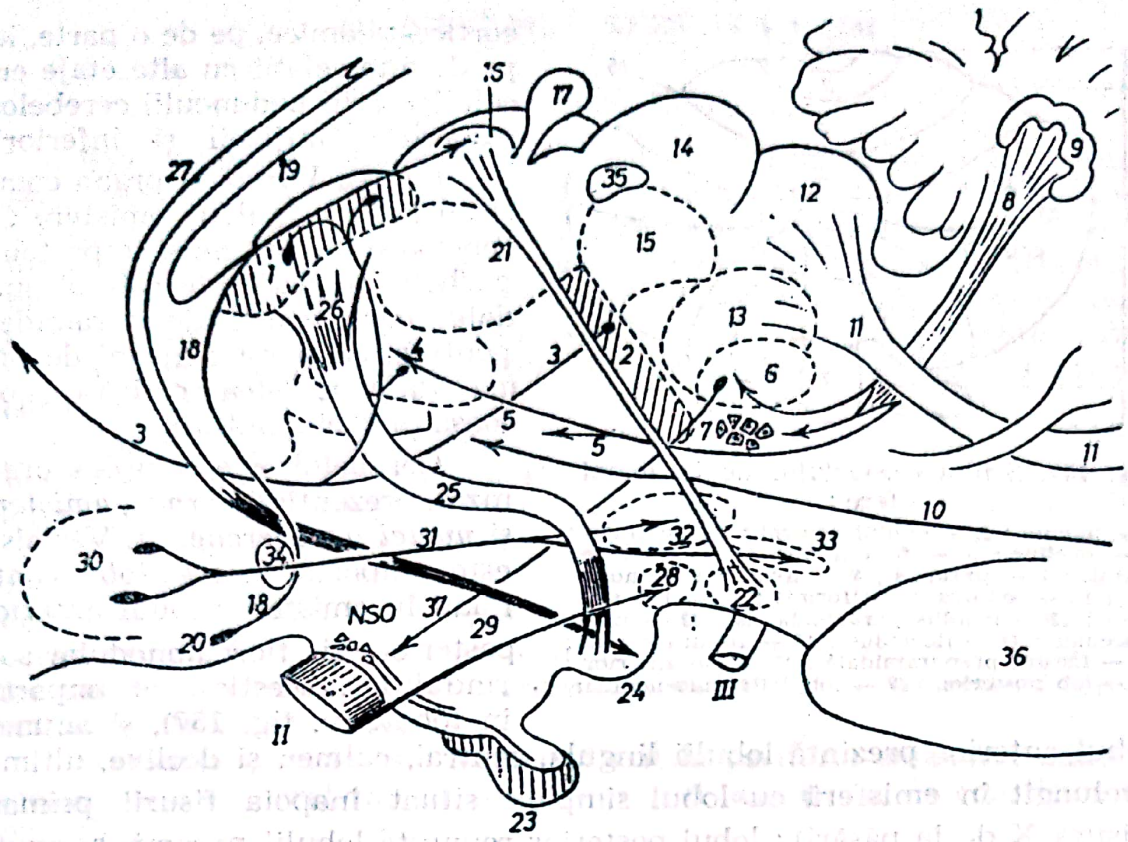

Fig. 156. Schemă ilustrînd principalii nuclei diencefalici şi mezencefalici mamalieni şi relaţiile lor (adaptare după K a p p e r s) :

1 — nucleul paratenial (dorsal lateral anterior) ; *2* — nucleul parafascicular ; *3* — pedunculul dorsal ; *4* — nucleul ventral anterior ; *5* — nucleul ventral lateral ; *6* — nucleul comisurii transverse ; *7* — nucleul roşu ; *8* — tractusul cerebelo-rubro-talamic ; *9* — nucleul dantelat ; *10* — lemniscul medial (panglica medială Reil) ; *11* — lemniscul lateral (panglica laterală Reil) ; *12* — corp cvadrigemen posterior ; *13* — corp genunchiat posterior ; *14* — corp cvadrigemen anterior ; *15* — corp genunchiat lateral ; *16* — ganglion habenular ; *17* — epifiza ; *18* — tractusul olfacto-habenular ; *19* — tractusul cortico-habenular ; *20* — tubercul olfactiv ; *21* — tractusul retroflex ; *22* — ganglion interpedunclular ; *23* — hipofiza ; *24* — corp mamilar ; *25* — tractusul Vicq d'Azyr ; *26* — nucleul anterior ventral ; *27* — fornix ; *28* — nucleul opto-bazal ; *29* — tractusul opto-bazal ; *30* — globus pallidus ; *31* — pedunculul ventral ; *32* — corpul Luys ; *33* — nucleul negru ; *34* — comisura anterioară ; *35* — comisura posterioară ; *36* — protuberanţa inelară ; *37* — comisura transversă.

tuturor vertebratelor şi doi coliculi bigemeni posteriori, omologabili cu torusul semicircular de la peşti şi „corpora postica" de la reptile. Odată cu conturarea acestei structuri se perfectează conexiunile cu corpii genunchiaţi laterali şi mediali prin care se stabilesc noi legături vizuale şi auditive. Tegumentul conţine *nucleii roşii,* staţie intermediară pe traiectul tractusului cerebelo-talamic şi *nucleul negru* (debut în seria vertebratelor), staţie intermediară pe calea extrapiramidală. Ventral, tegmentul conţine, de asemenea „în premieră", pachete de fibre ale căii piramidale, „achiziţie" proprie creierului de mamifere ; ca la toate vertebratele, sînt prezenţi nucleii de origine ai nervilor III şi IV (v. fig. 156).

Metencefalul. Achiziţionează structuri noi, reprezentate de *puntea Varoli* (ventral), *nucleii pontini* şi *emisferele cerebeloase* (dorsal) cu *nucleii intracerebeloşi.*

Cerebelul este lipsit de cavitate, iar emisferele sale, care „ţin pasul" cu extinderea neopaliului, prezintă relaţii complexe cortico-cerebeloase şi

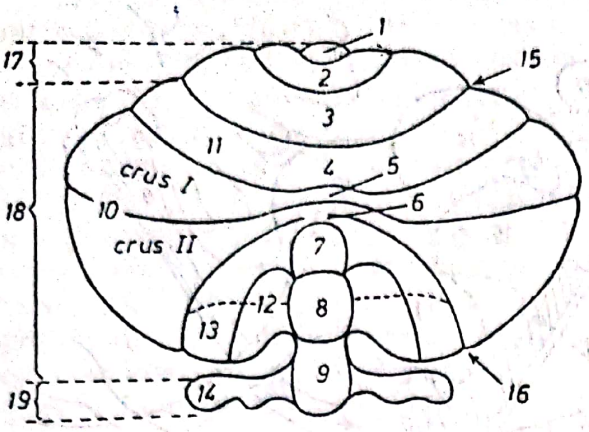

Fig. 157. Schiţa cerebelului de la mamifere :

1 — lingula ; *2* — lobulul central ; *3* — culmen ; *4* — declive ; *5* — folium vermis ; *6* — tuber vermis ; *7* — pyramis ; *8* — uvula ; *9* — nodulus ; *10* — lobulus anseriformis ; *11* — lob simplex ; *12* — lobulus paramedianus ; *13* — paraflocculus ; *14* — flocculus ; *15* — fissura prima ; *16* — fissura prepyramidală ; *17* — lob anterior ; *18* — lob posterior ; *19* — lobul flocculo-nodular.

cortico-talamice, pe de o parte, iar pe de alta relaţii cu alte etaje encefalice prin pedunculii cerebeloşi (superiori, mijlocii şi inferiori).

Puntea Varoli — organ comisural între cele două emisfere cerebeloase — conţine şi importante pachete de fibre ale căii piramidale, care constituie piramidele pontine, ca şi mici nuclei de primă staţie pe calea cortico-cerebeloasă (nucleii pontini).

Cerebelul este complex organizat, prezentînd *vermis, emisfere,* şi *nuclei intracerebeloşi.* Vermisul este împărţit în trei *lobi* continuaţi în emisfere : lobul anterior, posterior şi flocculonodular ; la rîndul lor, aceştia sînt împărţiţi în *lobuli* (v. fig. 157), şi anume : lobul anterior prezintă lobulii lingula, central, culmen şi declive, ultimul prelungit în emisferă cu lobul simplex situat înapoia fisurii primare (fisura X de la păsări) ; lobul posterior reuneşte lobulii pyramis şi uvula, continuaţi în emisfere cu lobulii paraflocculus şi „paramedianus", continuare de ordin funcţional şi nu morfologic, deoarece lobulii amintiţi sînt formaţiuni paleocerebeloase cu aferenţe spinale (spino-cerebeloase, directe şi încrucişate) ce controlează statotonusul ; lobul flocculo-nodular, conectat cu nucleii vestibulari bulbari, prezintă median lobulul nodulus, iar lateral flocculus cu importante funcţii în echilibru.

Neocerebelul (emisferele cerebeloase) constituie partea esenţială a cerebelului mamalian, cuprinzînd lobulii anseriformi cu o parte (crus I), care se leagă de „folium vermis" şi cu o altă parte (crus II) care se leagă de „tuber vermis". Dimensiunile neocerebelului sînt corelate cu extinderea neopaliului. Partea neocerebeloasă se diferenţiază corelat cu coordonarea suplimentară exercitată de cerebel asupra musculaturii somatice.

Nucleii cerebeloşi sînt vechi, cu relaţii de ordin vestibular (nucleii acoperişului şi dinţat, ca la reptile şi păsări) şi noi (globoşi şi emboliformi) legaţi de funcţiile somatice pe care creierăşul le deţine în „releu", pentru „ajustarea" mişcărilor somatice.

Bulbul rahidian. Suferă cele mai puţine modificări în evoluţie. Prezintă *nuclei* de primă staţie pe calea tractusului stato-acustic, *olive* bulbare neomologabile cu nucleii medulari, *substanţă reticulată* cantitativ crescută şi, pe faţa ventrală, *tractusuri* piramidale.

Măduva spinării. Este asemănătoare celei de la om, pe care o vom descrie în cadrul sistemului nervos uman.

Scanned with OKEN Scanner

4.9. SISTEMUL NERVOS LA OM

4.9.1. TELENCEFALUL

Este segmentul encefalic care atinge maximum dezvoltării sale în seria animală datorită îndeosebi expansiunii exorbitante a neopaliumului (structură proprie mamiferelor), dar care la om se extinde spectaculos caudal, refulînd septul și zonele paleale vechi (arhe- și paleopaliumul) și acoperind practic restul segmentelor creierului, așa încît pe partea dorsală creierul uman expune în exclusivitate *emisferele cerebrale*. Acestea sînt separate prin *șanțul interemisferic*, întrerupt median de prezența corpului calos.

Emisfera cerebrală. Prezintă o *față externă* (laterală), una *internă* (medială) și una *inferioară* (bazală, ventrală) și adăpostește un *ventricul lateral* cu trei prelungiri (sau coarne) : temporală, frontală și occipitală.

Substanța albă a emisferei cerebrale, alcătuită din fibre mielinizate, este localizată *la interior*, unde constituie *fibrele comisurale* (leagă cele două emisfere, respectiv corpul calos, fornixul și comisura albă anterioară), *fibrele de proiecție* (care constituie marile căi senzitive și motoare ale axului cerebro-spinal) și *fibrele de asociație* (care conectează diverse arii ale aceleiași emisfere).

Substanța cenușie este localizată atît la periferia emisferei unde formează *cortexul cerebral*, cît și în interiorul acesteia unde constituie *corpii striați*.

Cortexul. Morfologia externă a cortexului cerebral evidențiază șanțuri profunde (*scizuri*) care împart suprafața emisferei în *lobi* și șanțuri superficiale *(sulci)* care împart lobii în circumvoluții *(giri)*. Principalele scizuri sînt : Sylvius (scizura laterală cerebrală), Rolando (centrală) și perpendiculară externă (occipital-transversă) pe fața externă a emisferei (fig. 158) ; scizura perpendiculară internă, calcarină, caloso-marginală (cinguli) și a corpului calos pe fața internă a emisferei (fig. 159).

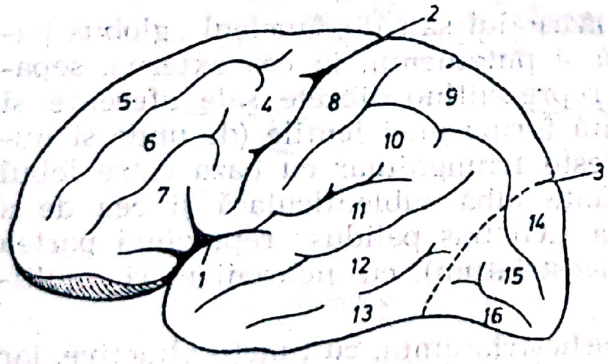

Fig. 158. Circumvoluțiile feței laterale a emisferei cerebrale de la om (reprezentare schematică după Testut) :
1 — scizura Sylvius ; *2* — scizura Rolando ; *3* — scizura perpendiculară externă ; *4* — circumvoluția frontală ascendentă ; *5, 6, 7* — circumvoluțiile frontale 1, 2, 3 ; *8* — circumvoluția parietală ascendentă ; *9, 10* — circumvoluțiile parietale 1 și 2 ; *11, 12, 13* — circumvoluțiile temporale 1, 2, 3 ; *14, 15, 16* — circumvoluțiile occipitale 1, 2, 3.

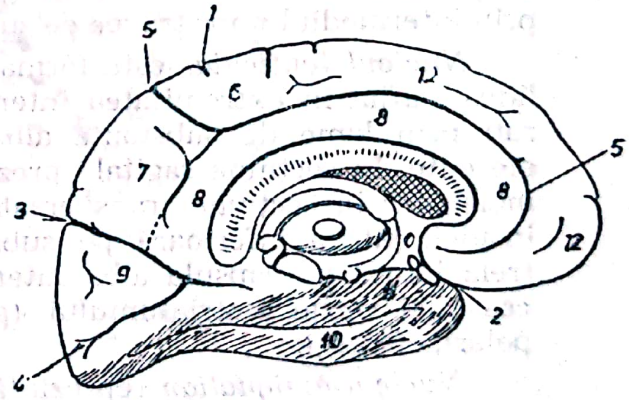

Fig. 159. Fața internă a emisferei cerebrale stîngi la om (reprezentare schematică după Testut) :
1 — scizura Rolando ; *2* — scizura Sylvius ; *3* — scizura perpendiculară internă ; *4* — scizura calcarină ; *5* — scizura caloso-marginală ; *6* — lobulul paracentral ; *7* — lobul patrulater ; *8* — circumvoluția corpului calos (gyrul cinguli) ; *9* — cuneus ; *10, 11* — circumvoluțiile temporale 4, 5 ; *12* — circumvoluția frontală internă.

Scanned with OKEN Scanner

Se consideră șapte lobi cerebrali : *frontal, parietal, occipital, temporal,* al *insulei Reil, cinguli* (circumvoluția corpului calos) și *olfactiv* (rinencefalul), lobi la care se adaugă *lobulul paracentral* din preajma prelungirii interne a scizurii Rolando.

Principalii giri cerebali sînt : *în lobul frontal* — girii frontal superior (1), mijlociu (2), inferior (3) și ascendent (precentral, prerolandic sau zona somatică motoare) ; *în lobul parietal* — girii parietal superior (1), inferior (2) și ascendent (postcentral, postrolandic sau zona somatică senzitivă) (v. fig. 158) ; *în lobul occipital* — girii occipitali 1, 2, 3 (pe fața externă a lobului), 4 (pe fața inferioară), 5 și 6 (cuneus) pe fața internă (între girii occiptali 5 și 6 există scizura calcarină — aria vizuală) ; *în lobul temporal* — girii temporali superior (1), mijlociu (2), inferior (3), pe fața externă, 4 și 5 (circumvoluția hipocampului), pe fața infero-internă (v. fig. 158).

Corpii striați (nucleii telencefalici). Sînt mase ovoide de substanță cenușie plasate între talamus și insula Reil ; numele li se datorează prezenței unor lame de substanță albă care-i străbat conferindu-le aspectul striat. Ei reunesc nucleii : caudat, lenticular și claustrum (antezid), separați prin pachete de fibre ce alcătuiesc capsulele albe : internă (între primii doi nuclei), externă (între ultimii doi nuclei) și extremă (între antezid și scoarța insulei Reil). La aceștia se adaugă nucleul amigdalian, dispus în lobul frontal.

Nucleul caudat are forma unei virgule al cărui corp (care constituie planșeul cornului frontal al ventriculului lateral) se situează în același plan cu fața superioară a păturii optice de care este separat prin șanțul optostriat. Capul nucleului caudat depășește anterior talamusul și se plasează cu fața ventrală pe spațiul perforat anterior, fiind separat de simetricul său prin „septum pelucidum". Coada nucleului caudat ocolește caudal pulvinarul și se curbează urmărind cornul temporal al ventriculului lateral, al cărui plafon îl constituie. Nucleul caudat are aceeași structură cu putamenul cu care se leagă prin intermediul capului și cozii, ca și prin intermediul unor travee de substanță cenușie (fig. 160).

Nucleul lenticular este format la rîndul său din nucleul „globus palidus", aflat în extremitatea internă și putamenul, în cea externă, separați prin lame de substanță albă reprezentînd fibrele sale aferente și eferente. În secțiune sagitală prezintă forma unei lentile (de unde și numele), iar în secțiune transversală este triunghiular cu baza către lobul insulei, latura inferioară pe substanța albă sublenticulară și cea de a treia latură pe capsula albă internă. „Globus palidus" reprezintă partea cea mai veche a striatumului (paleostriatum), cu neuroni mari multipolari, eferenți.

Nucleul amigdalian reprezintă arhestriatumul, cu funcții olfactive, iar nucleul caudat și putamenul reprezintă neostriatumul (partea nouă), dezvoltată paralel cu neopaliumul.

Printre tractusurile eferente citățm : proiecția strio-corticală (la cortexul frontal), strio-rubrică, strio-nigrică, strio-hipotalamică și strio-talamică (fig. 161), toate acestea constituind calea motorie veche extrapiramidală, care, în evoluția vertebratelor, făcea din corpii striați centrul motor superior.

Scanned with OKEN Scanner

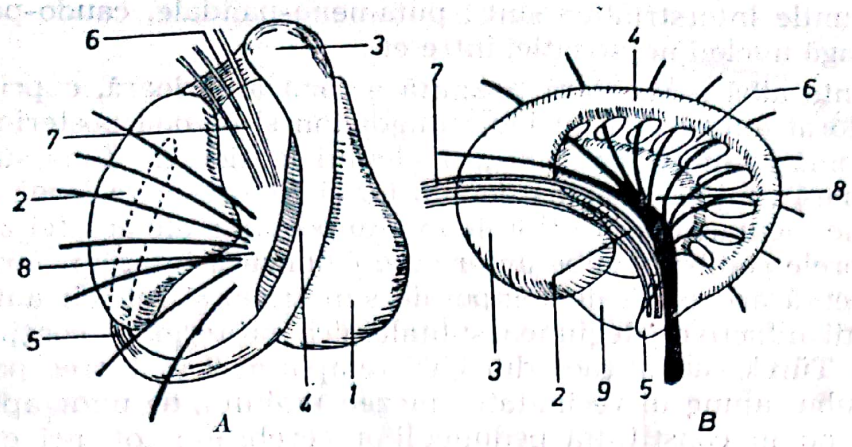

Fig. 160. Schema nucleului opto-striat şi a capsulei interne la om (după T e s t u t) : *A* — vedere superioară a nucleului opto-striat stîng ; *B* — faţa internă a nucleului opto-striat : *1* — talamus ; *2* — nucleul lenticular ; *3* — nucleul caudat ; *4* — corpul nucleului caudat ; *5* — coada nucleului caudat ; *6, 6'* — puncte de legătură între nucleul caudat şi lenticular ; *7* — braţul anterior al capsulei interne ; *8* — braţul posterior al capsulei interne ; *9* — nucleul amigdalian.

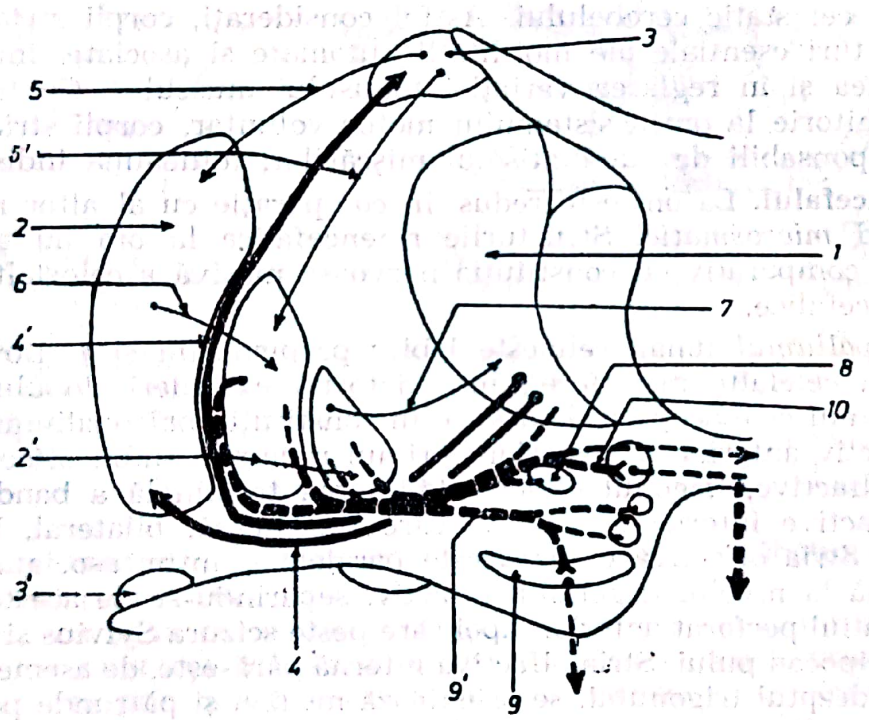

Fig. 161. Conexiunile nucleilor striaţi la om (după T e s t u t) : *1* — pătura optică ; *2* — putamen ; *2'* — pallidus ; *3, 3'* — nucleul caudat ; *4, 4'* — fibre talamo-striate ; *5* — fibre caudo-putaminale ; *5'* — fibre caudo-palidale ; *6* — fibre strio-palidale ; *7* — fibre palido-talamice ; *8* — corpul Luys ; *9* — locus niger ; *9'* — fibre palido-nigrice ; *10* — fibre palido-rubrice.

Printre tractusurile aferente mai importante menţionăm : proiecţia cortico-striatică (după unele opinii indirectă, mediată de talamus) şi fibrele cu originea în nucleul talamic de unde apoi traversează capsula albă internă, trec pe sub nucleul lenticular, pătrund în putamen şi apoi, prin lama medulară externă, ajung în nucleul caudat (v. fig. 161).

Scanned with OKEN Scanner

Conexiunile interstriatice sînt : putameno-palidale, caudo-palidale și cele care leagă nucleii neostriatici între ei.

Substanța albă lenticulară prezintă o zonă anterioară, cuprinsă între spațiul perforat anterior și nucleul amigdalian și o zonă posterioară, care se întinde pînă la limita caudală a nucleului lenticular. Zona sublenticulară anterioară conține o bandă de substanță cenușie care leagă antezidul cu nucleul lenticular. Printre fibrele mai importante ale acestei zone menționăm : fibrele comisurii albe anterioare (comisură interemisferică veche care conectează arii corticale temporale simetrice) și nucleii amigdalieni, avînd funcții olfactive. Regiunea subtalamică posterioară conține fibrele fasciculului Türck care pleacă din girii temporali 2 și 3, trec pe sub nucleul lenticular, ajung în vecinătatea mezencefalului, de unde apoi se abat caudal intrînd în constituția pedunculilor cerebrali ; tot aici există fasciculele temporo-talamice.

Ca urmare a acestor multiple relații, devine evident faptul că striatul prezintă funcții prin excelență *motorii.* Motricitatea are o componentă cinetică și una posturală ; prin componenta cinetică corpii striați participă la controlul mișcărilor automate asociate, în timp ce componenta statică aparține cerebelului. Centrul neocinetic aparține cortexului cerebral rolandic, iar cel static cerebelului. Astfel considerați, corpii striați reprezintă structuri esențiale ale motilității automate și asociate, intervenind de asemenea și în reglarea variației tonusului muscular. Cu toată prezența definitorie la om a sistemului motor voluntar, corpii striați rămîn centrii responsabili de automatismul mișcărilor, totdeauna indispensabil.

Rinencefalul. La om este redus în comparație cu al altor mamifere, omul fiind *microsmatic.* Structurile rinencefalice la om au aspect de filamente, comparativ cu constituția nervoasă masivă a celorlalte formațiuni telencefalice.

Paleopaliumul uman reunește lobii : prepiriformi și piriformi (prezenți și la celelalte mamifere), însă datorită extinderii lobului frontal paleopaliumul este acoperit de acesta. În constituția paleopaliumului intră lobul olfactiv anterior și posterior ; primul reunește bulbii olfactivi, bandeletele olfactive, trigonul olfactiv (dilatarea terminală a bandeletei) și striile olfactive internă și externă care flanchează, bilateral, bandeleta (fig. 162). Stria olfactivă externă este paralelă și intim asociată de bandeletă pînă la nivelul trigonului olfactiv, separîndu-se de acesta și mărginind spațiul perforat anterior, apoi sare peste scizura Sylvius și pătrunde în capul hipocampului. Stria olfactivă internă părăsește, de asemenea, bandeleta în dreptul trigonului, se orientează median și pătrunde pe fața internă a emisferei cerebrale. Excitațiile olfactive culese de neuronii bipolari din mucoasa olfactivă sînt conduse la neuronii de ordinul II (celulele mitrale din bulbii olfactivi) ai căror axoni constituie striile olfactive externe, interne și mijlocii. Fibrele striei externe se termină în uncus, ale celei interne în aria septală subcaloasă, iar ale celei mijlocii în tuberculul olfactiv.

Lobul olfactiv posterior (spațiul perforat anterior) este situat înapoia trigonului olfactiv, conturat de strii și constituit din cortex presărat cu orificii determinate de vasele sanguine care perforează această regiune ;

Scanned with OKEN Scanner

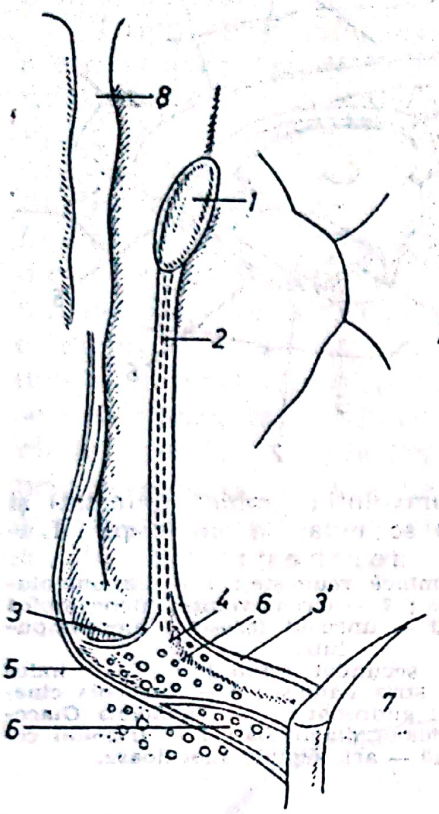

Fig. 162. Lobii olfactivi la om (după Testut):
1 — bulbul olfactiv ; 2 — bandeleta olfactivă ; 3, 3' — stria olfactivă internă și externă ; 4 — trigonul olfactiv ; 5 — bandeleta diagonală ; 6 — spațiul perforat anterior (lobul olfactiv posterior) ; 7 — lobul temporal secționat ; 8 — fisura interemisferică.

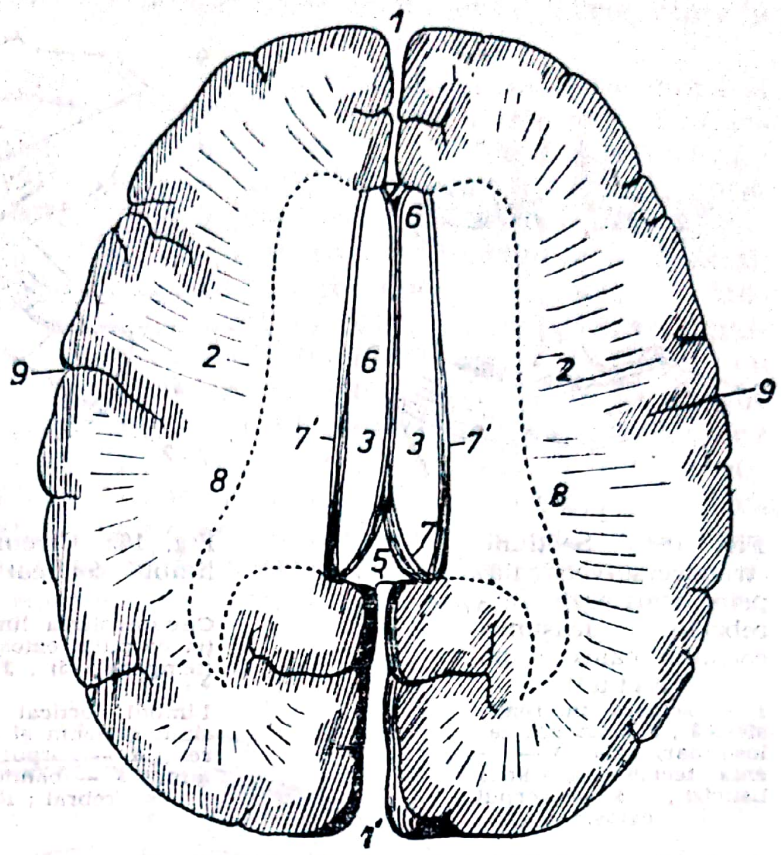

Fig. 163. Secțiune orizontală prin cele două emisfere cerebrale la nivelul părții superioare a corpului calos (secțiunea Vieussens) (după Testut):
1, 1' — extremitatea anterioară și posterioară a scizurii interemisferice ; 2 — centrul oval Vieussens ; 3 — fața superioară a corpului calos ; 4 — extremitatea anterioară a corpului calos (genunchiul) ; 5 — extremitatea posterioară a corpului calos (bureletul) ; 6 — tractus Lancisi (median) ; 7 — fasciola cinerea ; 7' — taenia tecti ; 8 — limitele laterale superficiale ale corpului calos ; 9 — scizura Sylvius.

dinspre linia mediană, cu direcție craniocaudală, este străbătut de bandeleta diagonală (v. fig. 162).

La om, ca și la celelalte *Placentare,* odată cu dezvoltarea corpului calos are loc migrarea arhepaliului către partea caudală, proces însoțit de subțierea sa prin alungire (terminal se curbează și se deplasează într-un plan inferior, concomitent cu flexarea întregii emisfere cerebrale care are drept consecință apariția lobului temporal). Ca urmare, în profunzimea scizurii interemisferice, deasupra corpului calos și în scizura acestuia, sînt prezente benzi de substanță cenușie care reprezintă arhepaliul, cunoscut în anatomia umană sub numele de *limbul cortical secundar* (fig. 163) ce reunește stria cenușie externă („taenia tectae" sau prima lamă hipocampică), stria cenușie internă („stria Lancisi"), între ele instalîndu-se o lamă de substanță cenușie („indusium griseum" sau a doua lamă hipocampică) (fig. 164) ; urmează „fasciola cinerea", corpul gudronat („girus dentatus") și bandeleta Giacomini, care vine în contact cu uncusul. Taenia tectae se întinde pe toată lungimea corpului calos, de la genunchi la burelet, sau poate fi mai scurtă ca acesta. Stria Lancisi

Scanned with OKEN Scanner

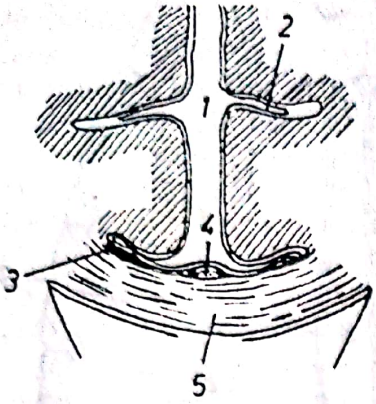

Fig. 164. Secțiune transverso-verticală prin emisferele cerebrale, deasupra corpului calos (după Testut):
1 — scizura interemisferică ; *2* — scizura caloso-marginală ; *3* — taenia tectae ; *4* — stria Lancisi ; *5* — corpul calos.

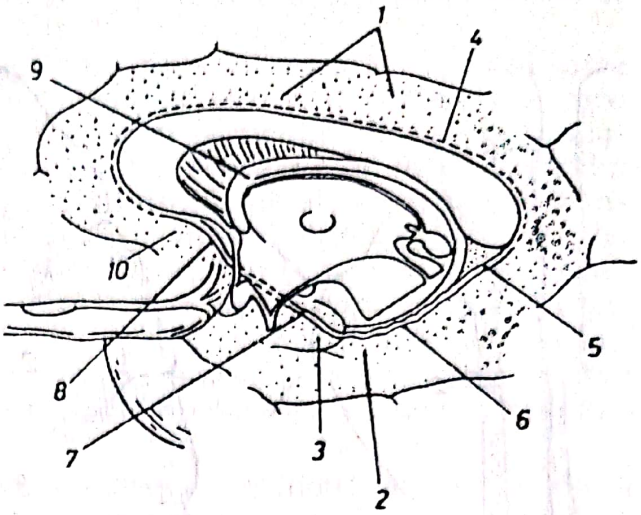

Fig. 165. Circumvoluția limbică (punctat) și limbul cortical secundar la om (după Lazorthes):
Circumvoluția limbică reunește : *1* — circumvoluția corpului calos ; *2* — circumvoluția hipocampică (temporală 5) ; *3* — uncusul (croșetul hipocampului).
Limbul cortical secundar reunește : *4* — indusium griseum și stria Lancisi ; *5* — fascicola cinerea ; *6* — corpul gudronat ; *7* — bandeleta Giacomini ; *8* — bandeleta diagonală ; *9* — trigonul cerebral ; *10* — arii septale subcaloase.

este localizată în scizura corpului calos, fiind o parte a arhepaliului, cu fibre îndeosebi supracaloase, continuîndu-se înapoia bureletului cu fasciola cinerea, iar înaintea rostrului cu bandeleta diagonală. Fasciola cinerea intră sub burelet, se orientează înainte și se continuă cu corpul gudronat care sfîrșește în bandeleta longitudinală Giacomini (fig. 165).

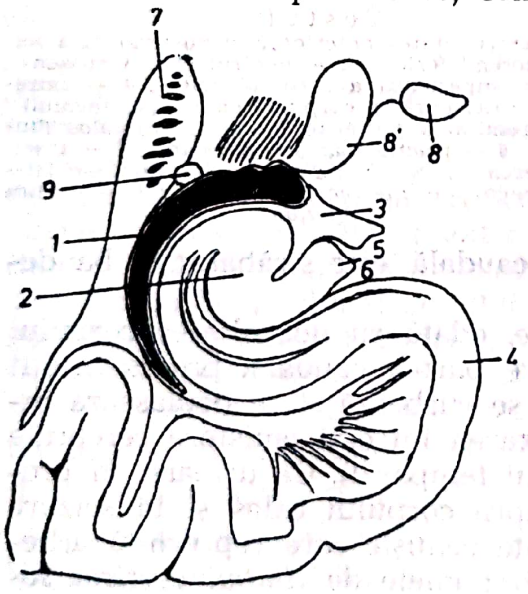

Fig. 166. Secțiune transversală în prelungirea sfenoidală a ventriculului lateral de la om (după Testut):
1 — ventriculul lateral ; *2* — cornul Ammon ; *3* — corpul bordant ; *4* — circumvoluția hipocampică ; *5* — corpul gudronat ; *6* — șanțul hipocampic ; *7* — terminații caudale ale nucleului lenticular ; *8, 8'* — corpii genunchiați interni și externi ; *9* — coada nucleului caudat.

La toate structurile menționate se adaugă și cornul Ammon, o evaginare cilindrică a cortexului temporal în cavitatea cornului temporal al ventriculului lateral determinată de sulcul hipocampului situat pe girul cu același nume (temporal 5). Intern acestui sulc se află corpul gudronat, iar aplicat pe cornul Ammon se află corpul bordant (fimbria) (fig. 166).

Cu toată diseminarea pe emisfera cerebrală a formațiunilor constitutive ale limbului cortical secundar, cu toată varietatea lor morfologică, structura lor histologică este comună, desemnînd astfel unitatea morfo-funcțională a

acestei arii paleale arhaice, „alterată" prin extinderea foarte mare a neopaliumului.

Tractusurile olfactive aferente abordează craniul prin lama ciuruită a etmoidului, fac sinapsă în celulele mitrale ai căror axoni (striile olfactive) ajung în uncus și spațiul perforat anterior ; fibrele postcomisurale ajung pe calea striei externe în uncus, traversează spațiul perforat anterior, bandeleta diagonală care ocolește genunchiul corpului calos și, alături de fibrele născute în aria septală subcaloasă, urmăresc stria Lancisi, fasciola cinerea și corpul gudronat, sfîrșind în hipocamp în cornul Ammon. Fibrele cu origine ammoniană ajung la corpii mamilari prin trigonul cerebral, părăsind cornul Ammon prin bandeleta externă. Fibrele cu originea în uncus străbat corpul bordant și pătrund în fornix prin bandeleta internă. Anterior, prin fața septului pelucid, fibrele ammoniene se orientează prin pilierii anteriori către corpii mamilari la nivelul nucleilor mediali, unde dealtfel se consumă (fig. 167). Fornixul conservă prin excelență fibre arhepaleale unind coarnele Ammon și girii hipocampului cu tuberculul mamilar de pe aceeași parte, iar prin fibre comisurale transverse leagă zonele arhepaleale ale celor două emisfere.

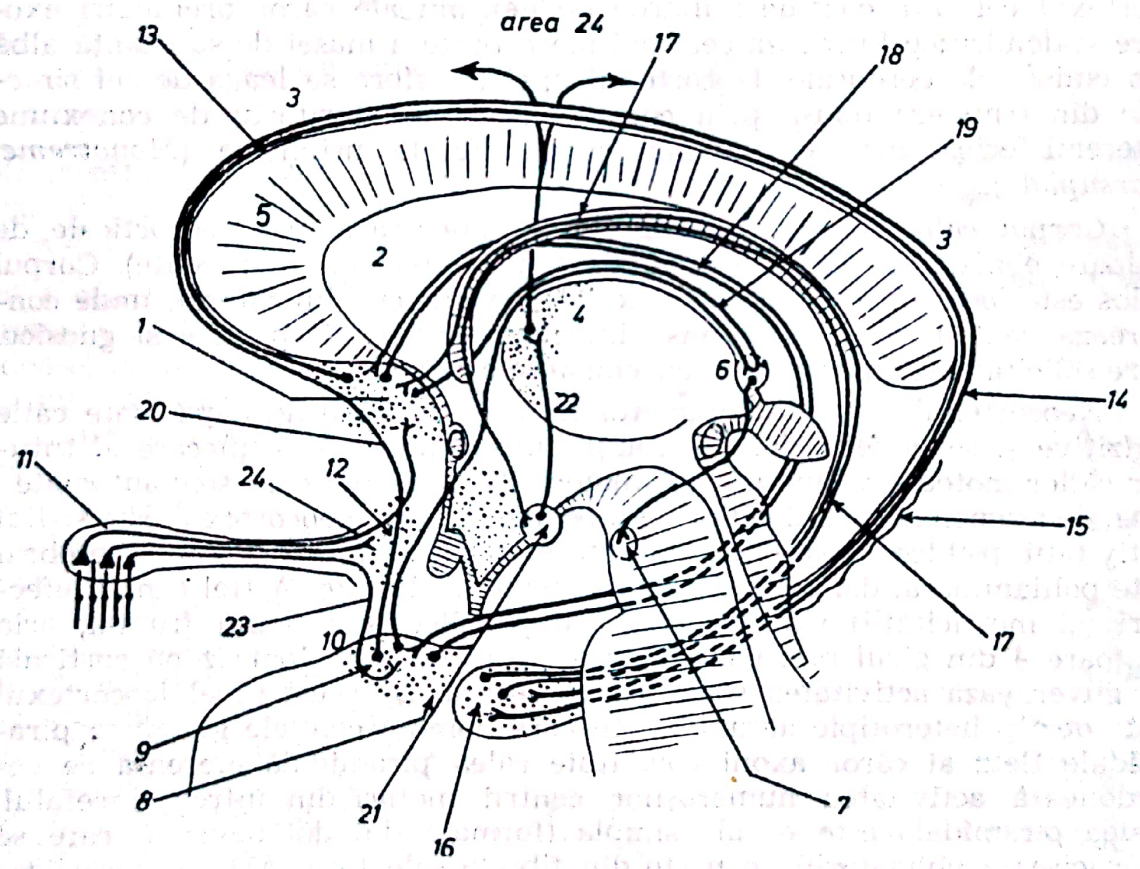

Fig. 167. Arhecortexul și paleocortexul la om (conexiuni) (după Lazorthes) : *1* — aria septală subcaloasă ; *2* — septum lucidum ; *3* — circumvoluția limbică ; *4* — nucleul talamic anterior ; *5* — corpul calos ; *6* — ganglionul habenular ; *7* — nucleu interpeduncular ; *8* — aria piriformă ; *9* — nucleul amigdalian ; *10* — uncus ; *11* — bulb olfactiv ; *12* — spațiul perforat anterior ; *13* — indusium griseum ; *14* — fasciola cinerea ; *15* — corpul gudronat ; *16* — hipocamp ; *17* — fimbria (corpul bordant) ; *18* — taenia semicircularis ; *19* — fasciculul septo-habenular ; *20* — bandeleta diagonală ; *21* — corpi mamilari ; *22* — tractusul Vicq d'Azyr ; *23* — stria olfactivă externă ; *24* — stria olfactivă internă.

Nucleul amigdalian și uncusul emit fibre ce constituie bandeleta semicirculară care străbate substanța albă a emisferelor cerebrale prin șanțul optostriat și se termină cu predilecție anterior, în aria septală subcaloasă. O altă parte din fibrele bandeletei au sens invers, respectiv sînt emise în aria septală subcaloasă și se termină în nucleul amigdalian și uncus. Acest tractus atestă conexiunile ariilor septale subcaloase, care primesc informații olfactive, cu nucleul amigdalian, de asemenea prin excelență olfactiv. Pe baza informațiilor de diverse ordine, și îndeosebi a celor olfactive recepționate prin sistemul limbic, arhepaliumul are posibilitatea de a interveni esențial în fenomenul memorizării, prin care înțelegem capacitatea fixării prezentului și evocării precise a trecutului, datorat unor procese biochimice desfășurate îndeosebi la nivelul acizilor nucleici. Impulsurile emise de hipocamp traversează corpii mamilari, nucleii anteriori talamici și ajung în aria 24 din girul cinguli demonstrînd astfel că marele lob limbic secundar poate interveni în stocarea și redarea evenimentelor ; alterarea unor arii limbice declanșează grave fenomene de amnezie parțială sau totală (v. fig. 167).

Neopaliumul (sau neocortexul). Atinge apogeul dezvoltării sale la *Primate* și în special la om, prin constituirea lobilor temporali și frontali. Cortexul cerebral conține miliarde de neuroni ale căror prelungiri axonice și dendritice formează cea mai mare parte a masei de substanță albă din emisferele cerebrale. Izocortexul unei emisfere se leagă de cel simetric din emisfera opusă prin corpul calos, vast teritoriu de conexiune interemisferică, care se schițează la mamiferele primitive (*Monotreme, Marsupiale*).

Corpul calos (v. fig. 163, 164, 167) conectează arii neocorticale de valoare egală, îndeosebi de asociație (după unele opinii recente). Corpul calos este localizat deasupra fornixului și ventriculului lateral, unde conturează centrul oval Vieussens ; intervine în funcții psihice și gnosice, care solicită participarea ambelor emisfere cerebrale.

Neocortexul reprezintă punctul terminus pentru aproape toate căile senzitive și senzoriale, dar în același timp și punctul de plecare al tuturor căilor motoare voluntare și a majorității celor motoare semiautomate ; este, de asemenea, sediul căilor de asociație. La om, neocortexul este sediul activității psihice conștiente, voluntare. Stratigrafia cortexului cerebral este polilaminară, dar nu uniformă în toate ariile sale. Astfel centrii efectori (ai motricității) sînt localizați cu predilecție în lobul frontal, aria motoare 4 din girul prerolandic, care semnifică principala zonă corticală ce guvernează activitatea somatică voluntară. La acest nivel izocortexul este de tip heterotipic agranular, în care domină celulele gigantice piramidale Betz ai căror axoni constituie calea piramidală eferentă ce coordonează activitatea numeroșilor centrii motori din întreg encefalul. Calea piramidală este o cale simplă (formată din doi neuroni) care se încrucișează obligatoriu : o parte din fibrele sale formează calea corticonucleară ce se termină la nivelul nucleilor nervilor cranieni, iar cea mai mare parte a fibrelor constituie calea cortico-spinală care se termină înapoia decusației piramidale, la nivelul neuronilor motori din coarnele anterioare ale măduvei spinării (al doilea neuron). Calea piramidală conține aproximativ 550 000 fibre, care nu sînt emise exclusiv de neuronii

Scanned with OKEN Scanner

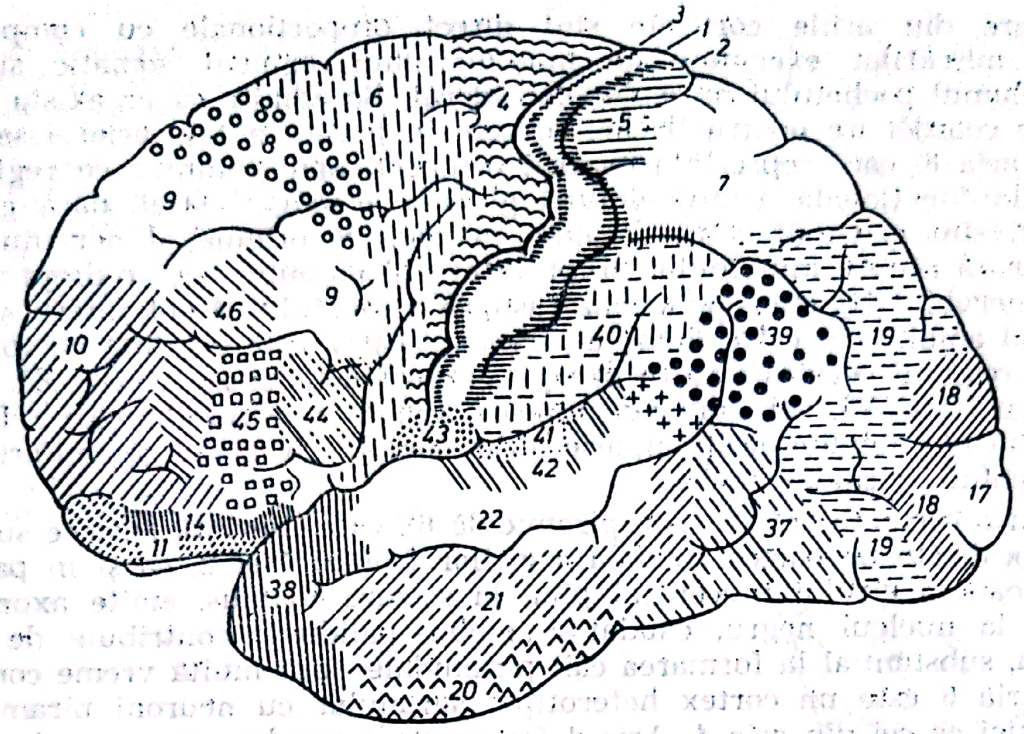

Fig. 168. Harta cîmpurilor arhitecturale ale creierului de om (după Bordman).

Betz (aceştia sînt numai 18 000); celelalte fibre iau naştere din neuronii piramidali ai girului precentral şi frontal 1 (ariile 6, 8) (fig. 168).

Ariile somato-motoare învecinate (parapiramidale) conduc concomitent motricitatea voluntară a fibrelor ariei 4 şi motricitatea de asociaţie semivoluntară, semiautomată, îndeosebi a membrelor şi trunchiului, asociată cu mişcările voluntare. În aria somatică 4 există o somatotopie inversă în sensul că centrii de coordonare ai musculaturii larigelui şi faringelui sînt localizaţi către scizura Sylvius, urmînd apoi pe lîngă scizura Rolando centrii musculaturii masticatoare, ai musculaturii limbii, feţei, gîtului, degetelor mîinii (degetul 1 avînd o reprezentare mai extinsă), antebraţului, braţului, toracelui, abdomenului, coapselor, gambelor şi degetelor piciorului, ultimele 3, 4 segmente avîndu-şi centrii pe faţa internă a emisferei, în lobul paracentral (fig. 169). Dimensiunile suprafeţelor de coordonare

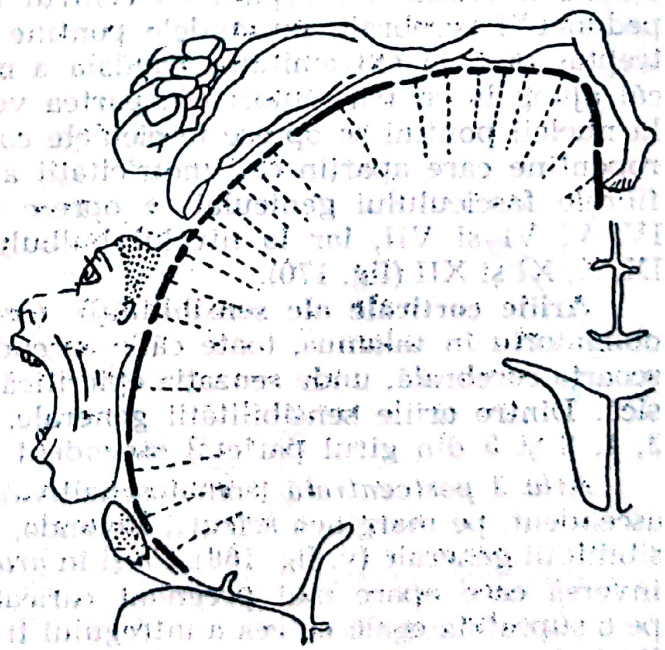

Fig. 169. Reprezentarea corticală motorie (după W. Penfield şi Rasmussen).

motoare din ariile corticale sînt direct proporţionale cu complexitatea mişcărilor executate de muşchii unui segment somatic şi nu de volumul pachetului muscular considerat. Se admite că ar exista centrii de coordonare pentru fiecare muşchi în parte. În faţa ariei 4 se găseşte aria 8, care reprezintă centrul oculocefalogir voluntar ce reglează sinergia funcţională a musculaturii globilor oculari : astfel, dacă globii oculari sînt orientaţi către dreapta, nucleul de origine al nervului VI acţionează asupra muşchiului drept extern al globului ocular drept ; nucleul nervului III stîng acţionează asupra muşchiului drept intern stîng, deviind ambii ochi către dreapta ; dacă mişcarea este asociată cu torsionarea regiunii cervicale către dreapta, atunci acţionează nervul XI, laolaltă cu III şi VI, sub comanda unică a centrilor oculocefalogiri reflecşi din aria 19 a lobului occipital, arie intim corelată la rîndul său cu aria 17, coordonînd senzaţia vizuală.

Aria premotoare(sau parapiramidală 6), care prezintă extinse suprafeţe localizate pe partea caudală a girilor frontal 1 şi 2, ca şi în partea anterioară a girului precentral pînă la scizura Sylvius, emite axoni ce ajung la nucleul negru, caudat şi „globus palidus" ; contribuie, de asemenea, substanţial la formarea căii piramidale, fapt multă vreme contestat. Aria 6 este un cortex heterotipic agranular cu neuroni piramidali mai mici ca cei din aria 4. Aria 4 favorizează coordonarea armonioasă a mişcărilor automate şi voluntare care concură la realizarea unui gest complex. Aria 6 intervine în menţinerea tonusului muscular, ablaţia ei la maimuţe declanşînd apraxia (pierderea capacităţii de exprimare gestuală).

În concluzie, originea fasciculelor piramidale este mult mai extinsă decît se credea pînă acum ; astăzi, activitatea ariei piramidale 4 este de neconceput fără „colaborarea" substanţială cu cîmpurile motorii pre- şi postpiramidale. Calea piramidală (calea motorie voluntară) străbate toate etajele nevraxului începînd cu centrul oval, apoi capsula albă internă, pedunculii cerebrali, piramidele pontine şi cele bulbare, distribuindu-se treptat pînă la extremitatea caudală a măduvei spinării. Fibrele acestei căi ajung la centrii motori din partea ventrală a nevraxului, şi anume : la nucleii pontini se opresc fasciculele corticopontine şi îndeosebi temporopontine care aparţin căii motricităţii automate ; la nivelul tegmentului fibrele fasciculului geniculat se opresc în nucleii nervilor cranieni III, IV, V, VI şi VII, iar la nivelul bulbului în nucleii motori ai nervilor IX, X, XI şi XII (fig. 170).

Ariile corticale ale sensibilităţii (*centrii receptori*). După un releu obligatoriu în talamus, toate căile ascendente senzitive se proiectează în scoarţa cerebrală, unde senzaţia epicritică se transformă în percepţie gnosică. Dintre ariile sensibilităţii generale, cele mai importante sînt ariile 3, 1, 2 şi 5 din girul parietal ascendent şi, parţial, din girul parietal 1.

Aria 3 postcentrală (somatosenzitivă) este localizată în girul parietal ascendent, pe marginea scizurii Rolando, unde se proiectează fibrele sensibilităţii generale (v. fig. 168). Ca şi în *aria motorie* 4, există o somatotopie inversă care apare mai pregnant caricaturală, mîna fiind reprezentată pe o suprafaţă egală cu cea a întregului trunchi şi a membrelor inferioare. Proiecţia pe scoarţă a teritoriilor mîinii, degetelor şi feţei controlează sensibilitatea mîinii şi mimica (fig. 171).

Scanned with OKEN Scanner

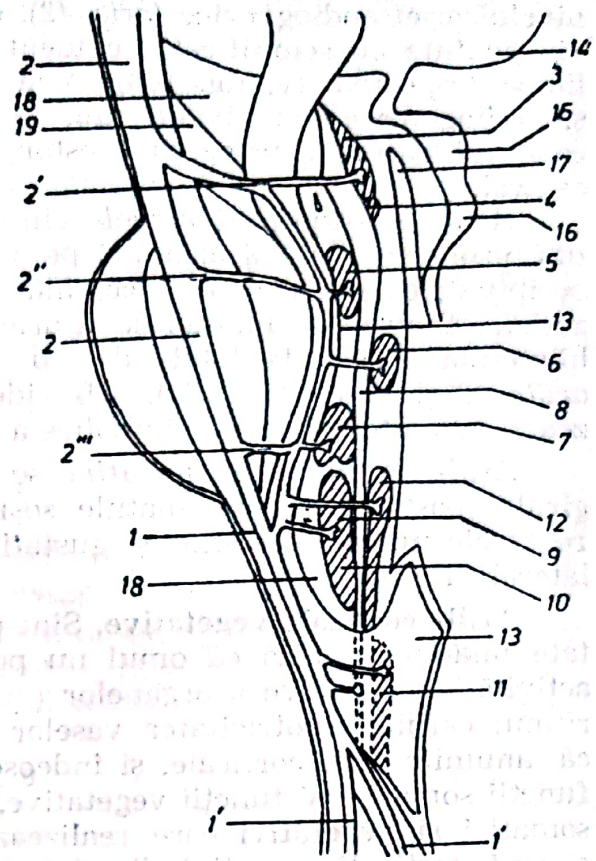

Fig. 170. Contingente de fibre cortico-medulare și cortico-nucleare ale căii piramidale, în secțiune sagitală schematizată (după Dejerine):

1 — calea cortico-medulară ; *1'* — fasciculul piramidal încrucișat și fasciculul piramidal direct ; *2* — calea cortico-nucleară ; *2'* — pes lemniscus profund sau fibrele pedunculare aberante ; *2''* — fibre pontine aberante ; *2'''* — fibre aberante bulbo-protuberanțiale ; *3* — nucleul nervului III ; *4* — nucleul nervului IV ; *5* — nucleul motor al nervului V ; *6* — nucleul nervului VI ; *7* — nucleul motor al nervului VII ; *8* — F.L.P. ; *9* — nucleul motor al nervului IX ; *10* — nucleul motor al nervului X ; *11* — nucleul motor al nervului XI ; *12* — nucleul nervului XII ; *13* — nucleii Goll și Burdach ; *14* — pulvinar ; *15, 16* — tuberculi cvadrigemeni anteriori și posteriori ; *17* — apeductul Sylvius ; *18* — substanța reticulară ; *19* — nucleul negru.

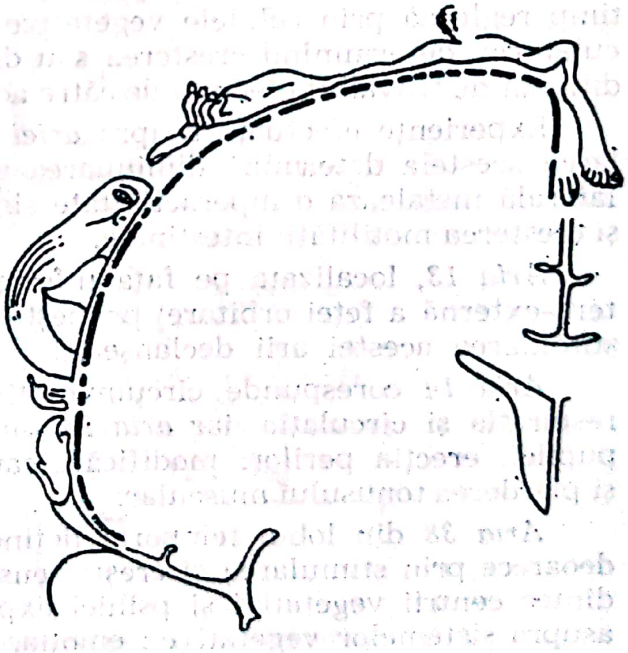

Fig. 171. Reprezentarea corticală senzitivă (după Penfield și Rassmusen).

Ariile 1 și 2 sînt zone somatopsihice care ocupă peste jumătate din girul postcentral ; aici are loc „discriminarea" calitativă și cantitativă a senzațiilor (sinteza acestora), realizîndu-se astfel un fenomen psihologic complex care ajunge la interpretarea senzațiilor elementare. La acest nivel, senzațiile „brute" sînt transformate în conștiință.

Aria 5 (somatognozică) realizează somatocunoașterea (cunoașterea comparată, stereognozia, respectiv recunoașterea obiectelor cunoscute).

Ariile sensibilității auditive sînt localizate în lobul temporal, sub scizura Sylvius ; în vecinătatea acesteia există *aria 41* la nivelul căreia sînt înregistrate sunetele fără a fi interpretate (aria audiosenzorială). La

Scanned with OKEN Scanner

nivelul ariei audiognozice (*aria 42*), care înconjoară aria 41, sunetele devin cuvinte cu semnificații, evident în cazul în care individul cunoaște limba respectivă (v. fig. 168). Aria 42 deține astfel funcții audiopsihice și audiognozice ; la nivelul său, ca și la nivelul ariei 41, se epuizează căile cohleare ; distrugerea acestor arii duce la surditate totală de tip central.

Ariile sensibilității vizuale sînt localizate în lobul occipital (*aria 17* din buzele scizurii calcarine) și pe o parte din versantul extern al polului occipital ; este o adevărată cortină corticală, reprezentînd aria dideosenzorială. Distrucția unilaterală a ariei 17 produce o hemianopsie, iar cea bilaterală o cecitate totală de tip central. Aria 17 este înconjurată de *ariile 18* și *19* (v. fig. 168), arii videopsihice și videognozice, care realizează cunoașterea valorii simbolice a obiectelor.

Ariile sensibilității gustative se admite că sînt localizate în piciorul girului postcentral, informațiile sosind aici prin intermediul căilor eferente ale nucleului solitar și gustativ Nageotte (căi cuprinse în panglica laterală Reil).

Ariile corticale vegetative. Sînt prezentate în figura 168. Este o realitate unanim admisă că omul nu poate interveni deliberat în controlul activității vegetative a organelor (nu poate influența presiunea arterială, ritmul cardiac, motricitatea vaselor etc.). Observații recente arată, însă, că anumite arii corticale, și îndeosebi frontale motorii, dețin pe lîngă funcții somatice și funcții vegetative, existînd o „colaborare" a neuronilor somatici și vegetativi care realizează unitatea funcțională. Astfel, cînd o zonă corticală somatică dispune de activitatea unor mușchi, în același timp reglează prin celulele vegetative pe care le conține activitatea circulatorie, determinînd creșterea sau diminuarea irigării mușchiului, condiționat de travaliul efectuat de către acesta.

Experiențe efectuate asupra *ariei 6* de la maimuțe relevă că stimularea acesteia determină diminuarea activității simpatice, iar ablația bilaterală instalează o hiperactivitate simpatică manifestată prin tahicardie și creșterea motilității intestinale.

Aria 13, localizată pe fața inferioară a lobului frontal (partea postero-externă a feței orbitare) primește proiecțiile nucleului nervului vag ; stimularea acestei arii declanșează creșterea presiunii arteriale.

Aria 14 corespunde circumvoluției orbitare interne și influențează respirația și circulația, iar *aria 24* din girul cinguli determină dilatarea pupilei, erecția perilor, modificări cardio-vasculare, stoparea respirației și pierderea tonusului muscular.

Aria 38 din lobul temporal deține, de asemenea, funcții vegetative, deoarece prin stimularea ei crește tensiunea arterială. Intima proximitate dintre centrii vegetativi și psihici explică consecințele proceselor psihice asupra sistemelor vegetative ; emoția, de exemplu, se manifestă prin sudorație, erecția firelor de păr, febră, tahicardie, micțiune repetată etc.

Centrii de „elaborare" ai gîndirii și acțiunii nu au o localizare corticală precizată, aceste procese fiind rezultatul activității întregului creier ; se fac totuși anumite precizări asupra vastului cîmp cortical al deliberării, fapt pentru care se discută de o emisferă majoră (stîngă) care domină emisfera dreaptă, iar *ariile 8, 9, 10, 11* și *46* dețin funcții ale

motricității (ariile „previziunii" activității). Superioritatea emisferei stîngi se datorează intervenției sale în limbaj, la nivelul ei elaborîndu-se gîndirea conceptuală și simbolică.

4.9.2. DIENCEFALUL

Reprezentînd al doilea segment cerebral, reunește formațiunile talamice, epitalamice, metatalamice (provenite din plăcile alare) și hipotalamice (provenite din plăcile bazale).

Talamusul (păturile optice). Este reprezentat prin două mase ovoide de substanță cenușie care, intern, formează pereții laterali ai ventriculului III, iar lateral se învecinează cu corpii striați. Prezintă patru fețe: superioară, internă, inferioară și externă.

Fața superioară vine în contact cu plexul coroid al ventriculului III și este traversată de un șanț diagonal care se întinde între orificiul Monro și unghiul latero-posterior, conturînd două suprafețe triunghiulare: una externă, care conține tuberculul anterior corespunzător nucleului talamic anterior și una internă, care conține tuberculul posterior corespunzător nucleului talamic posterior (pulvinarul); partea laterală a acestei fețe, laolaltă cu corpul nucleului caudat, constituie planșeul ventriculelor laterale (fig. 172).

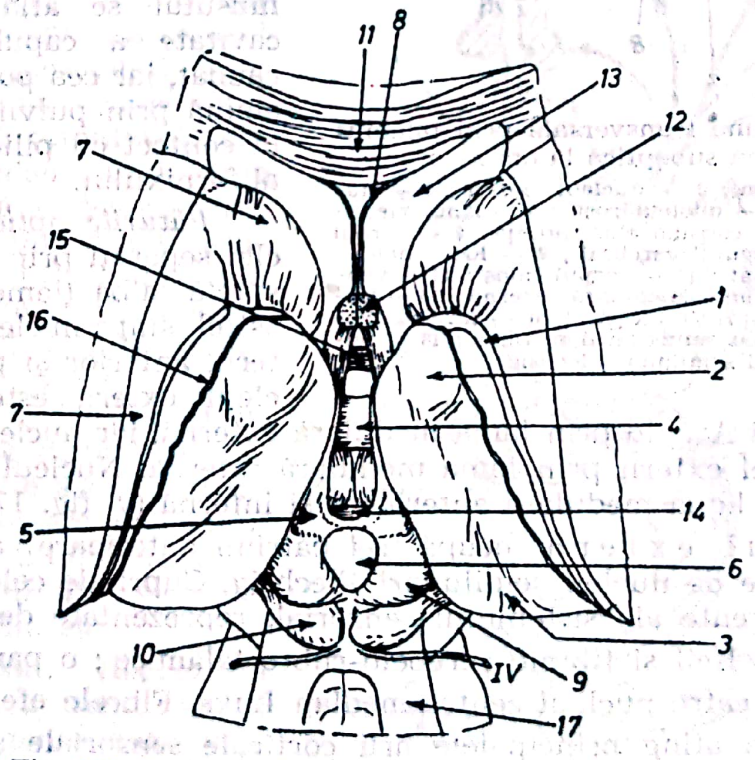

Fig. 172. Regiunea habenulară și fața superioară a talamusului la om (după Lazorthes):

1 — șanțul opto-striat; *2* — tuberculul anterior (nucleul talamic anterior); *3* — tuberculul posterior (pulvinar); *4* — comisura cenușie; *5* — trigonul habenular; *6* — epifiza; *7* — nucleul caudat; *8* — septum lucidum; *9* — tuberculul cvadrigemen anterior; *10* — tuberculul cvadrigemen posterior; *11* — corpul calos; *12* — pilierii anteriori ai trigonului; *13* — ventriculul lateral; *14* — comisura albă posterioară; *15* — comisura albă anterioară; *16* — șanțul coroidian; *17* — pedunculii cerebeloși superiori.

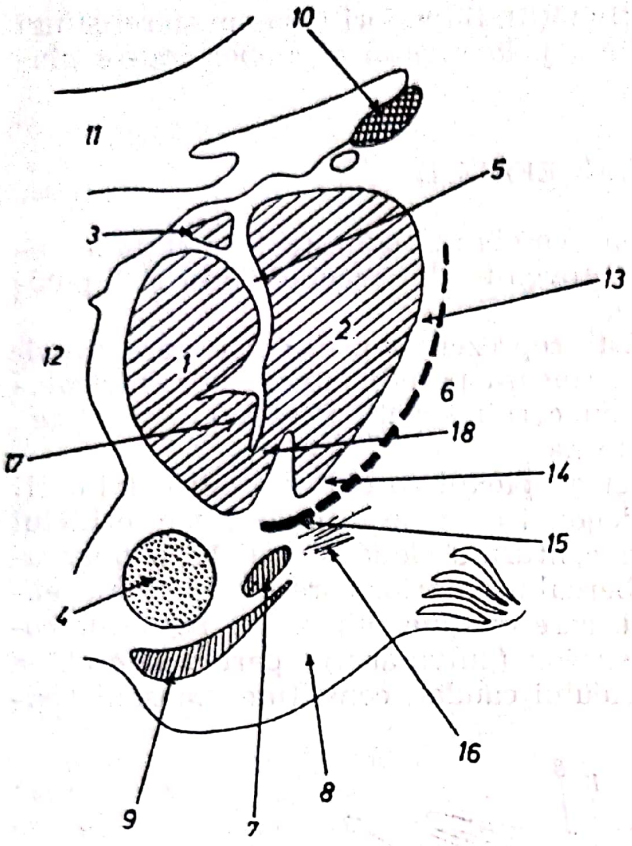

Fig. 173. Secțiune transversală prin talamus și zona suboptică la om :

1 — nucleul intern ; *2* — nucleul extern ; *3* — nucleul anterior ; *4* — nucleul roșu ; *5* — lama medulară internă ; *6* — capsula albă internă ; *7* — corpul Luys ; *8* — pedunculul cerebral ; *9* — locus niger : *10* — nucleul caudat ; *11* — corpul calos ; *12* — ventriculul III ; *13* — lama medulară externă ; *14* — fasciculul Forel ; *15* — zona incertă ; *16* — fasciculul Forel H ; *17* — nucleu centro-median Luys ; *18* — nucleul semilunar Flechsig.

Fața internă formează peretele intern al ventriculului III și poartă comisura cenușie, care conectează cele două pături optice simetrice. Comisura cenușie (masa intermediară) este de fapt o pseudocomisură, deoarece conține fibre care abordează talamusul opus, de unde revin din nou în cel care le-a emis.

Fața inferioară vine în contact cu regiunea suboptică cu care, dealtfel, face corp comun.

Fața externă a talamusului se află în intimitatea capsulei albe interne, primind și emițînd fibre ce formează coroana radiată a talamusului (fig. 173). Extremitatea anterioară a talamusului se află într-o concavitate a capului nucleului caudat, iar cea posterioară proemină prin pulvinar, care vine în contact cu pilierii posteriori ai fornixului.

Păturile optice conțin nuclei separați prin lame de substanță albă (lame medulare) ; astfel, sînt : nucleul extern, intern, anterior și posterior. Nucleul extern este separat de zona grilajată Arnold prin lama medulară externă, iar nucleul intern este separat de cel extern prin lama medulară internă. Nucleul anterior este cuprins între lama medulară anterioară și internă (v. fig. 173).

N u c l e u l e x t e r n ocupă trei pătrimi anterioare ale talamusului, legîndu-se de nucleii semilunari Flechsig. Cuprinde cele mai importante căi aferente ale sistemului senzorial, reprezentate de fibrele panglicii mediale Reil și fibrele cerebelo-rubro-talamice ; o parte din aceste fibre deviază către nucleul centro-median Luys. Fibrele eferente ale nucleului extern ating principalele arii corticale senzoriale și girul postcentral. De o importanță deosebită este calea talamo-olivară și talamospinală care, la nivelul măduvei spinării, constituie fasciculul Helweg — principalul component al fasciculului central al calotei.

N u c l e u l i n t e r n posedă în partea infero-externă nucleul centro-median Luys de formă sferică aflat, așa cum s-a menționat, în raport cu nucleul extern (înainte) și semilunar Flechsig (inferior și extern).

Nucleul anterior corespunde tuberculului anterior și primește fasciculul Vicq d'Azyr emis de tuberculii mamilari. El emite fascicule care sfîrșesc în girul 24 din lobul cinguli.

Nucleul posterior corespunde tuberculului posterior și reprezintă pulvinarul care primește fibre vizuale și emite fibre ce străbat substanța albă a telencefalului, îndreptîndu-se către cortexul occipital. Nucleii anteriori mediani și latero-ventrali, situați pe traiectul căilor senzoriale auditive, gustative și olfactive, reprezintă *paleotalamusul ; arhitalamusul* este reprezentat de substanța reticulată, iar *neotalamusul* (dezvoltat în corelație cu procesul de telencefalizare) este reprezentat de nucleul lateral și posterior.

La mamifere, talamusul este o „stație de triaj" (fig. 174) a influxurilor nervoase aferente, un centralizator care justifică numeroasele lui conexiuni, dar este în același timp și o stație pe traiectul căilor descendente care vin din regiunea frontală (chiar din scizura Rolando) și se termină în nucleii talamici (anterior, intern și extern). Sub aspect filogenetic, la om, talamusul constituie suprastructura senzitivă corelată cu cea motorie a corpilor striați din etajul II suprasegmentar.

Cu corpii striați, talamusul se leagă prin fibrele talamo-lenticulare, talamo-caudate și strio-talamice (cu originea în nucleii lenticulari). (v. fig. 161) ; cu rinencefalul, de la care îi parvin informații de ordin olfactiv, talamusul se leagă prin fasciculul Vicq d'Azyr și „taenia semicircularis". Vastele și complexele conexiuni ale talamusului, căile sale ascendente și descendente, îl consacră ca un „releu" senzitiv și senzorial de prim ordin și maximă importanță funcțională. Talamusul este, de asemenea, un centru optic și olfactiv, dar și vegetativ, deoarece prin excitarea lui se instalează tulburări vegetative asemănătoare acelora determinate de emoții (modificarea ritmului cardiac, contracții intestinale, vezicale, secreție lacrimală etc.).

Epitalamusul. Reprezintă partea dorsală a diencefalului și reunește trigonul habenular cu ganglionii habenulari, epifiza și plexul coroid al ventriculului III. Trigonul habenular este localizat într-un plan inferior feței superioare a talamusului, posterior și intern.

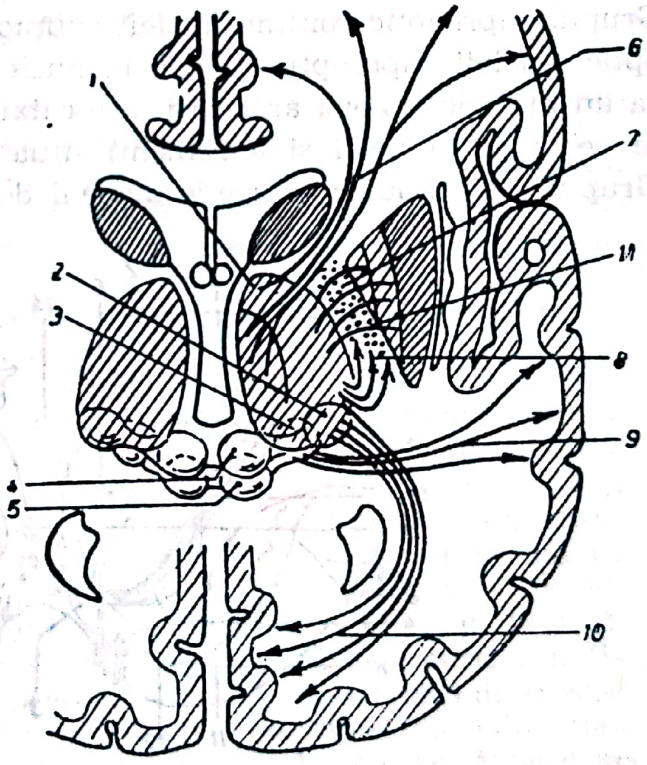

Fig. 174. Raporturile feței externe a păturilor optice și conexiunile sale (după Lazorthes) :
1 — nucleul anterior ; *2* — corpul genunchiat extern ; *3* — corpul genunchiat intern ; *4* — tuberculul cvadrigemen anterior ; *5* — tuberculul cvadrigemen posterior ; *6* — fasciculul talamo-frontal ; *7* — căi motoare ; *8* — căi senzitive ; *9* — căi acustice ; *10* — căi vizuale ; *11* — fasciculul talamo-striat.

Scanned with OKEN Scanner

Epifiza este situată înapoia ganglionilor habenulari, pe linia mediană (v. fig. 172). Ganglionii habenulari conțin un nucleu intern (cu celule mici, care primesc tractusul „taenia thalami" omolog tractusului olfacto-habenular ventral al tuturor vertebratelor, la care se mai adaugă puține fibre septale) și un nucleu lateral magnocelular, care emite tractusul retroflex Meynert ce se termină în ganglionii interpedunculari din tegmentul mezencefalic (fig. 175).

Metatalamusul. Este constituit de fapt din corpii genunchiați externi și interni, localizați în locul unde fața posterioară a talamusului se continuă cu cea inferioară ; ei se conectează pe de o parte de corpii cvadrigemeni ai mezencefalului prin brațele conjunctivale, iar pe de altă parte cu bandeletele optice.

Hipotalamusul. Reprezintă partea ventrală a diencefalului situată pe o suprafață redusă între chiasma optică și limita inferioară a tuberculilor mamilari. Provine din plăcile bazale care generează un ansamblu de nuclei (majoritatea vegetativi) care, laolaltă cu substanța albă ce-i separă, constituie peretele ventral al ventriculului III (jumătatea inferioară). La om, la nucleii vechi se mai adaugă nucleii specifici : ventrali ai tuberului și premamilari.

Nucleii hipotalamici formează un grup *supraoptic* (anterior), unul *infundibular* (mijlociu) și un al treilea *mamilar* (posterior, caudal) (fig. 176). Grupul supraoptic conține nucleii supraoptici din vecinătatea tractusului optic, nucleii supraoptici accesorii, nucleii paraventriculari (care cuprind ca un manșon pilierii anteriori ai fornixului) și nucleii preoptici (vestigii ai celor de la pești și amfibieni) situați sub comisura albă anterioară. Grupul infundibular cuprinde nucleul dorsal al tuberului, nucleul poste-

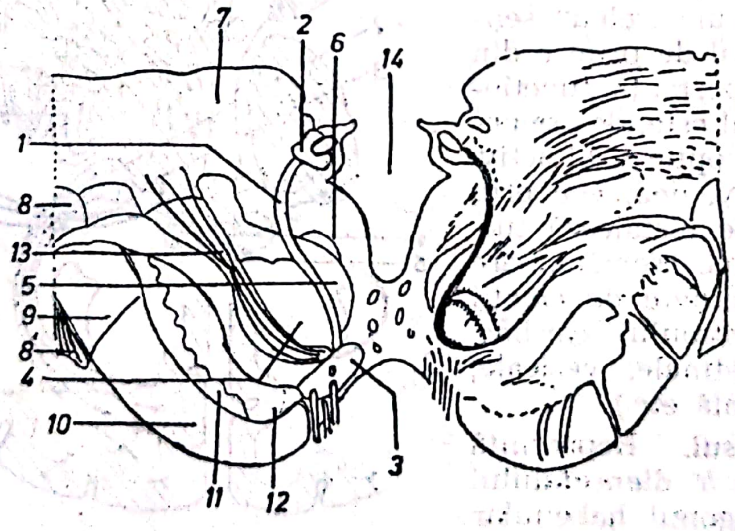

Fig. 175. Ganglionul habenular și fasciculul Meynert la om (după Testut) :

1 — fasciculul retroflex (Meynert) ; *2* — ganglionul habenular ; *3* — ganglionul interpeduncular ; *4* — nucleul roșu ; *5* — F.L.P. ; *6* — nucleul nervului III ; *7* — pătura optică ; *8* — corp genunchiat extern ; *8'* — bandeletă optică ; *9* — fasciculul Türck ; *10* — fasciculul piramidal ; *11* — stratum intermedium ; *12* — locus niger ; *13* — capsula nucleului roșu ; *14* — ventriculul III.

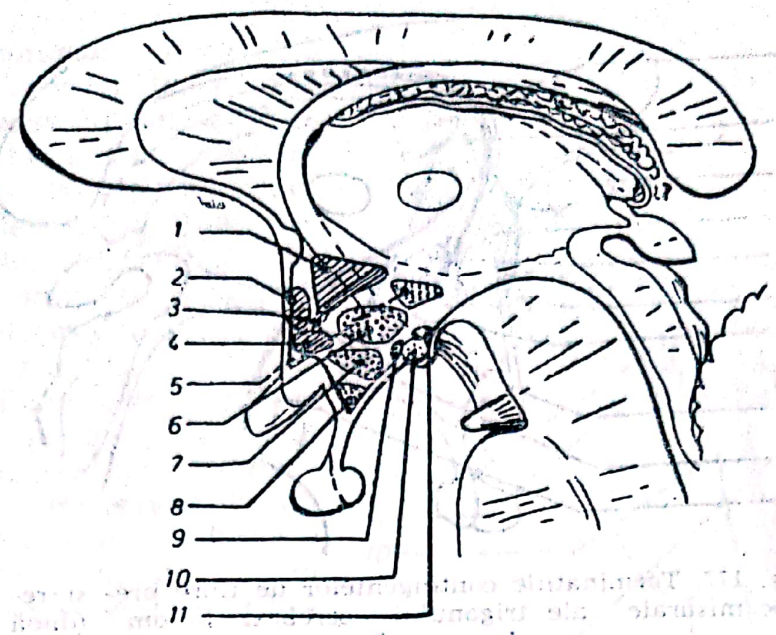

Fig. 176. Nucleii hipotalamici la om (după Lazorthes):

1 — nucleul paraventricular ; *2* — nucleul preoptic ; *3* — nucleul ovoid ; *4* — nucleul supraoptic ; *5* — nucleul posterior ; *6* — nucleul dorsal ; *7* — nucleul ventral ; *8* — nucleul inferior ; *9* — nucleul premamilar ; *10* — nucleul mamilar ; *11* — nucleul supramamilar.

rior (deasupra primului), nucleul ventral și extern (infundibular) și nucleul inferior (arcuat). Nucleul dorsal este hipervascularizat, ca dealtfel toți nucleii grupului supraoptic, deținînd, ca și aceștia, funcții neurosecretoare. Grupul mamilar conține mai mulți nuclei individualizați : nucleii mamilari mediali (conțin neuroni mari), nucleii premamilari și supramamilari (v. fig. 176).

Nucleii hipotalamici întrețin relații foarte complexe, care le permit exercitarea numeroaselor funcții (dominant vegetative).

Tractusurile aferente nucleilor hipotalamici anterior și mijlociu sînt : tractusul olfacto-hipotalamic, septo-hipotalamic (ambele prezente la toate vertebratele), fronto-hipotalamic (cu originea în ariile frontale externe 6, 8, 10 și aria orbitară 13). Aceste fascicule ajung însă și în talamus și metatalamus, iar o parte din fibrele lor contribuie la formarea tractusului Schütz. Este de remarcat, de asemenea, tractusul trigono-hipotalamic emis de cornul Ammon și hipocamp, cu stație în corpii mamilari (nucleul medial) ; el transportă mesaje de ordin vizual, auditiv, cutanat, lingual, vagal, mesaje care pot fi recepționate de hipocamp. O altă parte din fibrele sale se distribuie la nucleul preoptic (N.P.O.), ariile septale precomisurale și la nucleul talamic anterior. Nucleul lateral al corpului mamilar emite fibrele eferente ale fasciculului Vicq d'Azyr care sfîrșesc în nucleul anterior al talamusului (fig. 177). Nucleul amigdalian emite bandeleta semicirculară ale cărei fibre ajung în nucleii hipotalamici anteriori, aria septală și, parțial, în nucleul infundibular (fig. 178). Nucleii anteriori primesc, de asemenea, fibre vizuale prin tractusul retino-hipotalamic. Tractusurile strio-hipotalamice și talamo-hipotalamice sînt de mai mică importanță.

Scanned with OKEN Scanner

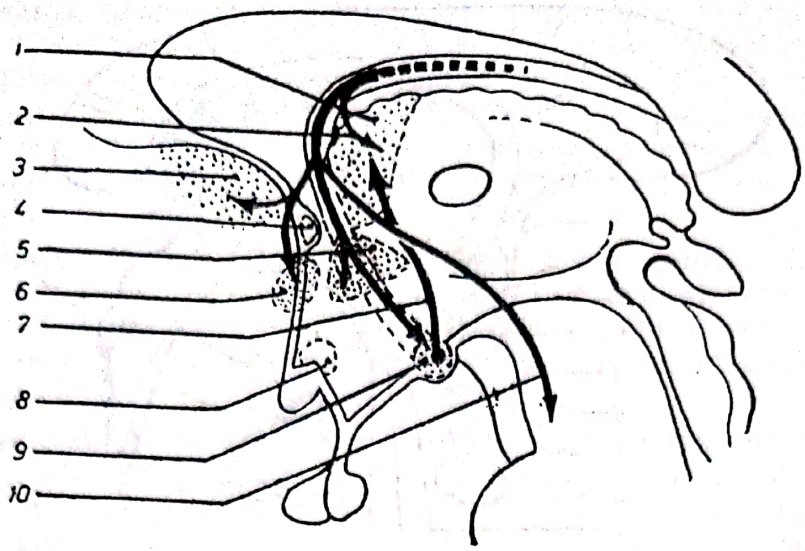

Fig. 177. Terminațiile contingentelor de fibre pre- și retrocomisurale ale trigonului cerebral la om (după Lazorthes):

1 — nucleul anterior ; *2* — fascicul ammono-talamic ; *3* — arii septale ; *4* — comisura albă anterioară ; *5* — nucleul paraventricular ; *6* — nucleul preoptic ; *7* — fasciculul mamilo-talamic Vicq d'Azyr ; *8* — nucleul supraoptic ; *9* — nucleul mamilar ; *10* — fasciculul mezencefalic.

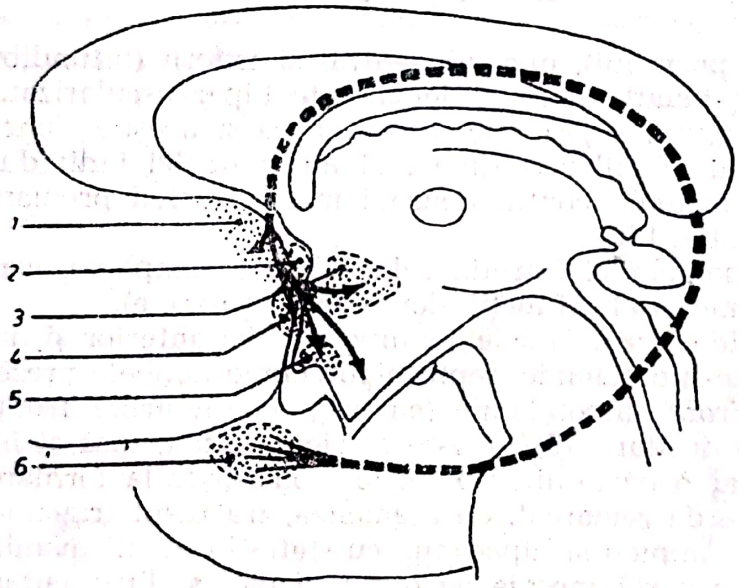

Fig. 178. Bandeleta semicirculară la om (după Lazorthes):

1 — arii septale ; *2* — comisura albă anterioară ; *3* — nucleul paraventricular ; *4* — nucleul preoptic ; *5* — nucleul supraoptic ; *6* — nucleul amigdalian.

Tractusurile eferente mai importante ale hipotalamusului sînt : tractusul Vicq d'Azyr și Schütz care au o poziție medio-dorsală în tegmentum. Tractusul Schütz este emis de nucleii zonei infundibulare și ai tuberculilor mamilari, distribuindu-și fibrele la nucleii parasimpatici craniali.

Hipotalamusul emite şi tractusuri coordonatoare ale sistemului vegetativ ortosimpatic spinal, fasciculele descendente ventro-laterale care coordonează reflexele pupilare, vasomotorii etc. (fig. 179). Prin conexiunile amintite hipotalamusul devine principalul sistem de coordonare vegetativă. Fasciculul hipotalamo-hipofizar (calea arhaică prezentă la toate vertebratele) conduce prin axonii nucleilor neurosecretori din partea anterioară a hipotalamusului, ca şi ai unor nuclei centrali din partea infundibulară, produsul specific — *neurosecreţia* — către neurohipofiză (fig. 180).

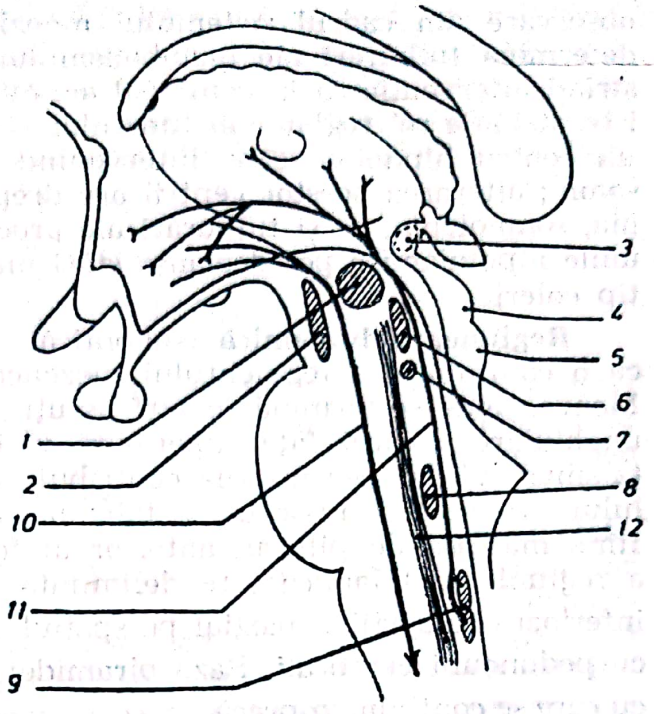

Fig. 179. Căile hipotalamice descendente (adaptare după Kappers):

1 — nucleul roşu ; *2* — locus niger ; *3* — comisura albă posterioară ; *4* — tuberculul cvadrigemen anterior ; *5* — tuberculul cvadrigemen posterior ; *6* — nucleul nervului III ; *7* — nucleul nervului IV ; *8* — nucleul nervului VI ; *9* — nucleii nervilor X şi XII ; *10* — fasciculul descendent ventro-lateral ; *11* — fasciculul medio-dorsal Schütz ; *12* — F.L.P.

S-a demonstrat experimental că partea anterioară a hipotalamusului este un centru *parasimpatic*, iar cea posterioară un centru *ortosimpatic*. Integritatea unor centrii anteriori hipotalamici condiţionează funcţiile reglatoare ale secreţiei hormonale. Corpii mamilari, aflîndu-se în intimă corelaţie cu arhepaliul, intervin printre altele şi în funcţia de

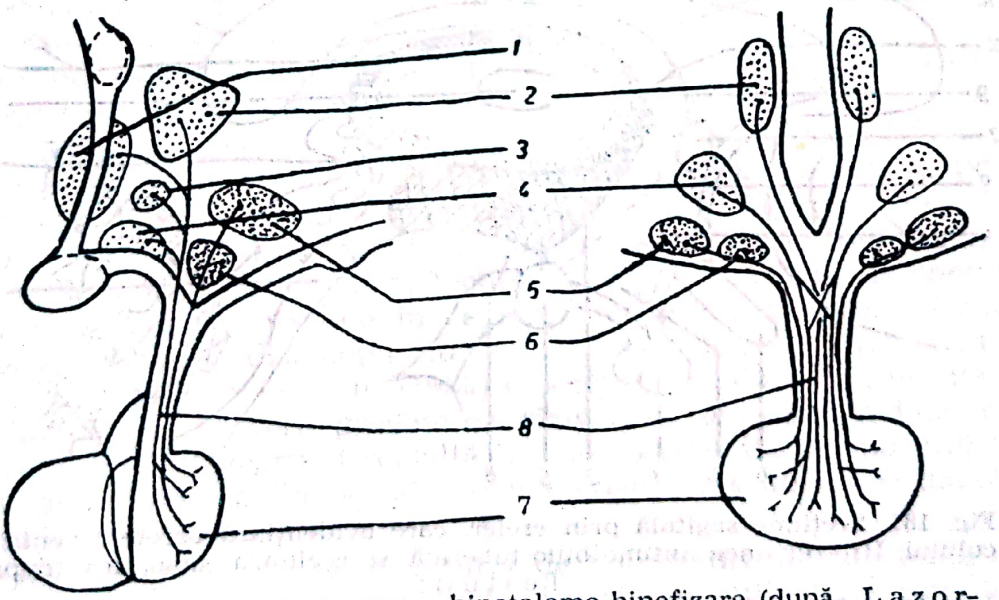

Fig. 180. Conexiunile nervoase hipotalamo-hipofizare (după Lazorthes):

1 — nucleul preoptic ; *2* — nuclei paraventriculari ; *3* — nucleul ovoid ; *4* — nuclei supraoptici ; *5* — nucleul ventral ; *6* — nucleul inferior ; *7* — neurohipofiza ; *8* — fasciculul hipotalamo-hipofizar.

observare din cadrul sistemului mnezic. Afecțiuni ale hipotalamusului determină tulburări ale metabolismului hidric, glucidic, lipidic, demonstrînd intervenția sa în controlul acestuia. De asemenea, hipotalamusului i se atribuie rol reglator al funcțiilor sexuale, ca și în termoreglare. Este un centru hipnotic activ, intervenind în reglarea stărilor de veghe și somn ; alterarea acestor centrii are drept consecință insomnia, hipersomnia, somnolența, ca și tulburări ale proceselor intelectuale afective. Leziunile hipotalamice pot declanșa stări maniace și de hiperexcitabilitate de tip coleric.

Regiunea subtalamică (suboptică). Este situată sub păturile optice, ca o continuare a tegmentului mezencefalic, pînă în dreptul orificiului Monro, unde se termină în vîrf ascuțit. Are forma unei piramide patrunghiulare a cărei față superioară vine în contact cu cea inferioară a talamusului, iar cea internă contribuie la delimitarea peretelui ventriculului III întinzîndu-se de la talamus la hipotalamus, limita anterioară fiind marcată de pilierul anterior al fornixului (fig. 181). Fața externă a regiunii subtalamice este delimitată de capsula albă internă, iar cea inferioară se sprijină parțial pe spațiul perforat posterior, continuîndu-se cu pedunculii cerebrali. Baza piramidei corespunde calotei mezencefalice cu care se continuă imprecis.

Păturile suboptice conțin nuclei de substanță cenușie separați prin fibrele comisurii Forel aflată în grosimea substanței perforate posterioare, sub ventriculul III. Dintre acești nuclei menționăm : nucleul „zona incerta“ (continuare a zonei grilajate talamice), corpul Luys, partea ros-

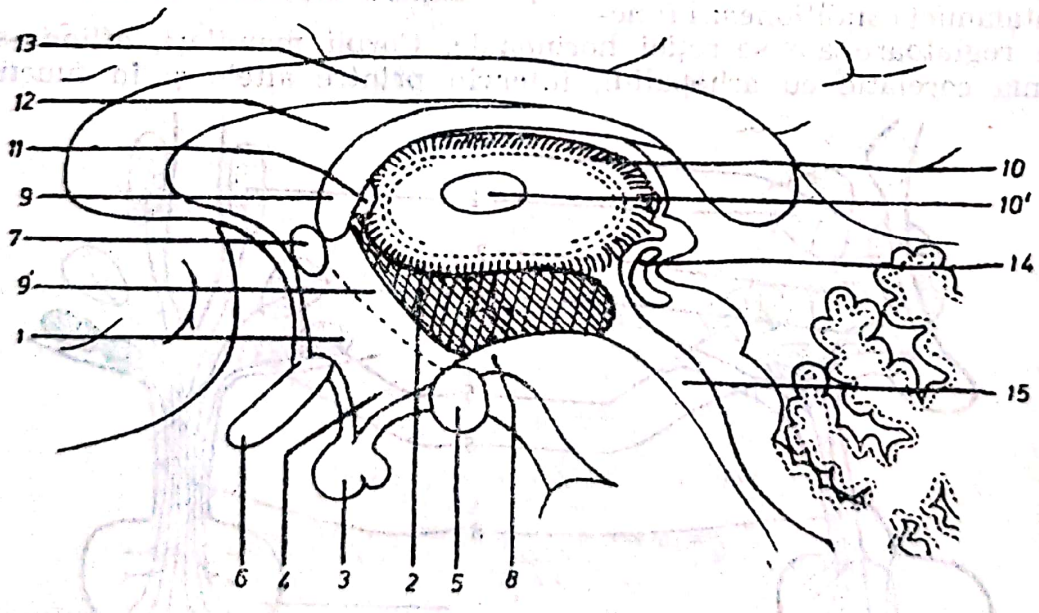

Fig. 181. Secțiune sagitală prin creier, care evidențiază peretele ventriculului III, regiunea infundibulo-tuberală și regiunea suboptică (după Testut) :

1 — regiunea infundibulo-tuberală ; *2* — regiunea suboptică ; *3* — hipofiza ; *4* — infundibulum ; *5* — tuberculul mamilar ; *6* — bandeleta optică ; *7* — comisura albă anterioară ; *8* — spațiul perforat posterior ; *9, 9'* — pilier anterior al trigonului ; *10* — talamus ; *10'* — comisura cenușie ; *11* — orificiul Monro ; *12* — septum lucidum ; *13* — corpul calos ; *14* — comisura posterioară ; *15* — apeductul Sylvius.

trală a nucleului negru și treimea anterioară a nucleului roșu (v. fig. 173). Nucleul Luys este situat între fasciculul Vicq d'Azyr și tractusul Meynert, fiind flancat superior de nucleul zona incerta ; este un centru motor reflex plasat pe traiectul căii motoare extrapiramidale, care primește fibre aferente palido-luisiene și emite fibre luiso-putaminale, luiso-luisiene și luiso-rubrice. Nucleul zona incerta are funcții încă obscure, fapt subliniat de însăși denumirea sa.

4.9.3. MEZENCEFALUL

Anatomia umană clasică consideră mezencefalul format din *pedunculii cerebrali* (ventral) și *lama cvadrigemenă* (dorsal), limită marcată de apeductul Sylvius (vestigiu al ventriculului mezencefalic al vertebratelor inferioare) care leagă ventriculul III de ventriculul IV.

Pedunculii cerebrali. Sînt alcătuiți din două cordoane scurte, late, divergente de substanță albă care conturează spațiul perforat posterior și unește puntea Varoli cu diencefalul ; între ei și placa cvadrigemenă se dispune calota mezencefalică (pedunculară), care reprezintă partea veche a mezencefalului descrisă sub numele de *tegmentum*. Pedunculii cerebrali propriu-ziși proemină pe partea ventrală a tegmentului și reprezintă partea nouă a mezencefalului, fiind constituiți din căile piramidale. O cincime din lățimea pedunculului cerebral (porțiunea laterală) este formată din fasciculul Türck cu originea în girii temporali și din fasciculul geniculat, cortico-nuclear (porțiunea internă), care sfîrșește îndeosebi în nucleii motori ai nervilor cranieni. Între fasciculul Türck și cel geniculat (deci în partea mediană a pedunculilor cerebrali) se află situat fasciculul piramidal încrucișat sau cortico-medular încrucișat (fig. 182). Pedunculii cerebrali sînt delimitați intern de emergența nervului oculomotor-comun (III), iar lateral de șanțul istmului care, de fapt, separă pedunculii de calotă.

Nucleul negru Soemmering („locus niger") se află între pedunculi și tegmentum, conținînd în celulele sale pigment melanic abundent. Acest nucleu se dispune pe întreaga lungime a mezencefalului pînă în regiunea subtalamică, fiind plasat pe traiectul căilor motorii și primind aferențele motoare rolandice și striatice. Fibrele eferente ating puntea și bulbul. Filogenia și ontogenia nucleului negru îl apropie de „globus palidus", deoarece analiza lui histochimică a stabilit o bogăție comună în fier. Nucleul negru intervine în reglarea tonusului muscular. Concepții mai vechi susțin că distrucția nucleului negru duce la instalarea bolii Parkinson. I. Niculescu (1930) distinge chiar două forme ale acestei maladii : una în care predomină rigiditatea extrapiramidală, cu leziuni ale nucleului negru și cealaltă în care predomină tremurăturile, cu leziuni importante palidale. Fasciculele geniculate aberante flanchează bilateral nucleul negru.

Apeductul Sylvius este înconjurat de un cilindru de substanță cenușie în care se găsesc nucleii de origine ai nervului oculomotor-comun (III) plasați sub apeduct, iar caudal, în afara manșonului nervos, se află nucleii de origine ai nervului patetic (IV) ; sub aceștia se găsește nucleul

Scanned with OKEN Scanner

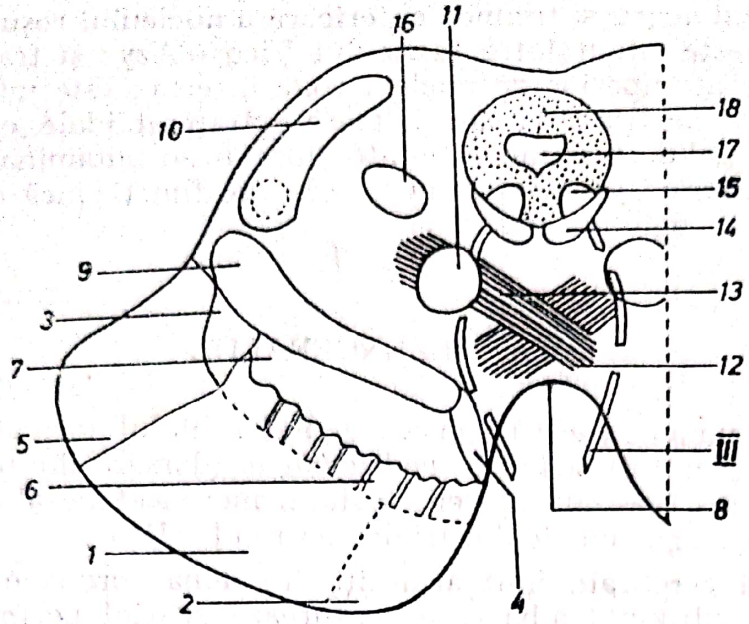

Fig. 182. Sistematizarea pedunculului cerebral — secţiune prin mezencefal la nivelul nucleului nervului III (după Testut):
1 — fasciculul piramidal (fibrele cortico-medulare) ; *2* — fasciculul geniculat (cortico-nuclear) ; *3* — pes lemniscus ; *4* — pes lemniscus superficial ; *5* — fasciculul Türck ; *6* — stratul intermediar ; *7* — locus niger ; *8* — spaţiul perforat posterior ; *9* — panglica medială Reil ; *10* — panglica laterală Reil ; *11* — nucleul roşu ; *12* — pedunculii cerebeloşi superiori ; *13* — nucleul alb Stilling ; *14* — F.L.P. ; *15* — nucleul nervului III ; *16* — fasciculul central al calotei ; *17* — apeductul Sylvius ; *18* — substanţa cenuşie periventriculară.

roşu din care două treimi aparţin mezencefalului şi o treime regiunii subtalamice, limita dintre aceste două porţiuni fiind marcată de fasciculul retroflex care, în drumul său de la ganglionii habenulari la cei interpedunculari, mulează faţa internă a nucleului roşu.

Nucleul roşu conţine celule de talie mijlocie cu pericarion triunghiular, care primesc şi emit fibre cu funcţii senzitive şi motorii. Calea cea mai remarcabilă este cerebelo-rubrică (v. fig. 182) cu originea în nucleul „dantelat" care, prin intermediul pedunculilor cerebeloşi superiori, pătrunde în mezencefal şi se încrucişează la nivelul decusaţiei Vernekink ; o parte din fibrele cerebeloase îşi continuă drumul direct către talamus, unde sfîrşesc în nucleul extern alături de fibrele rubro-talamice. Dintre fibrele aferente arhaice ale nucleului roşu menţionăm calea strio-rubrică cu fibre exclusiv palidale. Fois şi Niculescu admit prezenţa fibrelor corticale cu originea în scoarţa temporală şi frontală. Dintre fibrele eferente ale nucleului roşu amintim : calea rubro-spinală, care sfîrşeşte în neuronii coarnelor anterioare ale măduvei spinării, calea rubro-olivară (intră în fasciculul central al calotei) şi fibrele comisurale.

Poziţia nucleului roşu pe traiectul căilor ascendente şi descendente îi conferă un rol esenţial în distribuţia şi reglarea tonusului muscular. La mamiferele superioare, inclusiv la om, funcţia de reglare a tonusului muscular este diminuată comparativ cu vertebratele inferioare. Nucleul roşu devine astfel un releu pe calea ascendentă a sensibilităţii spino-cere-

belo-rubro-talamo-corticale, ca și pe calea accesorie motoare cortico-ponto-cerebelo-rubro-spinală și strio-spinală. Experiențe efectuate pe diverse grupe de mamifere au condus pe unii cercetători la concluzia că nucleul roșu intervine și în inhibarea tonusului muscular, deoarece decerebrarea executată la pisică (deasupra nucleului roșu) instalează rigiditatea și hipertonia îndeosebi a mușchilor extensori. Alte experiențe, dimpotrivă, atestă calitatea nucleului roșu de a fi cel mai înalt centru al stimulării tonusului muscular. Experiențe recente efectuate pe maimuțe, ca și numeroase observații clinice asupra omului, au stabilit însă că nucleul roșu are un rol regulator minim asupra tonusului muscular.

În tegmentul mezencefalic, dorsal față de nucleul negru, se află *panglica medială Reil*, care reprezintă calea sensibilității conștiente emisă de nucleii bulbari Goll și Burdach. Lateral se află *panglica laterală Reil* (lemniscul lateral al tuturor vertebratelor), care conține fibre acustice ce se termină în tuberculii cvadrigemeni posteriori. Sub nucleul nervului oculomotor-comun (III), posterior, se dispune bandeleta longitudinală, iar lateral fasciculul central al calotei, între panglica laterală Reil și mansonul de substanță cenușie al apeductului Sylvius (v. fig. 182).

Tuberculii cvadrigemeni. Sînt patru proeminențe mamelonare (două anterioare și două posterioare) separate prin șanțul cruciform, situate dorsal în mezencefal între ventriculul III și pedunculii cerebeloși superiori (v. fig. 172).

Coliculii anteriori sînt mai voluminoși și prezintă o citoarhitectonică ce ar putea fi asemănată cu cea a cortexului cerebral ; sînt omologabili cu lobii optici ai celorlalte vertebrate și au funcții legate de reflexele oculare ; înainte și între ei există o depresiune triunghiulară în care se află *epifiza*. Tuberculii cvadrigemeni anteriori se leagă prin brațele conjunctivale anterioare de corpii genunchiați externi. Ei sînt constituiți din straturi concentrice de neuroni și fibre care, de la periferie către centru, se succed astfel : „stratum zonale", „capa cinerea" (neuroni mici), stria medulară superficială, mijlocie și profundă. Primele trei straturi au funcții *aferente ;* ele primesc fibre corticale cvadrigeminale și retiniene, prin intermediul bandeletelor optice și prin corpii genunchiați externi. Principalele fibre optice ajung la corpul genunchiat extern, în talamus (pulvinar), iar de aici fibrele postcomisurale merg la cortexul occipital. Tractusurile *eferente* sînt comisurale, cvadrigemino-corticale și pupilare, care ajung la globul ocular pe calea tractusului optic. De asemenea, tractusul tecto-bulbar este însoțit de fibre tecto-pontine, tecto-bulbare și tecto-spinale (fig. 183), prin care tuberculii cvadrigemeni anteriori fac legătura cu nucleii nervilor cranieni motori ai globului ocular, cu alți nuclei ai nervilor cranieni motori și cu nuclei ai nervilor spinali.

Tuberculii cvadrigemeni anteriori sînt centrii motori ai irisului, ceea ce explică persistența reflexului pupilar chiar în caz de cecitate totală în urma distrugerii centrilor vizuali occipitali. De asemenea, prin lezarea lor se pierde posibilitatea de mișcare pe verticală (ridicare și coborîre) a globilor oculari.

Coliculii posteriori sînt mai mici, omologabili cu torușii semicirculari de la pești și cu „corpora postica" de la reptile. Au structură mai simplă decît a coliculilor anteriori și îndeplinesc funcții auditive. Prin brațul conjunctival posterior se conectează cu corpii genunchiați interni. Sînt con-

Scanned with OKEN Scanner

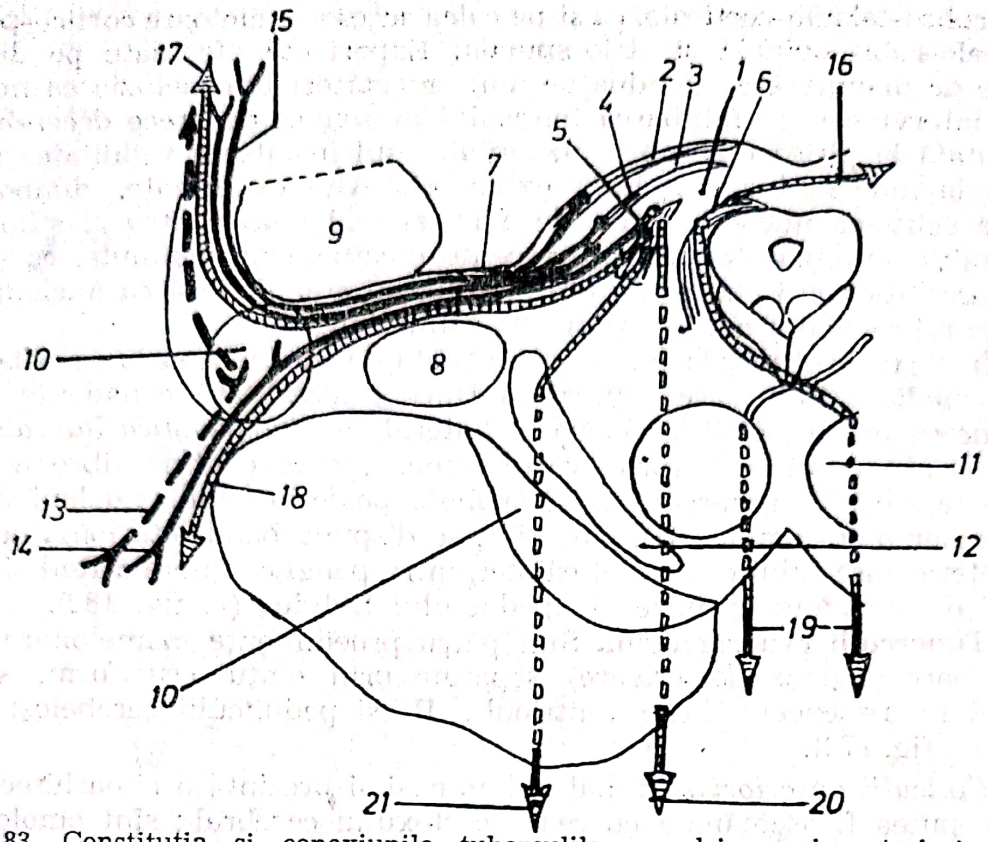

Fig. 183. Constituţia şi conexiunile tuberculilor cvadrigemeni anteriori (după Testut):

1 — tuberculul cvadrigemen anterior ; *2* — stratum zonale ; *3* — cappa cinerea ; *4* — stria medulară superficială ; *5* — stria medulară mijlocie ; *6* — stria medulară profundă ; *7* — braţul tuberculului cvadrigemen anterior ; *8* — corpul genunchiat intern ; *9* — pulvinar ; *10* — corpul genunchiat extern ; *11* — nucleul roşu ; *12* — locus niger ; *13* — bandeleta optică ; *14* — fibrele pupilare ; *15* — radiaţii cortico-cvadrigeminale ; *16* — fibre comisurale ; *17* — fibre cvadrigemino-corticale ; *18* — fibre cvadrigemino-pupilare (vasomotoare) ; *19* — fibre tecto-bulbo-spinale ; *20* — fasciculul tecto-reticulat ; *21* — fasciculul tecto-pontin.

stituiţi dintr-un centru de substanţă cenuşie (de formă ovală), care se proiectează în cilindrul de substanţă cenuşie al apeductului Sylvius şi dintr-o zonă periferică de substanţă albă („stratum zonale"). Principala cale aferentă a tuberculilor cvadrigemeni posteriori este panglica laterală Reil (calea senzorială auditivă), care-i abordează direct, fără intermediul corpului genunchiat intern şi a braţului conjunctival posterior. Cei doi coliculi posteriori sînt legaţi între ei prin fibrele comisurale Gudden, care străbat chiasma optică.

4.9.4. METENCEFALUL

Prin partea sa nouă, reprezentată dorsal de *emisferele cerebeloase* şi ventral de *puntea Varoli* (protuberanţa inelară), atinge la om dimensiunile cele mai mari, comparativ cu celelalte mamifere.

Puntea Varoli. Este o structură nouă situată transversal pe faţa ventrală a metencefalului, formată dominant din fibre. Are formă cuboidă, cu o faţă ventrală superficială şi una dorsală care constituie planşeul ventriculului IV în porţiunea pontină. Faţa ventrală poartă median şanţul bazilar, flancat bilateral de piramidele pontine, proeminenţe determinate de fasciculele piramidale. Limitele laterale ale punţii sînt mar-

cate de emergențele (originile aparente) nervilor trigemeni (V), din dreptul cărora se întind lateral pedunculii cerebeloși mijlocii (brațele punții), prin intermediul cărora se leagă de emisferele cerebeloase (fig. 184).

Puntea ocupă etajul anterior (ventral) format din *puntea propriu-zisă* și etajul posterior (dorsal) format din *calota protuberanțială* constituită din substanța reticulată Deiters (tegmentul metencefalic).

Puntea propriu-zisă (etajul ventral) conține calea piramidală, fragmentată în pachete de către fibrele transverse cerebelo-cerebeloase și ponto-cerebeloase, ultimele fiind emise de nucleii pontini la care se termină o parte din fibrele căii piramidale (calea cortico-pontină); astfel ia naștere calea cortico-ponto-cerebeloasă la mamifere (fig. 185).

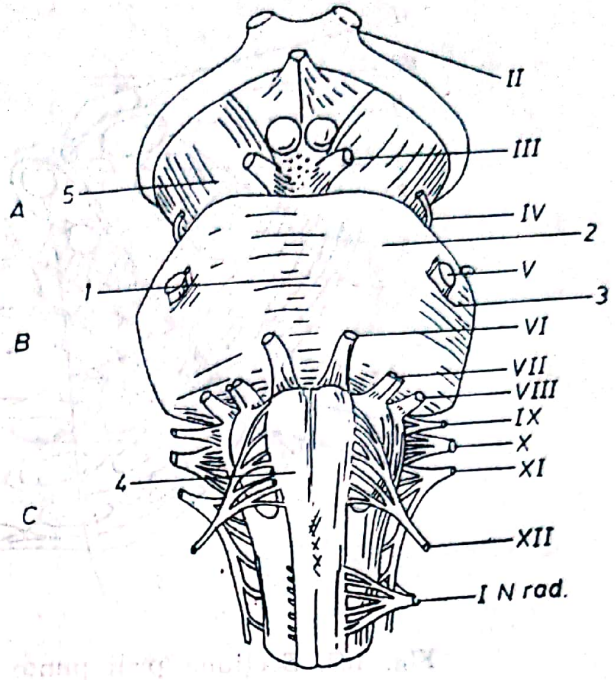

Fig. 184. Fața anterioară a trunchiului cerebral la om (după Lazorthes): *A* — mezencefal; *B* — protuberanța; *C* — bulbul:
1 — șanțul bazilar; *2* — piramidele pontine; *3* — pedunculul cerebelos mijlociu; *4* — piramidele bulbare; *5* — pedunculul cerebral.

Calota protuberanțială (etajul dorsal) conține substanța reticulată în masa căreia există nuclei de substanță cenușie; nucleii oculomotori externi (VI), care determină „eminentia terres" în planșeul pontin al ventriculului IV (nucleu la conturarea căruia participă și fibrele eferente ale nucleului facialului-VII — situat mai profund); lateral față de acesta se află aripile albe externe — ariile vestibulare — care conțin nucleii de primă stație pe calea statică a nervului acustico-vestibular (VIII), iar medial fovea cranială, care conține nucleii masticatori ai nervului trigemen (V). În partea ventrală tegmentul pontin conține panglica medială Reil flancată de fasciculul central al calotei, care conține fibre rubro-olivare (nu în exclusivitate), iar înafara acestuia fasciculele spino-talamice, rubro-spinale și Gowers. Între panglica medială Reil și nucleul nervului oculomotor-extern (VI) se află fasciculul longitudinal posterior cu fibre ce leagă partea mijlocie a bulbului de măduva cervicală și diencefal, prin comisura albă anterioară. La acestea, în poziție mai cranială, se adaugă lemniscul lateral, corpul trapezoidal și olivele superioare (fig. 185).

Pedunculii cerebeloși superiori flanchează ventriculul IV pe care îl acoperă parțial, între ei dispunîndu-se valvula Vieussens ce constituie plafonul ventriculului IV în porțiunea sa pontină. Valvula Vieussens este formată din vălul medular anterior (lamă de substanță albă) și lingula (lobul al vermisului), ambele formațiuni de origine cerebeloasă.

Cerebelul (partea dorsală a metencefalului). Este situat înapoia lamei cvadrigemene, sub telencefal, unde ocupă fosele cerebeloase ale solzului occipital. Reunește *vermisul* (central) și *emisferele cerebeloase* (lateral), ambele structuri străbătute de șanțuri curbilinii de diferite profunzimi,

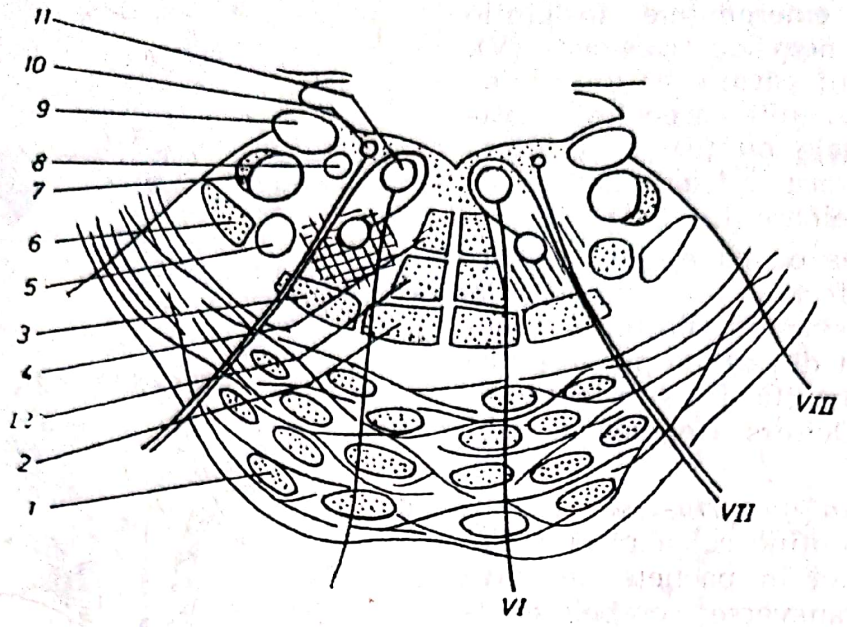

Fig. 185. Secțiune prin punte în dreptul eminenței terres (după Lazorthes):
1 — fasciculul piramidal ; *2* — panglica medială Reil ; *3* — fasciculul spino-talamic lateral ; *4* — bandeleta longitudinală posterioară ; *5* — fasciculul rubro-spinal ; *6* — fasciculul spino-cerebelos ventral (Gowers) ; *7* — nucleul și fasciculul nervului V ; *8* — nucleul și fasciculul solitar ; *9* — nucleii vestibulari ; *10* — nucleul salivar superior ; *11* — nucleul nervului VI ; *12* — fasciculul tecto-spinal.

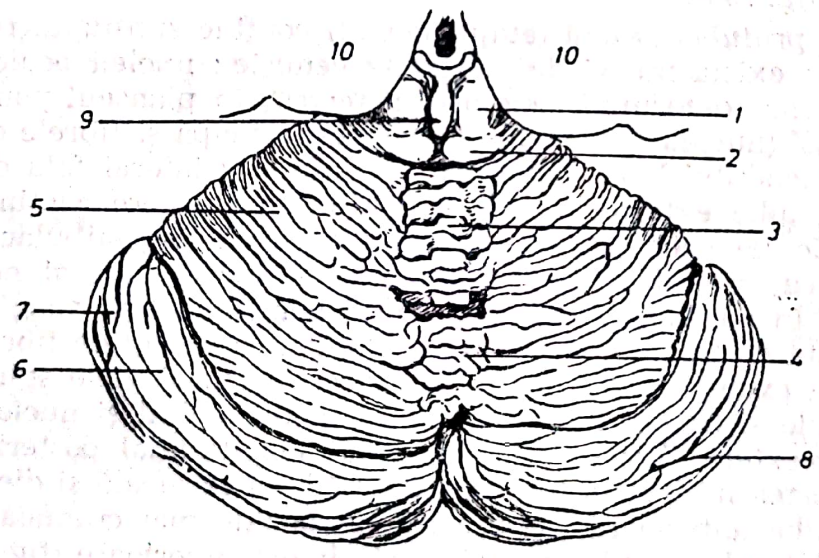

Fig. 186. Vedere superioară a cerebelului de la om (după Rauber-Kopsch):
1 — colicului anterior ; *2* — colicului posterior ; *3* — culmen vermis ; *4* — declive vermis ; *5* — lobului patrulater ; *6* — lobului semilunar superior ; *7* — lobului semilunar inferior ; *8* — sulcul orizontal al cerebelului ; *9* — epifiza ; *10* — păturile talamice.

care îl împart în *lobi* și *lobuli*. Partea cea mai extinsă este neocerebelul, care apare corelat cu apariția punții.

Vermisul este împărțit în trei lobi : *anterior*, *posterior* și *flocculo-nodular*.

Scanned with OKEN Scanner

Lobul anterior, delimitat de fisura X de la mamifere, prezintă (ca și la păsări și mamifere) lobulii : *lingula, central* și *culmen.*

Lobul posterior conține lobulii : *declive, folium* și *tuber* (pe fața superioară), *piramis* și *uvula* (pe fața inferioară). Conform nomenclaturii din anatomia umană acest lob se numește „posterior", deoarece către partea posterioară (dorsală) a corpului lobulii săi constitutivi își extind vîrfurile terminale.

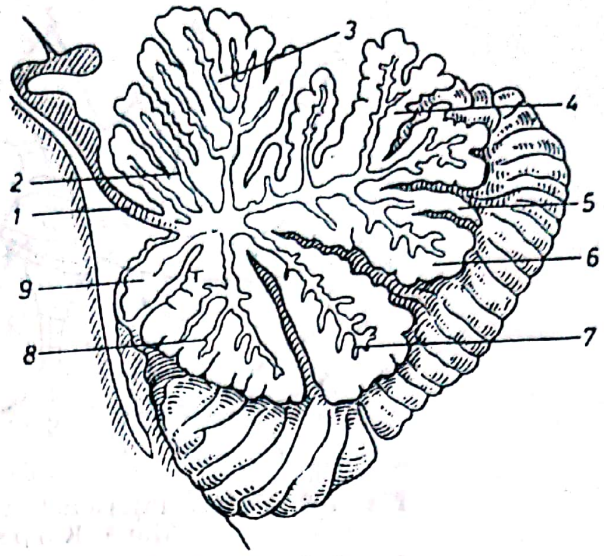

Fig. 187. Secțiune sagitală prin vermis și trunchiul cerebral la om :
1 — lingula ; *2* — lobulul central ; *3* — culmen ; *4* — declive ; *5* — folium vermis ; *6* — tuber ; *7* — pyramis ; *8* — uvula ; *9* — nodulus.

Lobul flocculo-nodular se găsește în intimitatea plexului coroid al ventriculului IV (fig. 187). Acest lob conține lobulul *nodulus,* flancat bilateral de lobulii *flocculus ;* nodulus se leagă cu flocculus prin valvula Tarin.

Între lobulii vermisului și cei ai emisferelor cerebeloase există o strînsă legătură morfologică, ceea ce a sugerat considerația că ultimii ar proveni din lobulii vermisului ; astfel, lobulii dorsali ai vermisului (culmen și declive) sînt legați de cei patrulateri ai emisferelor (v. fig. 186), iar înapoia acestora sînt lobulii semilunari superiori. Ventral, lobulul uvula (din vermis) se leagă cu tonsila sau amigdalele (din emisfere). Lobulul piramis (din vermis) se leagă cu lobulul digastric sau biventer (din emisferă), iar tuberul (din vermis) cu semilunarul inferior (din emisferă), ultimii doi fiind separați prin șanțul orizontal cerebelos („sulcus horizontalis cerebelli", sau șanțul circumferențial Vicq d'Azyr) (fig. 188).

Creșterea masei nervoase a cerebelului s-a făcut concomitent cu creșterea complexității conexiunilor sale intrin- și extrinseci (îndeosebi). Astfel, conexiunile extrinseci constituie *pedunculii cerebeloși* inferiori, mijlocii și superiori. Primii stabilesc legături cu bulbul rahidian și măduva spinării, cei mijlocii cu puntea și cortextul cerebelar, iar cei superiori cu mezencefalul, diencefalul și cortextul cerebral.

Pedunculii cerebeloși inferiori prezintă următoarele fibre *aferente :* fasciculul spino-cerebelos direct (Flechsig), cu originea în neuronii coloanei Clarke din măduva toracală inferioară și măduva lombară. Acest fascicul transportă la cerebel informații proprioceptive aduse de la nivelul trunchiului și membrelor inferioare ; fasciculul spino-cerebelos încrucișat (Gowers), care ia naștere în neuronii din baza coarnelor dorsale ale măduvei cervicale și toracale și se termină în lobulul lingula, la care ajunge prin pedunculii cerebeloși superiori. Fasciculele Flechsig și Gowers sînt tractusuri ale sensibilității profunde inconștiente. Prin pedunculii cerebeloși inferiori mai urcă și o parte din fibrele provenite din nucleii Goll și Burdach, la care se adaugă fibre vestibulo- și olivo-ce-

Scanned with OKEN Scanner

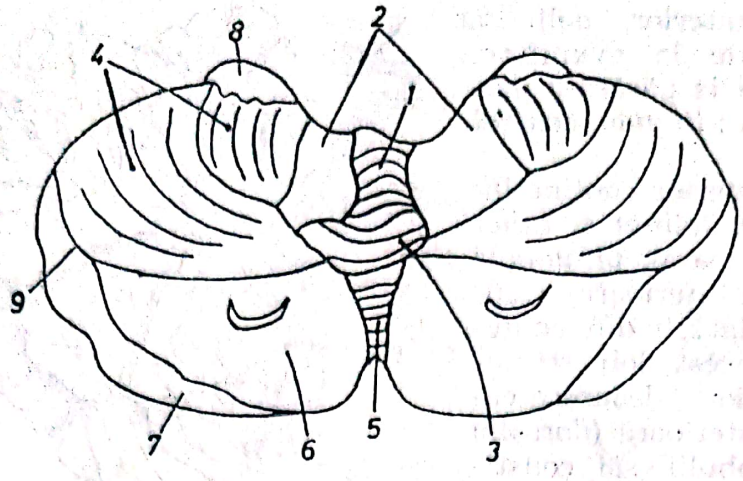

Fig. 188. Vedere inferioară a cerebelului de la om (după K o p s c h) :

1 — uvula vermis ; *2* — amigdalele sau tonsilla cerebelli ; *3* — pyramis vermis ; *4* — lobulul digastric (biventer) ; *5* — tuber vermis ; *6* — lobulul semilunar inferior ; *7* — lobulul semilunar superior ; *8* — flocculus ; *9* — sulcus horizontalis cerebelli.

rebeloase, cu originea în nucleul Deiters și olivele bulbare. Dovada acestui fapt este că prin distrugerea unei emisfere cerebeloase se atrofiază oliva bulbară opusă.

Tractusurile *eferente* ale cerebelului sînt fasciculele cerebelo-vestibulare, cu originea în nucleii acoperișului (fig. 189).

Pedunculii cerebeloși mijlocii (brațele punții) conțin în esență fibre cerebelo-cerebeloase, care conectează cele două emisfere cerebeloase, îndeosebi părțile neocerebeloase ; de asemenea, mai conțin fibre ponto-cerebeloase care transportă influxurile aduse de fasciculele cortico-pontine.

Pedunculii cerebeloși superiori conțin fibre *aferente* spino-cerebeloase încrucișate (Gowers), iar dintre fibrele *eferente* mai importante sînt cele cerebelo-rubrice și cerebelo-talamice (v. fig. 189).

Funcțional, cerebelul semnifică un sistem de reglare corespunzător poziției sale în derivație pe marile căi senzitive și motoare. Funcția sa veche este de echilibru, iar cea nouă (la mamifere, îndeosebi la primate) este motorie, voluntară, care domină la vertebratele superioare și om întreaga viață de relație. Distrugerea cerebelului nu afectează marile căi ascendente și descendente, deci nu atrage paralizii sau tulburări ale sensibilității generale, ci numai tulburări nuanțate ale activității automate și voluntare exprimate mai ales prin necoordonare, expresie frapantă a absenței reglării.

Arhecerebelul (lobul flocculo-nodular) reprezintă un centru de control al echilibrului, exprimat prin conexiunile aferente și eferente prezente îndeosebi în pedunculii cerebeloși inferiori. O asemenea conexiune este următoarea : nucleul Deiters primește informații prin nucleii nervului vestibular, informații transportate prin sistemul bulbo-cerebelos la scoarța lobulului nodulus și flocculus, de la care, prin tractusuri eferente (ce trec prin nucleii acoperișului), revin la nucleul Deiters. Nucleii vestibulari primesc comenzi de la cerebel, care ulterior ajung la măduva spinării prin fasciculul vestibulo-spinal (direct și încrucișat). Nervii oculo-

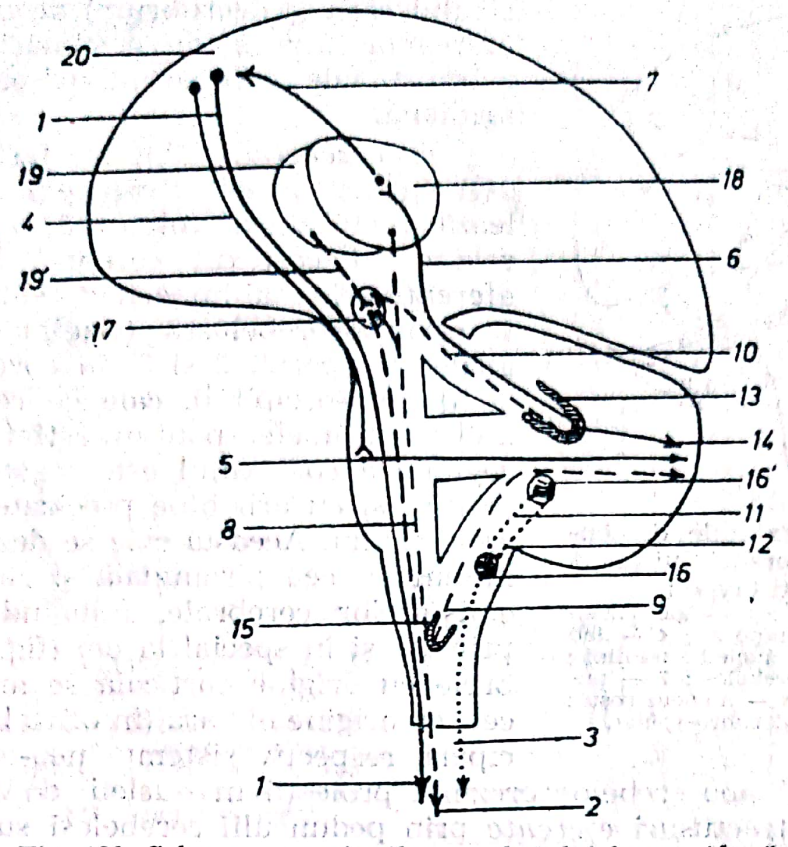

Fig. 189. Schema conexiunilor cerebelului la om (după Testut):

1 — calea piramidală ; *2* — calea rubro-spinală ; *3* — calea vestibulo-spinală ; *4* — fibre cortico-pontine ; *5* — nucleu din punte şi fibre ponto-cerebeloase ; *6* — fibre cerebelo-talamice ; *7* — fibre talamo-corticale ; *8* — fasciculul central al calotei ; *9* — fibre olivo-cerebeloase ; *10* — fibre cerebelo-rubrice ; *11* — fibre vestibulo-cerebeloase ; *12* — fibre cerebelo-vestibulare ; *13* — nucleul dantelat ; *14* — fibre de proiecţie corticală ale nucleului dantelat ; *15* — oliva bulbară ; *16* — nucleul Deiters ; *16'* — nucleul acoperişului ; *17* — nucleul roşu ; *18* — talamus ; *19* — corp striat ; *19'* — fibre strio-rubrice ; *20* — zona motorie a cortexului cerebral.

motori primesc impulsuri prin fasciculul vestibulo-mezencefalic, component al bandeletei longitudinale posterioare.

Paleocerebelul (lobul anterior) se distinge prin relaţiile sale cu sistemul sensibilităţii proprioceptive inconştiente, cu rol în reglarea statotonusului. Se admite că acest lob conţine şi lobulul piramis (din vermis) şi amigdalele (din emisferele cerebeloase). Relaţiile *aferente* ale paleocerebelului sînt reprezentate de fasciculele spino-cerebeloase încrucişate (răspund de sensibilitatea profundă inconştientă a trunchiului şi membrelor inferioare), care sfîrşesc în lobulul central şi culmen. Fasciculele spino-cerebeloase conţin, de asemenea, şi fibre senzitive care abordează fusurile neuromusculare şi corpusculii Golgi. Paleocerebelul mai primeşte şi informaţii proprio- şi exteroceptive conştiente de la nucleii bulbari Von Monakov, de la olivele bulbare, nucleii clava şi cuneatus. Paleocerebelul exprimă o somatotopie bine definită, la care mesajele externe extero- şi proprioceptive de aceeaşi origine topografică converg în acelaşi punct al cortexului cerebelos. Fibrele eferente ale paleocerebelului au originea în vermis, nucleul emboliform şi globos şi se termină în partea veche a nu-

Scanned with OKEN Scanner

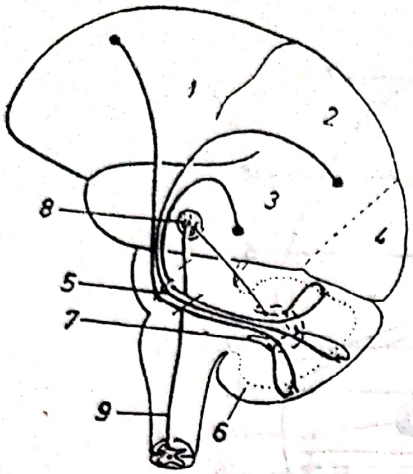

Fig. 190. Conexiunile descendente ale neocerebelului (după Lazorthes):
1 — lob frontal ; 2 — lob parietal ; 3 — lob temporal ; 4 — lob occipital ; 5 — nucleii pontini ; 6 — cortexul cerebelos ; 7 — nucleul dantelat ; 8 — nucleul roşu ; 9 — fasciculul rubro-spinal.

cleului roşu (paleorubrum) de unde apoi se îndreaptă către măduva spinării fasciculele rubro-spinale care se încrucişează pe linia mediană.

Neocerebelul (lobul posterior) este un segment nou apărut filogenetic, care controlează mobilitatea voluntară, aflîndu-se în relaţie cu cortexul cerebral. Tractusurile *aferente* cele mai importante sînt : calea cortico-ponto-cerebeloasă (origine în cortexul girilor temporali 2 şi 3, în cortexul frontal şi parieto-occipital), cale ce realizează un „releu" în nucleii pontini, astfel încît fiecare regiune a cortexului este legată cu nucleii pontini şi cu arii bine precizate din scoarţa creierăşului. Această cale se dezvoltă concomitent cu cea piramidală şi cu dezvoltarea emisferelor cerebrale, atingînd apogeul la primate şi în special la om (fig. 190). La fibrele cu origine corticală se mai adaugă şi cele cu origine olivară (în oliva bulbară principală, respectiv sistemul neo-olivar).

Cortexul neocerebelos prezintă proiecţii în nucleii dantelaţi de la care pleacă tractusuri *eferente* prin pedunculii cerebeloşi superiori (fasciculul cerebelo-rubric) şi sfîrşesc în neorubrum, iar de aici în nucleul lateral ventral talamic prin tractusul rubrotalamic de unde, ulterior, converg către diverse zone de recepţie ale cortexului cerebral. Neocerebelul, în „colaborare" cu cortexul cerebral, intervine în reglarea activităţii musculaturii voluntare.

4.9.5. BULBUL RAHIDIAN („măduva prelungită")

Constituie al cincilea şi ultimul segment cerebral aflat în continuarea măduvei spinării, a cărei morfologie externă o conservă nealterată în partea inferioară. Are forma unui trunchi de con cu o faţă anterioară, una posterioară şi două feţe laterale.

Faţa anterioară prezintă şanţul medio-ventral, continuare a celui din măduvă, care sfîrşeşte în groapa oarbă Vicq d'Azyr plasată la răscrucea şanţului medio-ventral cu cel transvers bulbo-pontin. Pe o distanţă de aproximativ 6—8 mm, şanţul medio-ventral este „alterat" de decusaţia piramidală situată la 20—22 mm de groapa oarbă Vicq d'Azyr (fig. 191). Şanţul medio-ventral este flancat de piramidele bulbare anterioare formate de axonii căii piramidale şi, aparent, de fasciculul anterior al măduvei spinării. La nivelul decusaţiei, fibrele corticale emise de girul frontal prerolandic şi alte arii frontale se încrucişează, „decapitînd coarnele ventrale ale măduvei spinării, apoi trec pe partea opusă a axului cerebro-spinal şi îşi continuă drumul pînă la extremitatea caudală a acestuia, în centrii medulari anteriori. Fasciculul piramidal direct (Türck), cu originea

Scanned with OKEN Scanner

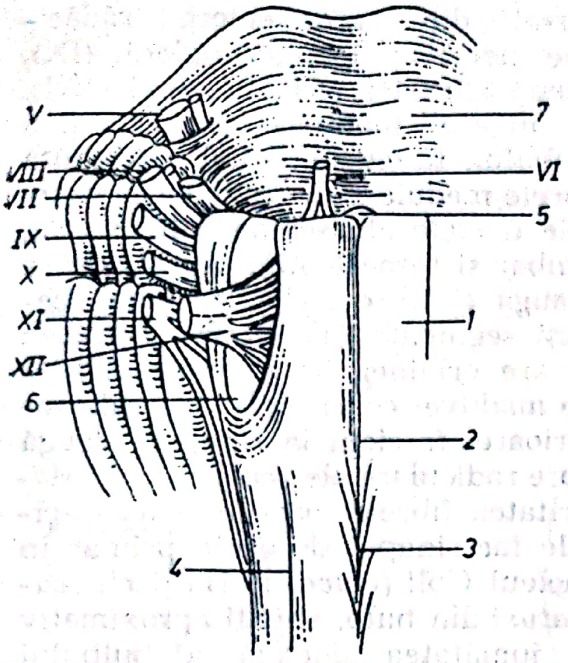

Fig. 191. Vedere ventrală a bulbului rahidian la om (după Testut):

1 — piramida bulbară anterioară; *2* — şanţul median anterior; *3* — decusaţia piramidală; *4* — şanţ colateral anterior; *5* — groapa oarbă Vicq d'Azyr; *6* — oliva bulbară; *7* — puntea; *V—XII* — nervi cranieni.

în lobii temporali ai emisferelor cerebrale, depăşeşte decusaţia bulbară încrucişîndu-se de-a lungul întregii măduve, distribuindu-se în centrii anteriori ai acesteia (fig. 192). Lateral, piramidele bulbare sînt marcate de şanţul colateral ventral (preolivar), în care se află emergenţele nervilor hipogloşi (XII).

Faţa posterioară (dorsală) prezintă în jumătatea inferioară aceeaşi morfologie ca a măduvei cervicale, iar în jumătatea superioară aceasta este alterată de „V"-ul descris prin abaterea aparentă a fasciculelor dorsale, lateral şi în sus, conturînd astfel porţiunea bulbară a ventriculului IV.

Faţa dorsală expune şanţul medio-dorsal (continuarea celui medular), flancat de fasciculele Goll, apoi şanţul intermedio-dorsal flancat de fasciculele Burdach şi şanţul latero-

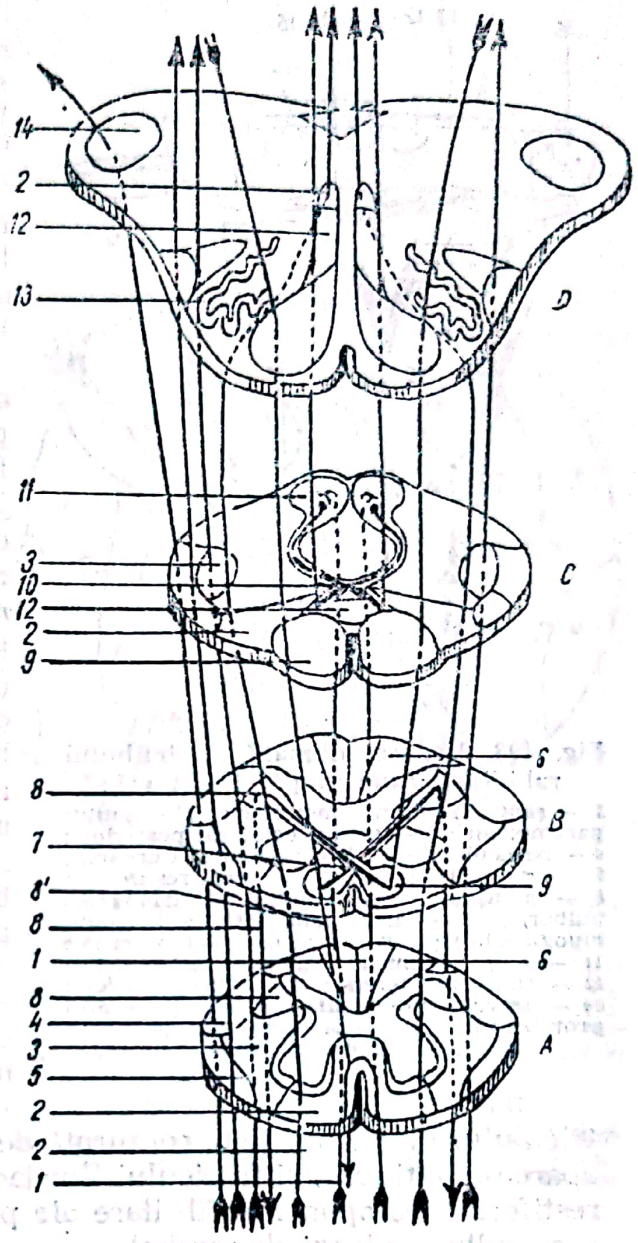

Fig. 192. Schemă reprezentînd fasciculele ascendente şi descendente la nivelul bulbului rahidian de la om. Este deosebit de evidentă decusaţia piramidală şi încrucişarea piniformă (după Testut): *A* — secţiune transversală la nivelul măduvei cervicale; *B* — secţiune prin bulb la nivelul decusaţiei piramidale; *C* — secţiune prin bulb la nivelul decusaţiei piniforme; *D* — secţiune prin bulb la nivelul olivei:

1 — fasciculul Goll; *2* — fasciculul antero-lateral ascendent; *3* — fasciculul lateral ascendent; *4* — fasciculul cerebelos direct; *5* — fasciculul Gowers; *6* — fasciculul Burdach; *7* — decusaţia piramidală; *8* — fasciculul piramidal încrucişat; *8'* — fasciculul piramidal direct; *9* — piramide anterioare; *10* — decusaţia piniformă; *11* — nucleul Goll; *12* — panglica medială Reil; *13* — olivă bulbară; *14* — corp restiform cu fasciculul cerebelos direct.

Scanned with OKEN Scanner

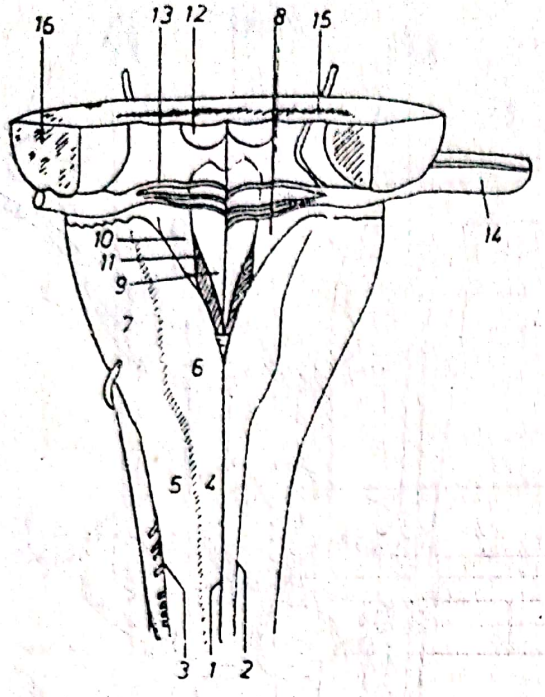

Fig. 193. Vedere dorsală a bulbului rahidian la om (după Testut):
1 — şanţul median posterior ; 2 — şanţul paramedian ; 3 — şanţul colateral posterior ; 4 — fasciculul Goll ; 5 — fasciculul Burdach ; 6 — nucleul clava ; 7 — corp restiform ; 8 — planşeul ventriculului IV (triunghiul bulbar) ; 9 — aripa albă internă (trigonul hipoglosului) ; 10 — aripa albă externă ; 11 — aripa cenuşie (fovea inferioară) ; 12 — eminenţia terres ; 13 — fibre acustice ; 14 — nervul stato-acustic ; 15 — secţiune prin protuberanţă ; 16 — secţiune prin pedunculul cerebelos mijlociu.

dorsal din care emerg rădăcinile nervilor glosofaringieni (IX), pneumogastrici (X) şi spinali (XI). La nivelul măduvei cervicale şi a bulbului, fasciculele Goll reprezintă fibrele medulare cu originea în coarnele dorsale ale segmentului sacral, lombar şi toracal inferior, la care se adaugă şi fibre radiculare din aceleaşi segmente. Fasciculul Burdach îşi are originea în coarnele dorsale ale măduvei cervicale şi toracale superioare, fascicul la care se adaugă fibre radiculare ale acestor zone. Majoritatea fibrelor acestor două fascicule fac sinapsă de ordin primar în nucleul Goll *(clava)* şi Burdach *(cuneatus)* din bulb, situaţi aproximativ la jumătatea dorsală a bulbului (fig. 193). Fibrele postsinaptice se orientează către faţa ventrală a bulbului, „decapitînd" coarnele dorsale ale măduvei (v. fig. 192, *C*), ating apoi faţa dorsală a fasciculului piramidal, se orientează în sus şi străbat bulbul, puntea, mezencefalul, pînă la nucleii talamici externi, de unde se continuă calea sensibilităţii profunde conştiente către girul postcentral al emisferelor cerebrale. Jumătatea dorsală superioară a bulbului conţine porţiunea bulbară a ventriculului IV (v. fig. 193), conturată de piramidele dorsale (fasciculul Goll, aparent continuat) şi fasciculul Burdach, care se continuă parţial cu corpii restiformi (componente fibrilare ale pedunculului cerebelos inferior) prin care bulbul se leagă de cerebel.

Planşeul verticulului IV expune în această porţiune nuclei de origine ai unor nervi cranieni motori şi nuclei de primă staţie ai unor nervi cranieni senzitivi (sau partea senzitivă a celor micşti), nuclei omologi cu cei ai substanţei cenuşii a măduvei. Aceşti nuclei provin prin decapitarea coarnelor de substanţă cenuşie a măduvei spinării, datorită încrucişării căii ascendente Goll şi Burdach, a căii piramidale şi a căilor arcifere. Astfel, şanţul medio-dorsal din planşeul bulbar al ventriculului IV este flancat de aripa albă internă (trigonul hipoglosului) — proeminenţă triunghiulară — care conţine nucleul de origine al nervului hipoglos (XII), continuată la nivel pontin cu „eminentia terres", iar la nivel mezencefalic cu nucleii nervilor oculomotori-comuni (III) şi patetici (IV). Lateral aripii albe interne se află aripa cenuşie (foveea caudală), depresiune triunghiulară care conţine nuclei de substanţă cenuşie proveniţi din capul cornului ventral, nuclei care, dinapoi-înainte, sînt următorii : nucleul ner-

Scanned with OKEN Scanner

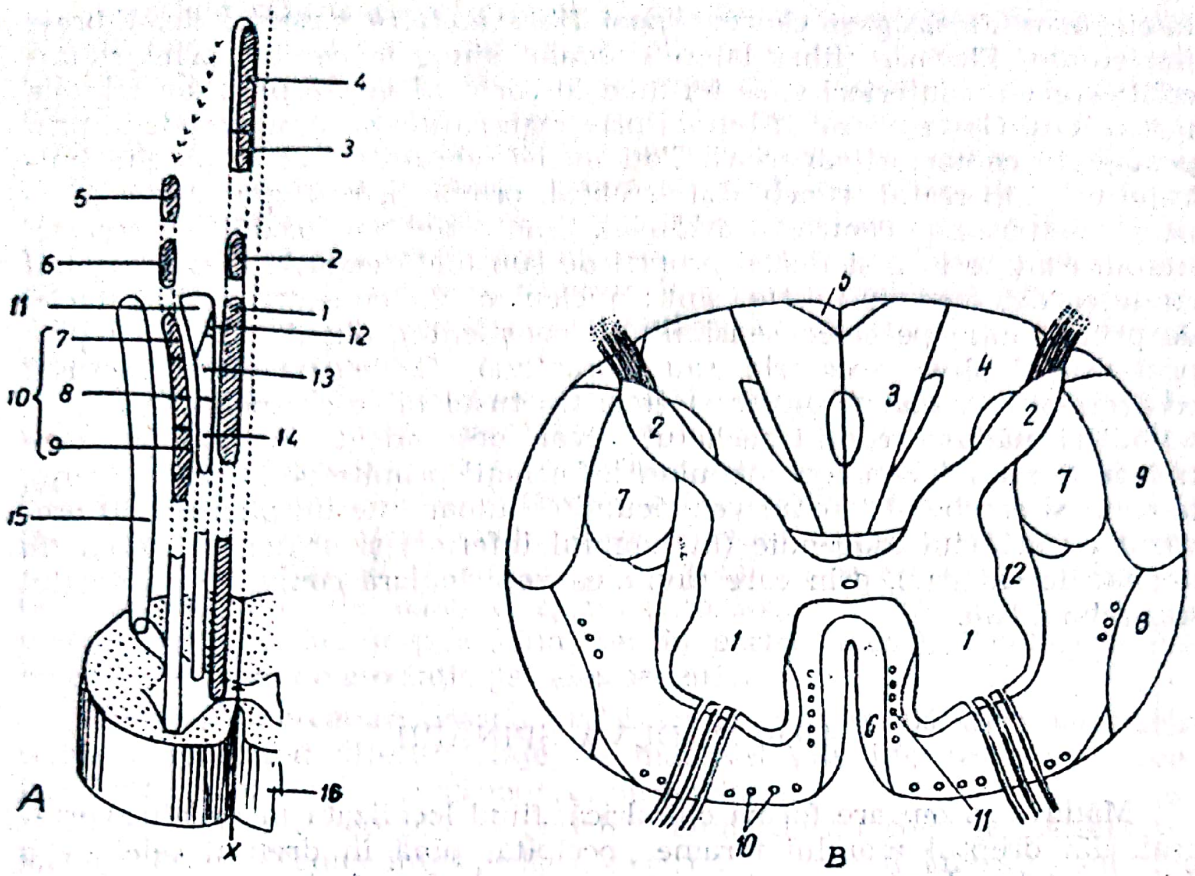

Fig. 194. *A* — nucleii bulbo-protuberanțiali și mezencefalici cu corespondențele lor în formațiunile cenușii, omologabile, ale măduvei spinării (după Testut): *1* — nucleul marelui hipoglos ; *2* — nucleul nervului VI ; *3* — nucleul nervului IV ; *4* — nucleul nervului III ; *5* — nucleul masticator (motor) al nervului V ; *6* — nucleul motor al nervului VII ; *7* — nucleul nervului IX ; *8* — nucleul nervului X ; *9* — nucleul nervului XI ; *10* — nucleul ambiguu ; *11* — nucleu auditiv de primă stație ; *12* — nucleul senzitiv Wriesberg ; *13* — nucleul de primă stație al nervului IX ; *14* — nucleul senzitiv al vagului ; *15* — nucleul senzitiv al nervului V ; *16* — măduva spinării.

B — secțiune transversală prin măduva spinării la om (după Testut): *1* — coarne anterioare ; *2* — coarne posterioare ; *3* — fasciculul Goll ; *4* — fasciculul Burdach ; *5* — fasciculul triunghiular Gombault-Philippe ; *6* — fasciculul piramidal Türck ; *7* — fasciculul piramidal încrucișat ; *8* — fasciculul Gowers ; *9* — fasciculul Flechsig ; *10* — fasciculul vestibulo-spinal ; *11* — fasciculul tecto-spinal ; *12* — fasciculul lateral profund.

vului spinal (XI), nucleul părții motorii a nervului vag (X) și glosofaringian (IX), laolaltă constituind nucleul „ambiguu" (Stilling) (fig. 194, *A*). Din aceeași coloană de substanță cenușie, în metencefal rezultă nucleii de origine ai nervului facial motor (VII) și, mai rostral, ai nervului trigemen motor (V). Aripa albă externă, situată în afara foveei caudale, reprezintă superficial aria auditivă, cu nuclei de primă stație pe calea cohleară a nervului stato-acustic (VIII), iar profund conține nucleul solitar care reunește, dinainte-înapoi, nucleii de primă stație ai nervului intermediar Wriesberg (facialul senzitiv), glosofaringian (IX) și vag (X), toți nuclei omologați cu baza cornului dorsal de substanță cenușie a măduvei. Din capul cornului dorsal se constituie la nivelul bulbului un nucleu voluminos, alungit — nucleul gelatinos —, primă stație pe traiectul senzitiv al trigemenului (V).

Fața laterală a bulbului poartă olivele bulbare cuprinse între șanțul latero-ventral și jumătatea feței laterale ; înapoia lor se află fibre ale

Scanned with OKEN Scanner

fasciculelor Flechsig și Gowers, apoi fibre arcifere superficiale. Fibrele fasciculului Flechsig (fibre latero-caudale) ajung în cerebel prin pedunculii cerebeloși inferiori și se termină în cortexul vermisului, iar cele ale fasciculului Gowers străbat bulbul prin tegmentum și ating cerebelul prin pedunculii cerebeloși superiori. Toți nucleii amintiți, atît la nivelul bulbului cît și în restul trunchiului cerebral, provin prin fragmentarea coarnelor de substanță cenușie a măduvei, fiind astfel omologabili cu aceasta. Bulbul conține însă și nuclei proprii de substanță cenușie, neomologabili cu aceea din măduvă ; astfel sînt : nucleul clava, cuneatus (ambii nuclei de primă stație pe calea sensibilității conștiente), olivele (cu oliva propriu-zisă și oliva accesorie sau paraoliva). Olivele primesc tractusul cerebelo-olivar, talamo-olivar și emit tractusul olivo-cerebelos. Anterior, bulbul și măduva conțin pachetul olivar descendent olivo-spinal, care transmite centrilor motori medulari informații primite de la nucleul roșu, talamus și cerebel. Plafonul ventriculului bulbar este un plex coroid prevăzut cu orificiul Magendie (în unghiul inferior) și orificiile Luscka (în unghiurile externe), prin care cavitatea ventriculară comunică cu spațiul subarahnoidian.

4.9.6. MĂDUVA SPINĂRII

Măduva la om are formă cilindrică, fiind localizată în canalul vertebral, din dreptul marelui foramen occipital pînă în dreptul celei de a doua vertebre lombare unde se termină sub formă de con (conul terminal) în continuarea căruia se află „fillum terminale" care constituie, alături de nervii rahidieni caudali, „coada de cal". Măduva spinării este acoperită de foițele meningeale medulare scăldate de lichidul cefalo-rahidian. Prezintă *intumescența cervicală* și *lombo-sacrală,* corelate cu inervația membrelor superioare, respectiv inferioare. Intumescența cervicală se întinde în dreptul vertebrelor C_4—T_1, iar cea lombo-sacrală în dreptul vertebrelor T_{10}—L_1.

Extern, pe partea dorsală, măduva spinării prezintă *șanțul mediodorsal* superficial, flancat bilateral de *șanțurile latero-dorsale,* pe unde emerg rădăcinile dorsale ale nervilor rahidieni. Între șanțul medio-dorsal și cele latero-dorsale există *șanțurile intermedio-dorsale,* care separă fasciculele medulare dorsale Goll și Burdach. Anterior (ventral), măduva spinării prezintă, de asemenea, un *șanț medio-ventral,* flancat de *șanțurile latero-ventrale* prin care emerg rădăcinile ventrale ale nervilor rahidieni.

Nervii rahidieni sînt în număr de 31 perechi, rezultați din unirea celor două rădăcini (pe traiectul celei dorsale se află cîte un ganglion spinal), fiind astfel *nervi micști.*

Central, măduva spinării conține *canalul ependimar* înconjurat de *substanța cenușie* care, în secțiune transversală, are forma literei „H" datorită prezenței a două perechi de *coarne :* o pereche anterioară, mai largă terminal și o pereche posterioară, îngustată terminal. Fiecare corn prezintă un vîrf (cap) și o bază.

Scanned with OKEN Scanner

Coarnele anterioare prezintă în regiunile superioare ale măduvei cîte o proeminenţă în zona bazală şi laterală, care constituie cornul lateral. Coarnele posterioare prezintă, de asemenea, cîte o proeminenţă (medială) numită coloana Clarke, dar aceasta numai în regiunea toracală. Neuronii constitutivi ai substanţei cenuşii sînt de trei categorii : celule radiculare, cordonale şi intercalare. Axonii primelor constituie rădăcinile anterioare ale nervilor spinali, găsindu-se în coarnele anterioare ale măduvei ; în vîrful acestora se află neuroni multipolari ai căror axoni participă la formarea rădăcinilor ventrale şi, ulterior, a nervilor rahidieni micşti, ajungînd prin ramificaţiile acestora la musculatura somatică (de aceea, se mai numesc neuroni striomotori).

La baza coarnelor ventrale şi în cele laterale se găsesc celule radiculare de talie mai mică (neuroni visceromotori) ai căror axoni participă la formarea rădăcinilor ventrale, dirijîndu-se prin ramuri comunicante albe către ganglionii latero-vertebrali (ortosimpatici). De aici, fibrele eferente ale celulelor ganglionare ortosimpatice ajung la diverse organe.

Neuronii cordonali formează, prin axonii pe care-i emit, cordoanele de *substanţă albă* ale măduvei spinării, cordoane directe (cînd rămîn pe aceeaşi parte) şi încrucişate (cînd trec în partea opusă). Celulele cordonale sînt neuroni de asociaţie pe calea senzitivă.

Celulele intercalare posedă axoni scurţi care nu părăsesc substanţa cenuşie, conectînd diferite etaje ale măduvei sau diferite arii ale aceluiaşi etaj. Aceste celule sînt neuroni de asociaţie.

Neuronii sînt agregaţi în „nuclei" alungiţi sau coloane, astfel : coloana Clarke, coloana intermediară externă (în cornul lateral) conţinînd centrii vegetativi importanţi, ca : centrul cilio-spinal, cardiac, splanchnic etc.

Substanţa cenuşie a măduvei prezintă o *zonă somato-motoare* (la vîrful coarnelor ventrale) şi una *viscero-motoare* (la baza coarnelor ventrale) ; o *zonă somato-senzitivă* (la vîrful coarnelor dorsale) şi una viscero-senzitivă (la baza coarnelor dorsale).

La exteriorul substanţei cenuşii se află substanţa albă formată din fibre mielinizate, care constituie *cordoanele medulare*. Sînt trei perechi de cordoane medulare : o pereche *posterioară* (dorsală), o pereche *laterală*, şi o pereche *anterioară* (ventrală). Funcţional, sînt *cordoane senzitive* (ascendente, aferente) şi *motorii* (descendente, eferente).

Cordonul posterior conţine fasciculele senzitive Goll şi Burdach (care sfîrşesc în nucleii cu acelaşi nume din bulb), la care se adaugă cîteva fascicule endogene cu valoare asociativă : fasciculul Schültze, fasciculul oval Flechsig, fasciculul triunghiular Gombault şi Philippe.

Cordonul anterior conţine fasciculele motorii Türck (piramidal direct) şi senzitiv, ascendent (spino-talamic). În plus, există fascicule descendente extrapiramidale şi fibre de asociaţie. Dintre fasciculele descendente, menţionăm : fasciculul vestibulo-spinal, tecto-spinal şi reticulo-spinal.

Cordoanele laterale conţin fascicule motorii, senzitive şi de asociaţie ; periferic, ele conţin fasciculele senzitive spinocerebeloase (direct şi încrucişat, cu originea în coloana Clarke) şi motoare — piramidal încrucişat — dispus intern faţă de primele ; înaintea acestuia se află fasciculul spino-talamic lateral (senzitiv). Profund, în cordonul lateral se dispune

Scanned with OKEN Scanner

fasciculul fundamental antero-lateral, care leagă diverse etaje ale măduvei, fiind un fascicul asociativ.

Dintre fasciculele extrapiramidale ale cordonului lateral, menționăm : fasciculul rubro-spinal (Monakow) și olivo-spinal (v. fig. 194, *B*).

4.10. NERVII CRANIENI (cerebrali)

Nervii cranieni se constituie la nivelul encefalului și traversează orificiile craniului, distribuindu-se la diverse organe. Sînt nervi perechi, *senzitivi, motori* sau *micști*. Cei senzitivi, ca și ramurile senzitive ale celor micști, își au originea în ganglioni (extraaxial), iar cei motori și ramurile motorii ale celor micști își au originea în nucleii ventrali ai trunchiului cerebral. Nomenclatura nervilor cranieni la vertebrate este identică cu aceea din anatomia umană, în care ei sînt notați (în sens rostro-caudal) de la perechea I la perechea a XII-a. Există, totuși, unele neconcordanțe, ca de exemplu : facialul (VII) este nervul feței doar la mamifere ; acustico-vestibularul sau vestibulo-cohlearul (VIII) este numai parțial nerv acustic ; nervii laterali există doar la vertebratele acvatice la care, în schimb, lipsesc nervul spinal (XI) și hipoglos (XII). Ultimii sînt prezenți la vertebratele superioare datorită occipitalizării unei părți din măduva cervicală.

Telencefalul prezintă „nervul" olfactiv (I), senzitiv, la care se adaugă nervul terminal, de asemenea senzitiv ; diencefalul : „nervul" optic (II), senzitiv ; mezencefalul : nervii oculomotori comuni (III) și patetic sau trohlear (IV), ambii motori ; tegmentul rombencefalic : perechile V—XII, adică trigemen (V), mixt, oculomotor extern sau abducens (VI), motor, facial (VII), mixt, acustico-vestibular, stato-acustic sau vestibulo-cohlear (VIII), senzitiv, nervul lateral anterior, senzitiv, glosofaringian (IX), mixt, vag sau pneumogastric (X), mixt, nervul lateral posterior, senzitiv, spinal sau accesoriu Willis (XI), motor și hipoglos (XII), motor.

4.10.1. NERVII TELENCEFALICI

Considerați din punct de vedere funcțional, nervii telencefalici reprezintă un tip foarte primitiv de cale aferentă, senzitivă. Nervii optici (II) reprezintă tractusuri exteriorizate ale sistemului nervos central ; nervii V, VII, IX, X și XI reprezintă nervii branhiali (toți nervi micști), avînd, cu excepția nervului V, și fibre vegetative parasimpatice ; nervii VIII reprezintă o parte din aparatul sensibilității somatice speciale, sistem la care se adaugă și nervii laterali ; nervii III, IV și VI guvernează mișcările globilor oculari, fiind nervi motori care aparțin sistemului motricității somatice voluntare ca, dealtfel, și nervul XII.

Scanned with OKEN Scanner

4.10.1.1. „NERVUL" OLFACTIV (I)

Nervul olfactiv nu corespunde, după constituţia sa, definiţiei generale de „nerv", deoarece neuronii de origine sînt localizaţi periferic (în mucoasa olfactivă), avînd caractere de primitivitate exprimate prin dubla funcţie de *receptor* şi *transmiţător* al influxului nervos. Fibrele sale sînt, de fapt, axonii amielinici ai neuronilor bipolari din mucoasa olfactivă, care transmit excitaţiile specifice (olfactive) recepţionate de dendritele acestora neuronilor mitrali din bulbul olfactiv, cu ale căror dendrite realizează sinapse bogat ramificate. Aceste sinapse reprezintă *prima staţie* pe calea sistemului olfactiv ; *a doua staţie* se realizează în structurile lobului olfactiv anterior şi posterior, iar *a treia*, şi ultima, în cortexul cerebral.

4.10.1.2. NERVUL TERMINAL

Acest nerv este prezent la toate vertebratele, cu excepţia ciclostomilor şi păsărilor ; „culege" informaţiile din mucoasa olfactivă (la vertebratele acvatice) şi din organul vomeronazal Jacobson (la vertebratele superioare, inclusiv mamifere). Nervului terminal i se atribuie funcţii olfactive şi chiar vegetative. Complexitatea conexiunilor căilor olfactive secundare şi terţiare a fost prezentată cu prilejul analizei encefalului vertebratelor.

4.10.1.3. „NERVUL" OPTIC (II)

Nervul optic nu este un nerv propriu-zis, ci un tractus al sistemului nervos central, celulele sale „satelit" nefiind celule Schwann (ca acelea care însoţesc fibrele nervilor propriu-zişi) ci oligodendrocite dispuse în foiţe interfasciculare. Omologiile care se fac cu nervii senzitivi veritabili consideră celulele bipolare din retină drept corespondenţi ai celulelor nervoase ganglionare, iar primul neuron de staţie ar corespunde celulelor multipolare (ganglionare) din retină. Axonii acestora constituie nervul optic, care străbate pereţii globului ocular formînd *fasciculul optic* ce traversează partea posterioară a orbitei, pătrunde în craniu prin orificiul optic de pe aripa mică a sfenoidului, se încrucişează parţial cu simetricul său (chiasma optică) la nivelul şanţului optic de pe corpul sfenoidului şi se orientează înapoi, prin *bandeleta optică*, către corpii genunchiaţi. La acest nivel se ramifică în braţul extern (cu fibre optice), care pătrunde în corpul genunchiat extern şi braţul intern (cu fibre comisurale acustice Gudden), care pătrunde în corpul genunchiat intern. La toate vertebratele fibrele optice sfîrşesc în lobii optici. Corpii genunchiaţi externi pot constitui o staţie intermediară pentru tractusul optic, iar fibrele postsinaptice ajung fie în lobii optici, fie în cortexul occipital.

*

La om, fasciculele optice emise de neuronii multipolari din partea laterală a retinei sînt directe, iar cele născute din retina jumătăţii interne

Scanned with OKEN Scanner

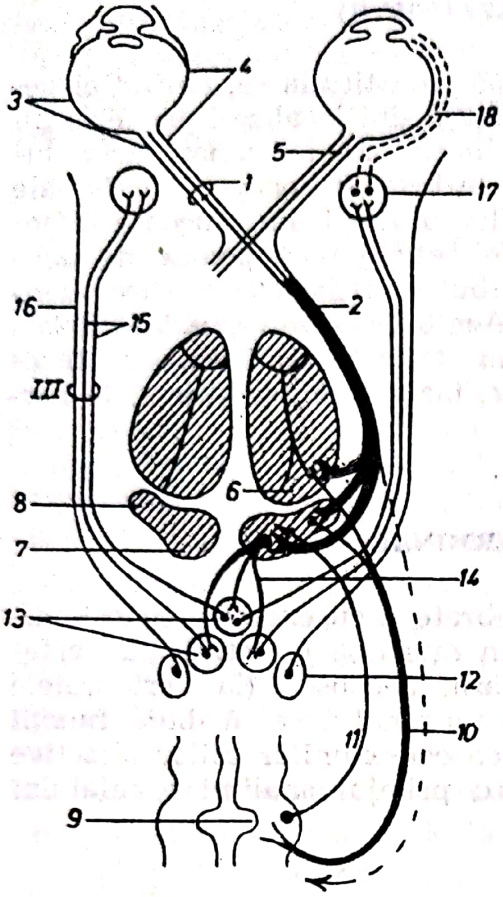

Fig. 195. Căile optice la om :
1 — nervul optic ; *2* — bandeleta optică ; *3* — fasciculul direct ; *4* — fasciculul încrucișat ; *5* — fasciculul macular ; *6* — pulvinar ; *7* — tuberculul cvadrigemen anterior ; *8* — corp genunchiat lateral ; *9* — sulcul calcarin ; *10* — radiația optică Gratiolet ; *11* — fibre cortico-cvadrigeminale ; *12* — nucleul nervului III ; *13* — nucleii pupilari (ciliari) ; *14* — F.L.P. ; *15* — partea parasimpatică a nervului III ; *16* — partea somatică a nervului III ; *17* — ganglionul ciliar ; *18* — fibrele postganglionare (nervii ciliari scurți).

a globului ocular sînt indirecte, încrucișîndu-se la nivelul chiasmei optice ; fibrele emise de macula lutea sînt atît directe, cît și încrucișate. Prin bandeleta optică (fibrele postchiasmatice), fibrele optice ajung la corpii genunchiați externi, talamus și tuberculii cvadrigemeni anteriori ; de la ultimele două structuri fibrele ajung în cortexul occipital, traversînd substanța albă a emisferelor cerebrale, în care determină radiația optică Gratiolet (fig. 195). Detaliile relațiilor mezencefalice sînt relatate în cadrul studiului mezencefalului. Subliniem, totuși, că la om tuberculii cvadrigemeni anteriori rămîn cu funcții optice reflexe.

4.10.2. NERVII BRANHIALI

Acești nervi asigură inervația motorie și senzitivă a aparatului visceral, constituind *grupul preotic* (nervii V și VII) și *grupul metaotic* (nervii IX și X). Nervii branhiali conțin fibre somatice aferente și eferente, ca și fibre preganglionare (viscero-eferente) care aparțin sistemului nervos vegetativ parasimpatic cranian.

Nervul *trigemen* (V) inervează arcul mandibular ale cărui modificări evolutive le urmărește cu fidelitate. Nervul *facial* (VII) inervează arcul hioidian, nervul *glosofaringian* (IX), arcul branhial I, iar nervul *vag* (X) arcurile branhiale II, III, IV, ...,*n* (prezintă un număr de brațe corespunzătoare numărului arcurilor branhiale, brațe notate cu X_1, X_2, X_3, ...,X_n). În evoluția vertebratelor, nervul vag (X) dă naștere ramurii intestinale, ramură viscerală deosebit de importantă (fig. 196).

Nervii branhiali posedă mai multe brațe cu dispoziție generală asemănătoare, în raport cu fanta branhială. Un arc branhial este astfel inervat de brațul posttrematic al nervului propriu și de cel pretrematic al nervului imediat următor. În principiu, nervii cranieni branhiali prezintă o rădăcină motoare și una senzitivă, pe al cărui traiect este totdeauna plasat un ganglion. Cele două rădăcini se unesc constituind un trunchi comun din care se desprinde ramura faringiană cu funcții somato-senzitive. Nervul se continuă apoi cu ramurile post- și pretrematice menționate (fig. 197).

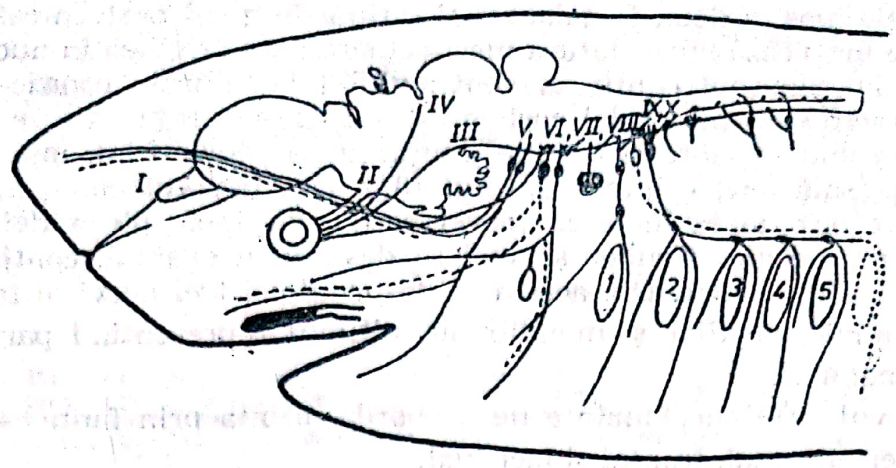

Fig. 196. Schema generală a nervilor cranieni (după Grassé): *I* — nervul olfactiv ; *II* — nervul optic ; *III* — nervul oculo-motor-comun ; *IV* — nervul patetic (trohlear) ; *V* — nervul trigemen ; *VI* — nervul oculo-motor extern (abducens) ; *VII* — nervul facial ; *VIII* — nervul stato-acustic ; *IX* — nervul gloso-faringian ; *X* — nervul vag (pneumogastric) ; *liniile punctate* reprezintă nervii laterali ; *1—5* — deschiderile pungilor branhiale.

4.10.2.1. NERVUL TRIGEMEN (V)

Trigemenul prezintă două componente care își păstrează independența, inclusiv a ganglionilor respectivi ; la mamifere însă, masa ganglionară este unică formînd ganglionul semilunar (Gasser) situat în foseta Meckel de pe fața antero-superioară a piramidei temporale, către vîrful acesteia. Este, cum s-a amintit, unicul nerv branhial lipsit de elemente viscerale. Cele două componente ale nervului trigemen sînt : *nervul oftalmic profund* (senzitiv) și *nervul maxilo-mandibular,* la rîndul său cu o ramură maxilară — *nervul maxilar* — și una mandibulară — *nervul mandibular.*

Nervul oftalmic profund inervează senzitiv regiunea oculară și parțial fața sau botul. Prezintă raporturi de contiguitate cu ganglionul ciliar. Nervul maxilar inervează la pești tegumentul peribucal și subocular. Are tendința de a invada cavitatea bucală începînd încă de la amfibieni. Contractează raporturi cu parasimpaticul cranian prin ganglionul sfeno-palatin. Nervul mandibular, prin ramurile sale motorii, inervează musculatura masticatoare (cu origine și semnificație viscerală), iar prin ramurile senzitive inervează parțial mucoasa bucală, dinții și teritoriul cutanat al maxilarului inferior. Contractează raporturi cu ganglionul otic situat în vecinătatea ganglionului Gasser.

Fig. 197. Diagramă reprezentînd componentele unui nerv branhial tipic (după Romer) : *1* — ramul posttrematic ; *2* — ramul pretrematic ; *3* — ramul dorsal ; *4* — ramul faringian ; *5* — rădăcina senzitivă ; *6* — rădăcina motoare.

La om, ramura senzitivă a trigemenului ține sub dependență sensibilitatea cutanată a feței, cea mai mare parte din mucoasa bucală, lingvală și a globilor oculari ; are originea în ganglionul Gasser, prima stație în nu-

cleul gelatinos, a doua în talamus și ultima în girul postcentral. Ramura motoare inervează musculatura masticatoare ; are originea în nucleul masticator din planșeul pontin al ventriculului IV, nucleu coordonat de fibrele tractusului piramidal cortico-nuclear. Emergența sa este localizată la limita dintre punte și brațele punții, cea motorie fiind mai redusă la om și plasată antero-intern (v. fig. 184). Din punctul emergenței trigemenul se orientează înainte, traversează marginea piramidei pontine, determină incizura Gruber și apoi se desface în evantai, continuîndu-se cu ganglionul Gasser. Din acesta se desprind cei trei nervi ai trigemenului : oftalmic, maxilar și mandibular, ultimul reprezentînd partea mixtă a trigemenului.

Nervul oftalmic, înainte de a aborda orbita prin fanta sfenoidală, emite nervul nazal, frontal și lacrimal.

Nervul nazal trece pe sub mușchiul drept superior și emite, la rîndul său, nervul nazal *extern,* care se distribuie la căile lacrimale, caruncă, conductul și sacul lacrimal, partea internă a pleoapei superioare și inferioare, tegumentul părții inferioare a aripii nasului și nervul nazal *intern,* care străbate conductul orbitar intern anterior, de deasupra lamei ciuruite a etmoidului, intră în fosa nazală și se termină pe lama ciuruită a etmoidului și pe cornetul nazal superior.

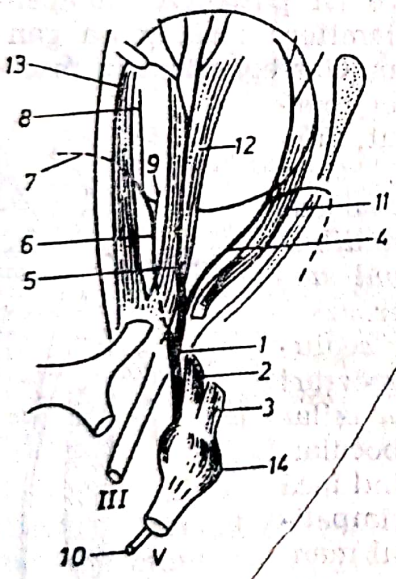

Fig. 198. Nervul oftalmic al trigemenului la om (după Testut) :
1 — nervul oftalmic ; *2* — ramul maxilar superior ; *3* — ramul maxilar inferior ; *4* — nervul lacrimal ; *5* — nervul frontal și brațele sale ; *6* — nervul nazal ; *7* — nervul nazal intern ; *8* — nervul nazal extern ; *9* — nervul ciliar ; *10* — componenta motoare a trigemenului ; *11* — mușchiul dreptul extern ; *12* — mușchiul dreptul superior ; *13* — mușchiul marele oblic ; *14* — ganglionul Gasser.

Nervul frontal trece pe deasupra mușchiului drept superior, iese prin orificiul supraorbitar și emite nervul frontal *extern* care inervează mușchiul și tegumentul frontal, tegumentul și mucoasa pleoapei superioare ; nervul frontal *intern* inervează periostul osului frontal.

Nervul lacrimal străbate marginea externă a orbitei și se distribuie la glanda lacrimală (fig. 198), partea externă a pleoapei superioare și la tegumentul de pe mușchiul temporal.

Nervul oftalmic are anexat ganglionul ciliar (oftalmic), situat pe fața laterală a nervului optic ; el primește o rădăcină *senzitivă,* una *motoare* și o a treia, *vegetativă.* Rădăcina simpatică pleacă din plexul carotidian, intră în nervul nazal, apoi în ganglionul ciliar pe care îl străbate, fără stație, și ajunge la globul ocular unde își exercită funcția vasomotoare. Rădăcina, impropriu numită „senzitivă" conține fibre simpatice (medulare) cu originea în centrul cilio-spinal ; aceasta străbate fără stație ganglionul ciliar și pătrunde în globul ocular sub numele de *nervii ciliari lungi* (cu fibre irido-dilatatoare) care inervează irisul, acționînd asupra musculaturii radiare a acestuia. Rădăcina motoare este, de fapt, un braț al nervului oculomotor comun (III) cu originea în nucleul

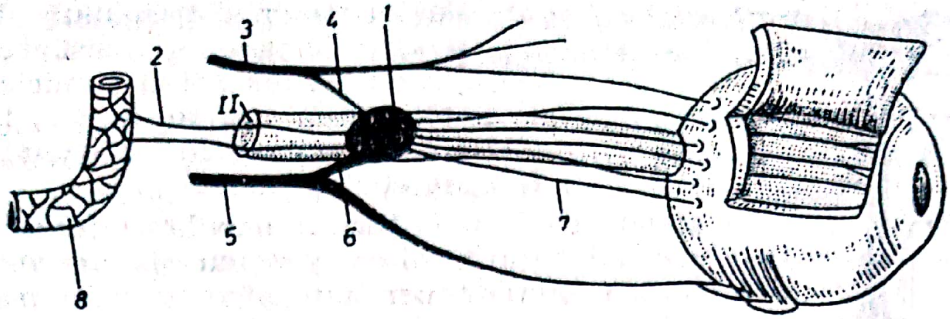

Fig. 199. Vedere laterală a ganglionului oftalmic (după Testut): *1* — ganglionul oftalmic (ciliar); *2* — rădăcina simpatică; *3* — nervul nazal; *4* — rădăcina senzitivă; *5* — ram al nervului III; *6* — rădăcina motoare a nervului III; *7* — nerv ciliar scurt; *8* — artera carotidă internă.

pupilar, nucleu parasimpatic al nervului oculomotor-comun. Fibrele acestui nucleu ajung în orbită odată cu nervul oculomotor-comun pe care apoi il părăsesc, intrînd în ganglionul ciliar în care fac sinapsă. Fibrele postganglionare constituie *nervii ciliari scurți* care abordează globul ocular, distribuindu-se la musculatura circulară a irisului asupra căruia își exercită funcția irido-constrictoare (fig. 199). Fibrele simpatice și parasimpatice pătrund în orbită, insinuîndu-se între sclerotică și coroidă; în dreptul musculaturii ciliare formează un plex care emite fibre către mușchii ciliari și irieni. Reglarea deschiderii orificiului pupilar, conform intensității luminoase recepționate de retină, este asigurată de musculatura irisului (radiară și circulară) controlată de centrul ortosimpatic spinal și parasimpatic cranian.

Nervul maxilar *superior* părăsește craniul prin orificiul rotund de pe aripa mare a sfenoidului și pătrunde în fosa pterigomaxilară de unde se orientează înainte către șanțul suborbitar, canalul orbitar și orificiul suborbitar, traseu de-a lungul căruia emite numeroase ramuri printre care nervii dentari, anterior și posterior, care inervează alveolele, dinții și gingiile maxilarului superior (fig. 200) și nervii palatini: anterior, mijlociu și posterior. Ramura terminală a nervului maxilar superior formează „buchetul" suborbitar care distribuie fibre la pleoapa inferioară, buza superioară și tegumentul aripilor nasului. Pe traiectul nervului maxilar superior, în fosa pterigo-palatină, se găsește ganglionul Meckel (pterigo-palatin) situat în partea internă a nervului maxilar superior și înaintea orificiului canalului vidian. Ganglionul Meckel primește nervul marele pietros superficial, nervul marele pietros profund (ramură a nervului Jacobson) și ramura simpatică carotidiană. În acest ganglion fac sinapsă fibrele nervului marele pietros superficial, cu originea în nucleul lacrimal (partea organică parasimpatică a nu-

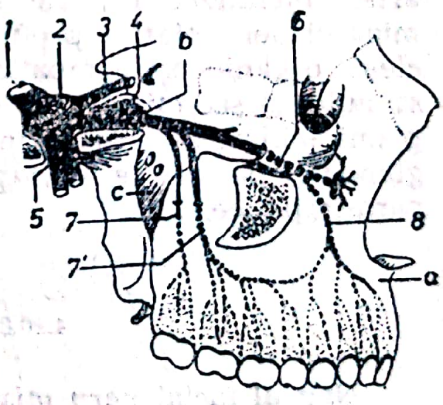

Fig. 200. Nervul maxilar superior (schemă adaptată după Testut): *1* — nervul trigemen; *2* — ganglionul Gasser; *3* — nervul oftalmic; *4* — nervul maxilar superior; *5* — nervul maxilar inferior; *6* — nervul suborbitar; *7*, *7'* — nervi dentari posteriori; *8* — nerv dentar anterior; *a* — maxilarul superior; *b* — gaura rotundă mare; *c* — fosa pterigo-maxilară.

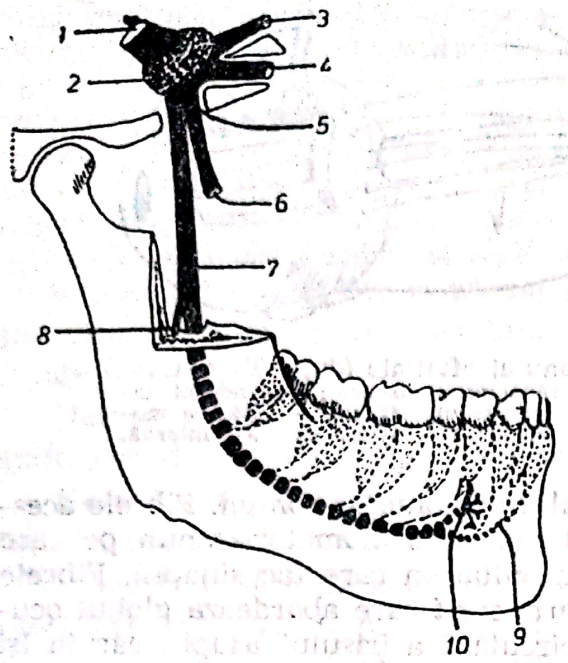

Fig. 201. Nervul dentar inferior al trigemenului de la om (după Testut):
1 — nervul trigemen cu cele două rădăcini ale sale ; *2* — ganglionul Gasser ; *3* — nervul oftalmic ; *4* — nervul maxilar superior ; *5* — nervul maxilar inferior ; *6* — nervul lingual ; *7* — nervul dentar inferior ; *8* — nervul miloioidian ; *9* — nervul incisiv ; *10* — nervul mentonier.

cleului motor al facialului). Fibrele postganglionare se distribuie la glanda lacrimală și la glandele anexe ale cavității nazale, bucale, faringiene, exercitînd un rol stimulator al secreției acestora.

Nervul maxilar *inferior* reprezintă componenta cea mai viguroasă a nervului trigemen. El părăsește cutia craniană prin orificiul oval de pe aripa mare a sfenoidului, după care emite numeroase colaterale care inervează vaste regiuni ale capului. Dintre brațele terminale mai importante menționăm nervul dentar inferior, care intră în canalul dentar inervînd alveolele, dinții și gingiile mandibulei (fig. 201) și se termină apoi prin nervii incisivi și mentonieri ; nervul lingual abordează limba și emite ramuri către mucoasa vălului palatin, amigdale și planșeul bucal. Pe traiectul nervului maxilar inferior se găsește ganglionul otic Arnold (ganglion parasimpatic de primă stație situat sub orificiul oval) abordat de nervul micul pietros superficial (emanație a nervului facial), nervul micul pietros profund (ramură a nervului Jacobson, la rîndul său ramură a glosofaringianului) și de o rădăcină simpatică desprinsă de pe artera meningee mijlocie. La nivelul ganglionului otic fac sinapsă fibrele micului nerv pietros profund cu originea în nucleul salivar inferior (nucleul organic parasimpatic al glosofaringianului). Fibrele postsinaptice stimulează secreția parotidei. Componentele simpatice ale celor trei ganglioni (ciliar, sfeno-palatin și otic) exercită funcții moderatoare asupra glandelor pe care le inervează, echilibrînd acțiunea stimulatorie a fibrelor parasimpatice.

4.10.2.2. NERVUL FACIAL (VII)

Nervul facial *nerv mixt*, ce aparține arcului hioidian, are constituția tipică a unui nerv branhial, deși contingentele de fibre somatosenzitive se reduc treptat către clasele superioare de vertebrate.

Brațul *posttrematic* emite diverse ramuri printre care ramura hioidiană și nervul mandibular intern, ramură unică la vertebratele inferioare, care conține fibre motorii destinate musculaturii arcului hioidian. Pe măsura atrofierii sistemului branhial musculatura arcului hioidian invadează progresiv fața, antrenînd evident și fibrele motorii ale nervului facial, care se distribuie astfel la musculatura facială (musculatura

mimicii). Nervul mandibular intern (braț posttrematic) conține numeroase fibre viscerosenzitive și preganglionare, care inervează planșeul bucal.

Brațul *pretrematic* dă naștere la nervul palatin al facialului care, la mamifere, este denumit *marele nerv pietros profund*, format exclusiv din fibre preganglionare. La *Amniote* și om, nervul mandibular intern poartă numele de *coarda timpanului*. Componenta senzitivă a nervului facial este considerată de unii autori drept un nerv independent — nervul intermediar Wriesberg —, considerație însă nejustificată.

*

La om, facialul prezintă o componentă *motorie*, una *senzitivă* (Wriesberg) și o a treia, *parasimpatică*. Nucleul de origine al componentei motorii este situat în profunzimea calotei protuberanțiale (lateral și profund față de originea nervului abducens), și coordonat de cortexul frontal prin fibre cortico-nucleare sau cortico-pontine. Axonii acestui nucleu dau naștere unui fascicul cu traiect particular care emerge în șanțul bulbopontin în dreptul olivelor bulbare, în imediata vecinătate a emergenței nervului vestibulo-cohlear (VIII). De aci străbate canalul auditiv intern, apeductul Phallope, ale cărei inflexiuni (trei segmente și două coturi) le urmărește în întregime : primul cot se face în dreptul hiatusului Phallope, unde este localizat ganglionul geniculat, nivel la care se separă nervii marele și micul pietros superficial, care, la om, reprezintă ramurile posttrematice. Apoi nervul parcurge celelalte două porțiuni și părăsește craniul prin orificiul stilo-mastoidian. Înainte de a ieși din apeductul Phallope el emite nervul coarda timpanului (fig. 202), care se orientează în sus și în afară, pătrunzînd în scizura pietro-timpanică ; în continuare străbate casa timpanului și, după un traiect complicat, se îndreaptă către nervul lingual cu care fuzionează.

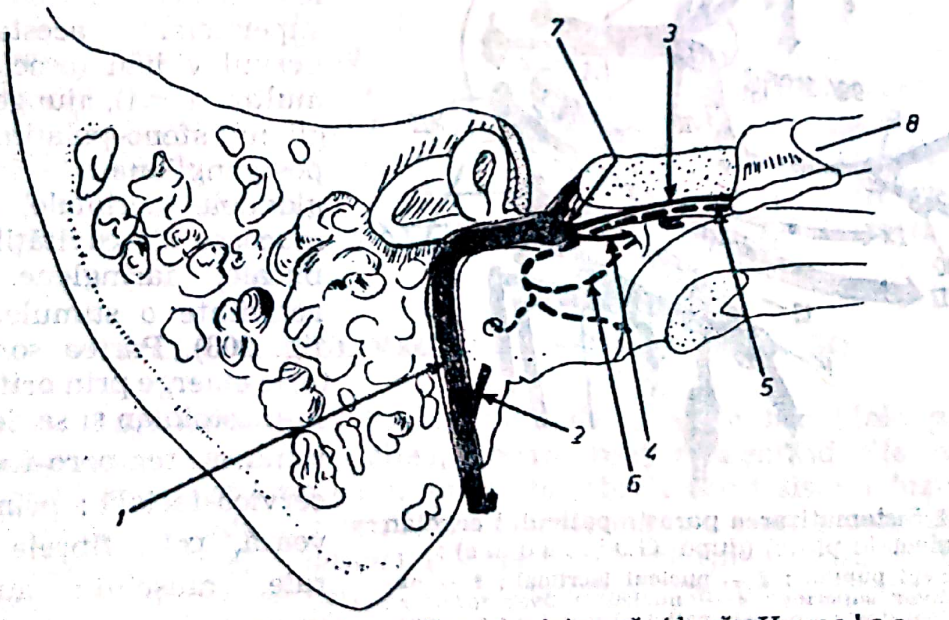

Fig. 202. Nervul facial în porțiunea pietroasă (după H o v e l a c q u e) :
1 — apeductul Phallope ; *2* — coarda timpanului ; *3* — marele nerv pietros superficial ; *4* — micul nerv pietros superficial ; *5* — marele nerv pietros profund ; *6* — micul nerv pietros profund ; *7* — ganglionul geniculat ; *8* — ganglionul Gasser.

Nervul intermediar Wriesberg, emis de ganglionul geniculat localizat în hiatusul Phallope, străbate apeductul Phallope și se orientează către mucoasa linguală pe care o inervează. Axonii neuronilor din ganglionii geniculați însoțesc fibrele motorii angajîndu-se în apeductul Phallope, canalul auditiv intern și apoi pătrund în șanțul bulbo-pontin ; fibrele se termină în nucleul de primă stație al facialului, nucleul solitar. Nervul Wriesberg prezintă o ramură organică asociată, al cărui nucleu de origine (nucleul salivar superior) este localizat în vecinătatea celui solitar (mai dorsal) și în profunzimea aripii albe externe din planșeul bulbar al ventriculului IV. Fibrele emise de nucleul salivar superior însoțesc fibrele nervului Wriesberg, traversează ganglionul geniculat, ajung în coarda timpanică prin care ating nervul lingual și sfîrșesc în ganglionii vegetativi submaxilar și sublingual de unde fibre parasimpatice se distribuie la glandele salivare submaxilare și sublinguale a căror activitate secretorie o stimulează (fig. 203).

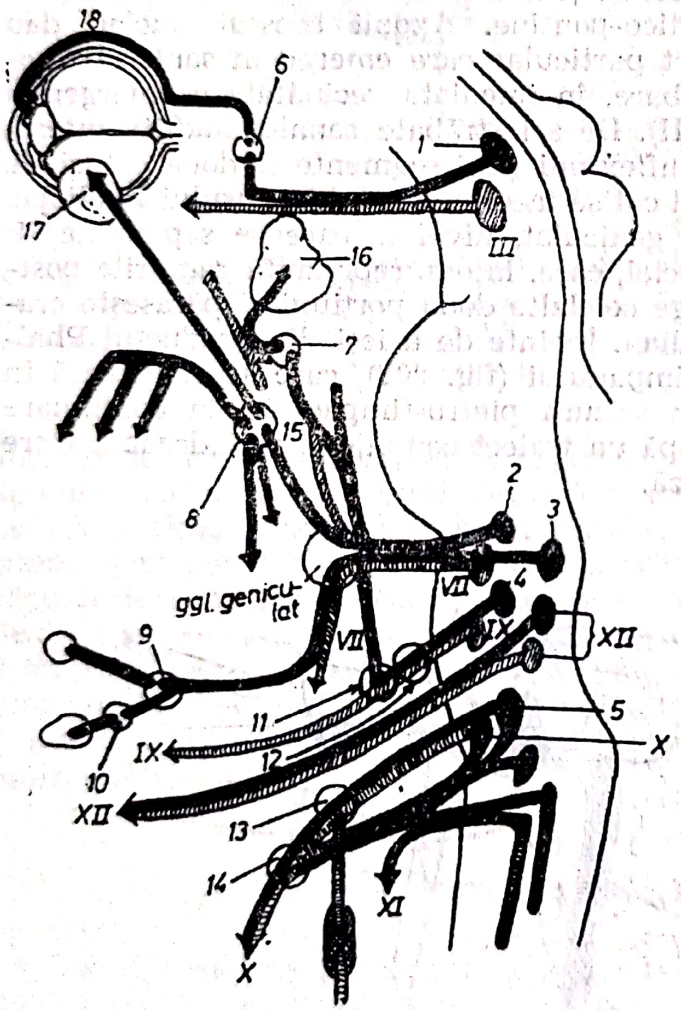

Fig. 203. Sistematizarea parasimpaticului cranian (traiectele pline) (după Guillaume) :

1 — nucleul pupilar ; *2* — nucleul lacrimal ; *3* — nucleul salivar superior ; *4* — nucleul salivar inferior ; *5* — nucleul dorsal (parasimpatic) al vagului ; *6* — ganglion oftalmic ; *7* — ganglion otic ; *8* — ganglion sfenopalatin ; *9* — ganglion submaxilar ; *10* — ganglion Langley ; *11* — ganglion Andersch ; *12* — ganglion Ehrenritter ; *13* — ganglion jugular ; *14* — ganglion plexiform ; *15* — nervul vidian ; *16* — parotida ; *17* — glanda lacrimală ; *18* — nervii ciliari scurți.

Partea motorie a nervului facial (VII) poartă, de asemenea, o componentă parasimpatică cu originea în nucleul lacrimal situat dorsal față de nucleul motor, fibrele sale însoțind axonii acestuia pînă la ganglionul geniculat pe care îl străbat și de care se separă printr-un pachet de fibre care alcătuiesc nervul marele pietros superficial ; acesta, prin nervul vidian (asociația mai multor nervi), ajunge la ganglionul sfeno-palatin. Fibrele postganglionare inervează glandele lacrimale, glandele mucoase ale cavității nazale, bucale, faringiene, a căror activitate o stimulează (v. fig. 203). Partea somatomotorie emerge prin orificiul stilo-mastoidian și se desface în ramura temporo-facială și cervico-facială ; prima inervează, prin fibrele temporale, mușchii : auriculari, frontal, orbiculari și, îndeosebi, marele și micul zigomatic, ridicătorii proprii ai buzei superioare, ridicătorul

comun al aripilor nasului și buzei superioare, piramidalul, triangularul și buccinatorul. Brațul cervico-facial se distribuie la mușchii rizorius și buccinatori, la triangularul buzelor, patratul mentonier și pielosul gîtului (platysma).

4.10.2.3. NERVUL GLOSOFARINGIAN (IX)

Nervul glosofaringian, *nerv mixt,* este nervul primului arc branhial, nerv tipic branhial.

Brațul *posttrematic* conține printre fibrele dominante motorii și fibre somatosenzitive și viscerosenzitive care, la pești, inervează limba avînd funcție gustativă ; acest caracter se păstrează pînă la mamifere, la care brațul posttrematic inervează numai treimea posterioară a limbii (cu funcție gustativă), iar partea motorie (născută în nucleul „ambiguu" din bulb) inervează parțial musculatura faringelui.

Brațul *pretrematic* emite ramura faringiană dorsală și nervul timpanic care, la mamifere, se continuă cu nervul micul pietros profund. Partea senzitivă poartă pe tot traiectul său ganglionul proximal Ehrenritter și cel distal Andersch (pietros). Nu s-a precizat însă dacă acești doi ganglioni sînt specializați, unul pentru funcția somatosenzitivă, iar celălalt pentru cea viscerosenzitivă.

Nucleul de primă stație este cel solitar, a cărui parte superficială îndeplinește funcții gustative ; la el vin și fibrele nervilor facial (VII) și trigeminale (nervul lingual), alcătuind nucleul gustativ Nageotte. Fibrele senzitive ajung la „V"-ul lingual și înapoia acestuia, la mucoasa linguală (fig. 204). Nucleul organic al glosofaringianului (IX) este nucleul salivar inferior ale cărui fibre străbat ganglionii Ehrenritter și Andersch, intrînd apoi în constituția nervului Jacobson, care emite ulterior nervul micul pietros profund ce însoțește pe cel superficial al facialului (VII) ; în continuare, ajunge la ganglionul otic ale cărui fibre postsinaptice inervează parasimpatic glanda parotidă, căreia îi stimulează secreția (v. fig. 203). După emergența din craniu, glosofaringianul (IX) se orientează vertical în spațiul subparotidian posterior al regiunii cervicale, descrie o curbă și se alătură mușchiului stiloglos, pînă la baza limbii.

4.10.2.4. NERVUL VAG SAU PNEUMOGASTRIC (X)

Nervul vag, *nerv mixt,* inervează toate arcurile branhiale propriu-zise, începînd cu cel de-al doilea, fiecare braț prezentînd cîte un ganglion. Odată cu transformarea arcurilor branhiale acest sistem fuzionează, așa încît la *Sauropside* și mamifere pe traiectul său rămîn doar doi ganglioni : unul proximal (jugular) și celălalt distal (plexiform, nodos), iar din nervii $X_1, \ldots, Xn$ se constituie principalele ramuri ale vagului vertrebratelor nebranhiate. Astfel, din nervul X_1 se formează nervul laringeu superior, iar din X_4 nervul recurent.

O parte din fibrele vagului constituie ramura organică intestinală cu funcții viscerosenzitive și preganglionare ; importanța acesteia crește

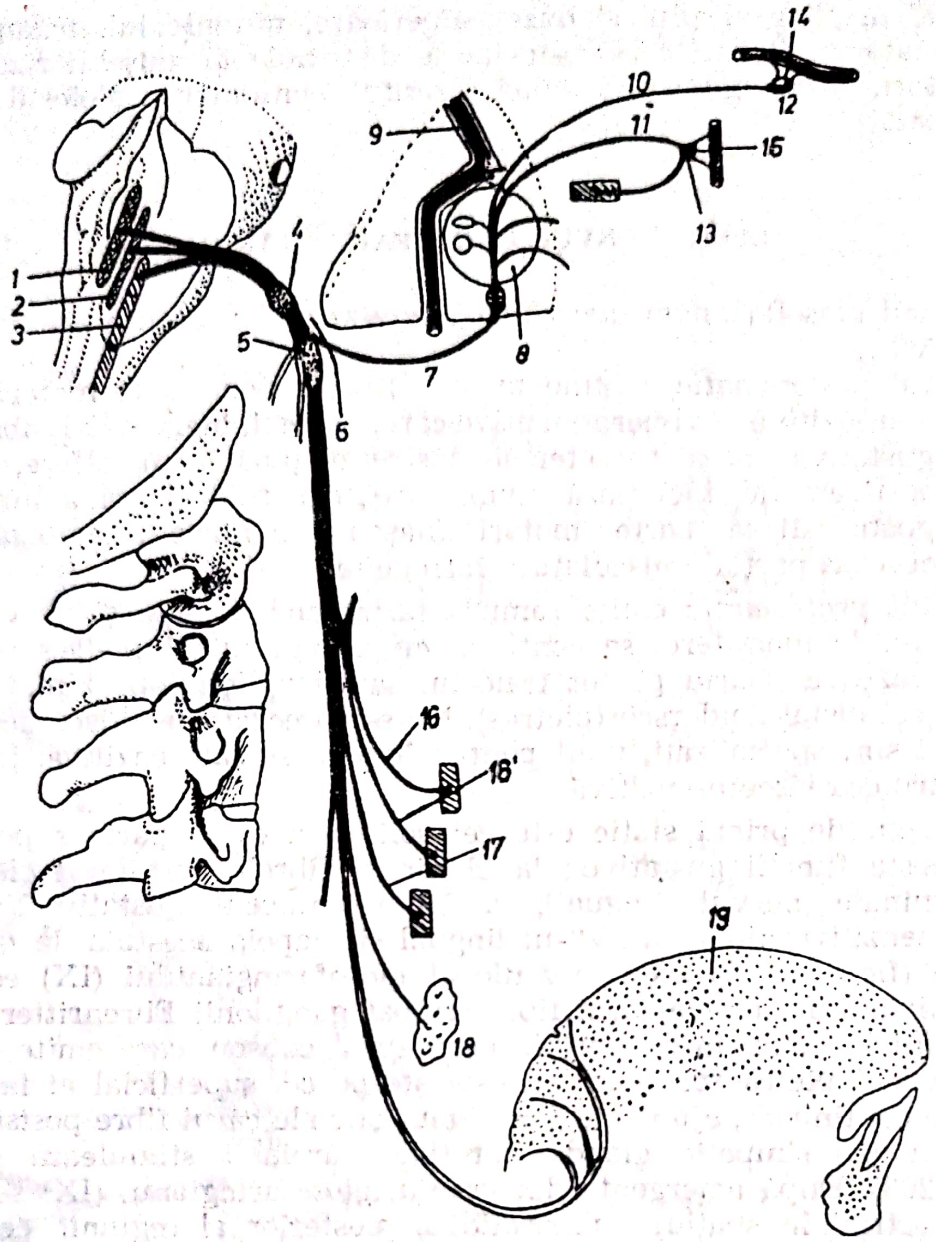

Fig. 204. Nervul glosofaringian (după Pitres şi Testut):
1 — nucleul dorsal ; *2* — fasciculul solitar ; *3* — nucleul ambiguu ; *4* — ganglionul Ehrenritter ; *5* — ganglionul Andersch ; *6* — gaura sfişiată posterioară ; *7* — nervul Jacobson ; *8* — casa timpanului ; *9* — nervul facial ; *10* — nervul marele pietros profund ; *11* — micul nerv pietros profund ; *12* — ganglionul sfeno-palatin ; *13* — ganglionul otic ; *14* — nervul maxilar superior ; *15* — nervul stilo-faringian ; *16* — nervul m. stilo-faringian ; *16'* — nervul m. stiloglos ; *17* — nervul m. gloso-stafilin ; *18* — amigdala ; *19* — limba.

odată cu diminuarea arcurilor branhiale, ajungînd la vertebratele terestre cea mai reprezentativă ramură a sa. Fibrele viscerosenzitive şi preganglionare sînt destinate viscerelor toracice şi abdominale (inimă, plămîni, trahee, esofag şi o parte din organele digestive situate în abdomen).

*

La om nervul vag este mixt, avînd funcţii dominant vegetative. Fibrele motorii sînt emise de nucleul ambiguu, iar cele senzitive de ganglionii jugular şi plexiform ; nucleii de primă staţie sînt nucleii solitari

Scanned with OKEN Scanner

(porțiunea dinapoia nucleului glosofaringianului). Dorsal față de acest nuclei, care deservesc viața de relație, se află nucleul dorsal al vagului (fig. 205) care emite fibre vegetative parasimpatice ce traversează ganglionul jugular și nodos, de unde se distribuie la plexul cardiac, ganglionul intracardiac, plexul pulmonar, hepatic, pancreatic și renal ; de aici fibre eferente ajung la organele respective stimulîndu-le peristaltismul și reglînd secreția. Totdeauna fibrele vagului parasimpatic sînt asociate cu fibrele sistemului simpatic, asigurîndu-se astfel funcționarea normală a organelor.

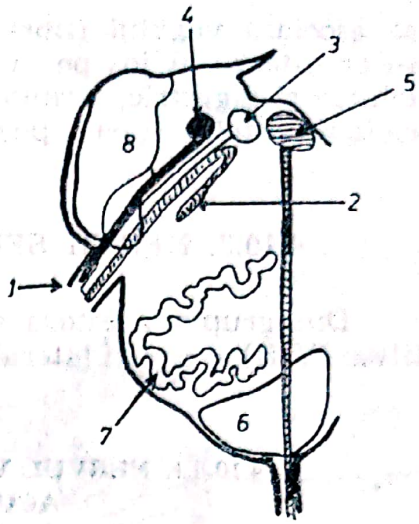

Fig. 205. Originea și terminațiile nervului pneumogastric (după Testut) :
1 — nervul pneumogastric ; *2* — nucleul ambiguu ; *3* — nucleul dorsal (parasimpatic) ; *4* — fasciculul solitar ; *5* — nucleul marelui hipoglos ; *6* — calea piramidală ; *7* — oliva bulbară ; *8* — corp restiform.

Nervul vag emerge din craniu prin orificiul sfîșiat posterior, coboară prin regiunea cervicală (intern față de vena jugulară) și ajunge sub mușchiul sterno-cleido-mastoidian.

Vagul *drept* (posterior) abordează toracele pe flancul drept al traheii (înapoia venei cave superioare), se încrucișează cu bronhia dreaptă și apoi își continuă drumul pînă la diafragmă pe care o perforează pentru a ajunge la ganglionul semilunar drept ; în abdomen el trimite ramuri ganglionului semilunar, care este abordat și de fibre ale nervilor splanchnici ; vagul drept ajunge pe fața posterioară a cardiei.

Vagul *stîng* (anterior) se încrucișează cu crosa aortică (fața anterioară), trece pe fața anterioară a esofagului și ajunge la diafragmă pe care, de asemenea, o perforează ; el ajunge în dreapta cardiei, nivel la care emite ramurile gastrice.

Nervul vag (X) emite în regiunea cervicală ramurile faringiene, cardiace superioare, nervul laringeu superior, iar în regiunea toracală emite nervul laringeu inferior (recurent).

4.10.2.5. NERVUL SPINAL SAU ACCESORIU WILLIS (XI)

Nervul spinal, *nerv motor,* prezintă o ramură care însoțește nervul vag (după unele opinii este considerat ca o parte a vagului, provenită din partea caudală a nucleului ambiguu) și o ramură medulară formată în măduva cervicală (considerată nervul spinal propriu-zis). Fibrele sale se distribuie la mușchii trapezi.

La om, ramura spinală pleacă din măduva cervicală (segmentul 5—6) pînă la bulb, de unde fibrele se orientează în sus, le „culeg" pe cele mijlocii și superioare și pătrund în craniu prin orificiul occipital unde se asociază cu fibrele bulbare, laolaltă cu care părăsesc craniul prin orificiul sfîșiat posterior. Prezintă două ramuri terminale : una *internă,* care

Scanned with OKEN Scanner

se asociază vagului (fibre cu origine bulbară) şi cealaltă *externă,* care se orientează în jos pe faţa venei jugulare şi prin spatele muşchilor stilohioid şi digastric, terminîndu-se pe faţa profundă a muşchiului sterno-cleido-mastoidian, ca şi pe o parte din trapez.

4.10.3. NERVII SENSIBILITĂŢII SOMATICE SPECIALE

Din grupul acestora s-a menţionat la început nervul vestibulo-cohlear (VIII) şi nervii laterali (anterior şi posterior).

4.10.3.1. NERVUL VESTIBULO-COHLEAR, STATO-ACUSTIC, ACUSTICO-VESTIBULAR (VIII)

Nervul VIII inervează arii diferenţiate ale capsulei auditive, prezentînd o *ramură ventrală,* anterioară, care merge la crestele ampulare anterioară şi orizontală şi la macula utriculei şi o *ramură dorsală,* posterioară, care inervează creasta ampulară posterioară, macula saculei şi lagenei, papila neglecta şi bazilară. Odată cu dezvoltarea labirintului sacular la vertebratele superioare, are loc specializarea acestor arii într-un organ auditiv ; în acest caz, ramura posterioară corespunde braţului cohlear (auditiv) şi celei vestibulare cu filete nervoase distribuite părţii posterioare neauditive a labirintului (ampula posterioară).

*

La om, nervul vestibulo-cohlear este *senzitiv,* cu o componentă cohleară şi una vestibulară.

Nervul *cohlear* este emis de ganglionul spiralat (Corti), iar cel vestibular de ganglionul Scarpa ; laolaltă, aceşti doi nervi pătrund în conductul auditiv intern, trec în foseta laterală a bulbului de unde, ulterior, fibrele căii cohleare se desprind de calea vestibulară, trec peste corpii restiformi şi se termină în nucleul dorsal (tuberculul acustic lateral) şi nucleul auditiv anterior. Fibrele postsinaptice din tuberculul acustic lateral se orientează superficial către linia mediană a planşeului bulbar al ventriculului IV, constituind stria acustică ; o parte din aceste fibre trec în partea opusă şi sfîrşesc în oliva superioară, de unde fibrele postsinaptice formează fasciculul acustic central sau panglica laterală Reil (cu fibre exclusiv acustice), la care se mai adaugă şi fibre posttuberculare directe (din aceeaşi parte). O altă parte din fibre pătrund direct în masa tegmentului, terminîndu-se în oliva superioară de pe aceeaşi parte care, la rîndul ei, emite fibre comisurale către oliva simetrică. Fibrele emise de nucleul auditiv anterior (postsinaptice) se termină în oliva superioară de pe aceeaşi parte, sau în nucleul trapezoidal de pe partea opusă ; de aici fibrele postsinaptice intră, de asemenea, în constituţia panglicii laterale Reil care este omologă cu lemniscul lateral al celorlalte vertebrate. Aceste fibre ajung în tuberculii cvadrigemeni posteriori, corpul genunchiat intern (majoritatea fibrelor), iar de aici, prin substanţa albă

Scanned with OKEN Scanner

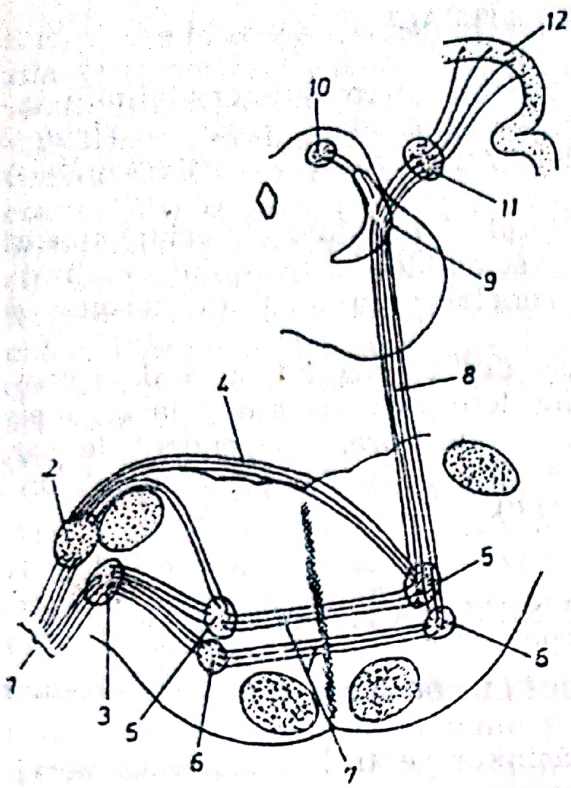

Fig. 206. Căile acustice centrale (după Gray):

1 — nervul cohlear ; *2* — nucleul dorsal (tuberculul acustic lateral) ; *3* — nucleul auditiv anterior ; *4* — striile acustice ; *5* — nucleul dorsal al corpului trapezoid ; *6* — nucleul ventral al corpului trapezoid ; *7* — corpul trapezoid ; *8* — lemniscul lateral (panglica laterală Reil) ; *9* — nucleul lemniscului lateral ; *10* — corp cvadrigemen posterior ; *11* — corp genunchiat medial ; *12* — scoarța cerebrală (prima circumvoluție temporală).

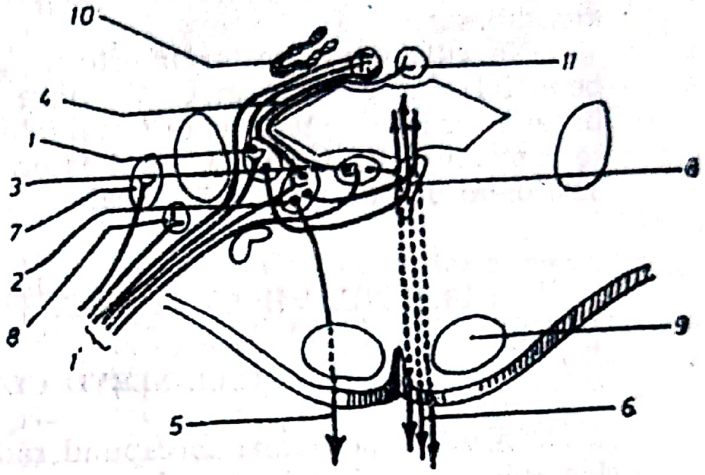

Fig. 207. Nucleii terminali și conexiunile nervului vestibular (după Testut):

1 — nucleul Bechterev ; *1'* — nervul vestibular ; *2* — nucleul Deiters ; *3* — nucleul dorsal intern (triunghiular) ; *4* — fibre vestibulo-cerebeloase ; *5* — fibre vestibulo-spinale ; *6* — bandeleta longitudinală posterioară, cu fibre ascendente și descendente ; *7* — tuberculul acustic lateral ; *8* — nucleul anterior ; *9* — calea piramidală ; *10* — nucleul dantelat ; *11* — nucleul acoperișului.

a emisferelor cerebrale (pe sub nucleul lenticular), sfîrșesc în girul temporal 1 (T_1), ariile 41 și 42, care reprezintă ariile auditive corticale (fig. 206).

Fibrele *vestibulare* reprezintă principalele căi ale echilibrului, conținînd neuroni periferici ganglionari și neuroni centrali care leagă centrul coordonator cu nucleii de origine ai nervilor cranieni motori și ai nervilor rahidieni. Fibrele vestibulare, ajunse în planșeul pontin al ventriculului IV, se termină în nucleii Bechterev (ale căror fibre postsinaptice constituie o cale ascendentă care coordonează nervii oculomotori-comuni), în nucleii acoperișului și în cortexul cerebelos ; alte fibre sfîrșesc la nivelul nucleului dorsal extern (Deiters), din care unele fibre eferente ajung prin pedunculii cerebeloși inferiori în cerebel. Fibre postganglionare din nucleul triunghiular (nucleul dorsal intern) și nucleul Deiters constituie principala cale descedentă vestibulo-spinală, care aparține bandeletei longitudinale posterioare, tractus prin care sînt coordonați nervii spinali, deoarece fibrele sale se consumă în neuronii coarnelor anterioare ale măduvei spinării (fig. 207).

Scanned with OKEN Scanner

4.10.3.2. NERVII LATERALI

Nervii laterali, care de asemenea aparţin sistemului sensibilităţii somatice, sînt proprii vertebratelor inferioare, acvatice (peşti, *Urodele* şi unele *Anure*) ; laolaltă cu organul liniei laterale formează *sistemul liniei laterale*.

Nervul lateral *anterior* (nervul lateral al facialului) prezintă uneori doi ganglioni de origine localizaţi în vecinătatea trunchiului cerebral ; culege informaţii de la neuromastele canalelor supra- şi infraorbitar şi mandibular.

Nervul lateral *posterior* este un „satelit" al vagului, intrînd în rombencefal alături de vag. Unele fibre însoţesc vagul şi ajung la organele liniei laterale din teritoriile branhiale, iar alte fibre, independent de vag, se distribuie la organele liniei laterale din regiunea trunchiului (unii amfibieni posedă trei linii laterale troncale).

4.10.4. NERVII MOTRICITĂŢII SOMATICE VOLUNTARE

4.10.4.1. NERVII GLOBULUI OCULAR

Nervii oculomotori corespund rădăcinilor ventrale motorii ale nervilor spinali, inervînd musculatura de origine somatică a globului ocular ; partea lor somatosenzitivă se atrofiază. Cu toate acestea, la *Scyllium*, maimuţă, iepure, pisică şi la fetusul uman s-a găsit pe traiectul acestor nervi un număr oarecare de celule considerate ca elementele senzitive ale ganglionilor.

Prima somită cefalică (premandibulară) formează muşchii globului ocular (drept superior, inferior, intern şi micul oblic) inervaţi de nervul oculomotor comun (III). A doua somită (mandibulară) dă naştere muşchiului marele oblic al globului ocular, inervat de nervul patetic sau trohlear (IV). Ambii nervi au originea reală în calota mezencefalică, iar nervul patetic (IV) este unicul nerv cranian care emerge pe faţa dorsală a trunchiului cerebral. A treia somită (hioidiană) dă naştere muşchiului drept extern al globului ocular, inervat de nervul oculomotor-extern sau abducens (VI) cu originea reală în planşeul pontin al ventriculului IV (eminentia terres).

Nervul oculomotor-comun (III). La om, acest nerv este emis de nucleul motor de sub apeductul Sylvius, de unde se orientează ventral în tegmentum şi emerge la limita dintre pedunculii cerebrali şi spaţiul perforat posterior ; de aici se orientează anterior, pătrunde în orbită prin fereastra sfenoidală şi se ramifică în braţul superior, care merge la muşchiul drept superior şi ridicătorul pleoapei superioare şi braţul inferior, care se distribuie la muşchii drept intern, inferior şi micul oblic. Este remarcabil faptul că nucleul nervului oculomotor comun prezintă, dinainte înapoi, centrii de origine şi coordonare pentru fiecare muşchi al globului ocular aflat în subordinea acestui nerv. Astfel, dinainte înapoi, sînt : centrii de coordonare pentru muşchiul ridicător al pleoapei superioare, apoi pentru dreptul superior, intern, micul oblic, iar terminal se găsesc nucleii de origine pentru dreptul inferior (fig. 208). Între cei doi

Scanned with OKEN Scanner

nuclei este localizat nucleul central Perila, prin care aria 8 oculocefalogiră din lobul frontal controlează sinergismul mişcărilor celor două organe vizuale. Înaintea nucleului nervului oculomotor comun (III) se găseşte nucleul Edinger-Westphal (nucleul pupilar) care emite fibrele parasimpatice ale nervului III, fibre ce abordează în orbită ganglionul ciliar. Fibrele postsinaptice ale ganglionului ciliar constituie apoi nervii ciliari scurţi, cu funcţii iridoconstrictoare (v. fig. 208).

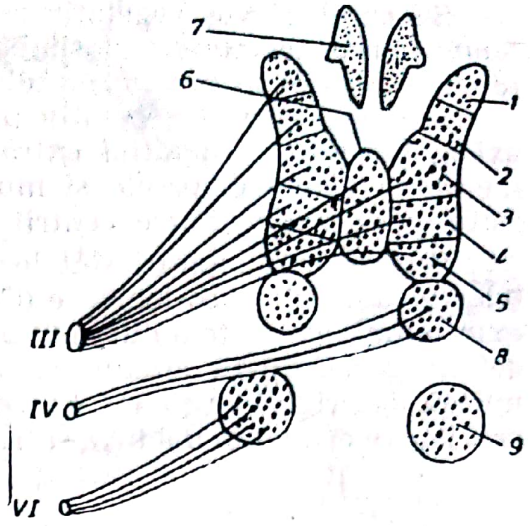

Fig. 208. Nucleii de origine ai nervului III (după Lazorthes):
1 — nucleul pentru fibrele ridicătoare ale pleoapelor ; *2* — nucleul pentru muşchiul dreptul superior ; *3* — nucleul pentru m. dreptul intern ; *4* — nucleul pentru m. micul oblic ; *5* — nucleul pentru m. dreptul inferior ; *6* — nucleul Perila ; *7* — nucleul ciliar ; *8* — nucleul de origine al nervului IV ; *9* — nucleul de origine al nervului VI.

Nervul patetic sau trohlear (IV). Are nucleul de origine în calota mezencefalică, sub apeductul Sylvius, iar originea aparentă se află înaintea valvulei Vieussens ; de aici fibrele ocolesc trunchiul cerebral, trec pe faţa ventrală a acestuia, se orientează înainte şi pătrund prin fereastra sfenoidală în orbită, unde se distribuie la muşchiul oblic superior al globului ocular.

Nervul oculomotor extern sau abducens (VI). Are originea reală în „eminentia terres" din planşeul pontin al ventriculului IV. Fibrele sale traversează tegmentul şi emerg în şanţul bulbo-pontin de unde se orientează înainte, intră în orbită prin fereastra sfenoidală şi se distribuie la muşchiul drept extern al globului ocular, care orientează lateral globul ocular.

4.10.4.2. NERVUL HIPOGLOS (XII)

Nerv *motor,* se omologhează cu rădăcina anterioară a unui nerv rahidian. Are originea reală în trigonul hipoglosului din planşeul bulbar al ventriculului IV (aripa albă internă), nucleu coordonat prin calea cortico-nucleară de către cortexul frontal. Originea aparentă a acestui nerv este în şanţul bulbar preolivar. Nervul hipoglos părăseşte craniul prin orificiul condilian anterior şi se distribuie la musculatura limbii şi la muşchii supra- şi subhioidieni (ex. : la tireohioideu, sternohioideu, sternotiroidian şi omohioidian).

4.11. SISTEMUL NERVOS VEGETATIV

Este partea din sistemul nervos care coordonează funcţiile organelor interne, independent de voinţă, inervînd practic toate viscerele şi realizînd armonia funcţională a acestora, în interdependenţă cu sistemul nervos somatic.

Scanned with OKEN Scanner

Sistemul nervos vegetativ cuprinde două componente esențiale : *sistemul nervos simpatic* (ortosimpatic), cu rol în general moderator și *sistemul nervos parasimpatic,* cu rol în general stimulator.

Sistemul nervos vegetativ prezintă *centrii nervoși vegetativi* intraaxiali, *ganglioni vegetativi* extraaxiali și *fibre nervoase vegetative* care inervează glandele, vasele și musculatura netedă a viscerelor, realizînd astfel conexiunea dintre centrii coordonatori neurovegetativi și organe.

Centrii ortosimpatici sînt localizați în coloanele laterale ale segmentelor medulare toraco-lombare (C_8—L_2), iar cei parasimpatici în cele două extremități ale sistemului nervos central, unde alcătuiesc sistemul vegetativ parasimpatic cranian și sacral. Parasimpaticul cranian își alătură nucleii de origine nucleilor nervilor cranieni III, VII, IX și X, iar cel sacral își are centrii în măduva sacrală.

4.11.1. SISTEMUL NERVOS VEGETATIV ORTOSIMPATIC

Reunește *centrii medulari* toraco-lombari menționați și *lanțurile ganglionare* latero-vertebrale (două), *ganglionii prevertebrali* (splanchnici), juxta- și intraviscerali.

Ganglionii ortosimpatici. Se disting printr-o structură particulară datorită faptului că prezintă celule motoare multipolare simpatice, ale căror prelungiri axonice sînt fibre amielinice care constituie fibrele postganglionare distribuite la organe. Fibrele aferente (preganglionare) sînt axoni mielinizați ai celulelor medulare din coarnele laterale. Lanțurile ganglionare latero-vertebrale conțin ganglioni care flanchează bilateral măduva spinării, a cărei metamerie o respectă pentru majoritatea segmentelor ei, astfel încît, pentru fiecare segment medular, există o pereche de ganglioni latero-vertebrali. Nu există însă o corespondență deplină între ganglionii ortosimpatici și centrii intramedulari, deoarece ganglionii latero-vertebrali cervicali și cei inferiori (lombari caudali și sacrali) nu prezintă centrii în măduva corespunzătoare, ci în coarnele laterale ale măduvei toraco-lombare.

Centrii medulari. Centrii organo-vegetativi din regiunea toraco-lombară a măduvei constituie *coloana medio-externă Laruelle* (nucleii cornului lateral), în care există numeroși centrii ortosimpatici. Astfel, în segmentul C_8, T_1—T_3 este localizat centrul ciliospinal (irido-dilatator), iar sub acesta centrul cardioaccelerator. Pe lungimea coloanei cornului lateral T_1—T_5 se dispun centrii pulmonari, sudorali, ai membrelor (superioare, inferioare), ai trunchiului, centrii splanchnici (superior și inferior). Între cornul lateral și canalul ependimar se găsește *coloana paraependimară Laruelle,* plus alte trei *coloane intermediare* cu celule intercalare.

Fiecărui nerv spinal îi este asociat un ganglion simpatic de care se leagă prin ramuri comunicante albe și cenușii, iar între ei ganglionii sînt conectați prin fibre longitudinale interganglionare. Sistemul ortosimpatic culege informații de la viscere prin fibre care, prin colaterale, trec în ganglionul ortosimpatic și apoi, prin ramura comunicantă albă, în nervul spinal, cu care ajung în ganglionul spinal respectiv. Celulele de origine (senzitive, vegetative) din acest ganglion emit axoni (care intră în

Scanned with OKEN Scanner

rădăcina dorsală) ce merg în cornul lateral, iar neuronii motori vegetativi de aici emit axoni care părăsesc măduva spinării odată cu axonii celulelor motoare somatice (rădăcina ventrală) prin orificiul intervertebral și părăsesc nervul spinal prin *ramura comunicantă albă* care ajunge la ganglionul ortosimpatic al segmentului respectiv, unde majoritatea fibrelor fac sinapsă cu neuronii motori multipolari ai acestora. La rîndul lor, celulele motorii ale ganglionului ortosimpatic emit axoni amielinici care părăsesc ganglionul într-un pachet ce constituie *ramura comunicantă cenușie* a nervului spinal (fig. 209). Fibrele acestui mănunchi însoțesc fibrele somatice pe întreg traseul inervat de acestea. O altă parte din fibrele cu originea în ganglionul ortosimpatic se îndreaptă, prin colaterale, către diferite organe învecinate (vase, oase, mușchi etc.), sau către plexurile viscerelor esențiale toraco-abdominale.

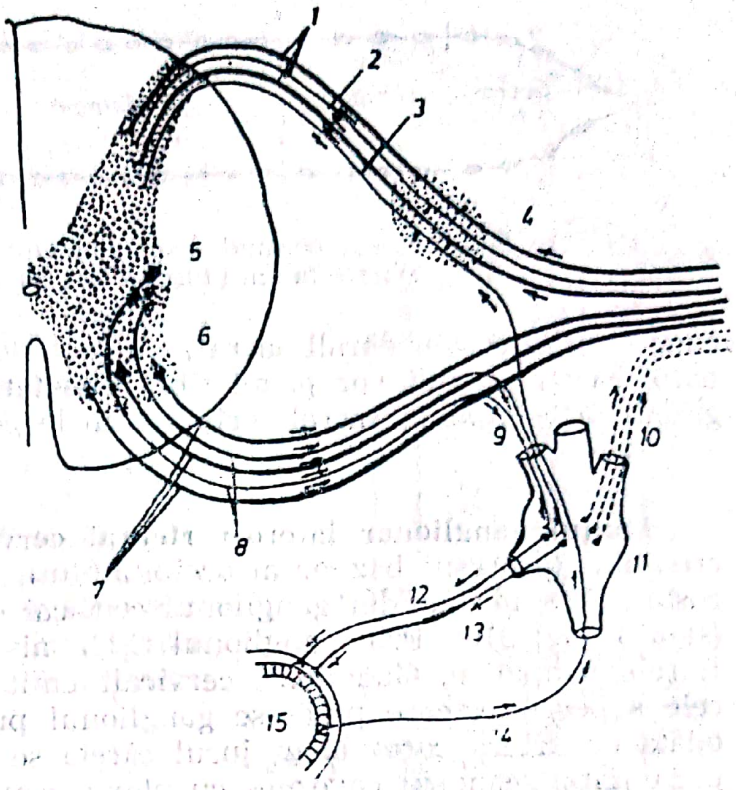

Fig. 209. Conexiunile dintre un ganglion simpatic și un nerv spinal, în regiunea toracică (după Purves-Stewart):
1 — fibre aferente somatice ; *2* — fibre aferente simpatice cutanee ; *3* — fibre simpatice aferente viscerale ; *4* — ganglion rahidian ; *5* — nucleu simpatic ; *6* — corn anterior ; *7* — fibre spinale eferente ; *8* — fibre simpatice eferente preganglionare ; *9* — ram comunicant alb ; *10* — ram comunicant cenușiu ; *11* — ganglion simpatic ; *12* — nerv splanchnic ; *13* — fibre postganglionare (viscerale eferente) ; *14* — fibre viscerale aferente ; *15* — intestin.

Dacă la nivelul măduvei toraco-lombare există ramuri comunicante albe și cenușii, la nivelul lanțurilor latero-vertebrale cervicale și sacrale conexiunea dintre ganglionii ortosimpatici și nervii spinali se face numai prin ramuri comunicante cenușii, deoarece, cum s-a mai menționat, nu există coarne laterale în aceste regiuni și, prin urmare, nu pot exista nici ramuri comunicante albe. Ganglionii spinali ai acestor regiuni medulare sînt coordonați de fibre ortosimpatice eferente (motorii), care vin de la măduva toraco-lombară de-a lungul lanțului laterovertebral, prin intermediul conexiunilor interganglionare. De exemplu, axonii din cornul lateral al segmentului T_1 părăsesc măduva prin rădăcina ventrală a nervului spinal corespunzător, intră în ganglionul ortosimpatic segmentar (prin ramura comunicantă albă) pe care îl traversează și, prin lanțurile longitudinale interganglionare, traversează ganglionul cervical stelat și mijlociu și ajung în ganglionul C_1 (se pot întrerupe și în ganglionii C_2, C_3). Fibrele postsinaptice din ganglionii C_1, C_2, C_3 constituie ramuri comunicante cenușii pentru toți nervii spinali cervicali. În același mod,

Scanned with OKEN Scanner



Fig. 210. Schemă reprezentînd dispoziția lanțurilor simpatice latero-vertebrale la om (după T i t r e s și T e s t u t).

ganglionii laterovertebrali sacrali sînt coordonați de măduva toraco-lombară. Nervii sacrali vor primi fibre vegetative postsinaptice de la ganglionii ortosimpatici sacrali prin ramurile comunicante cenușii.

*

Lanțul ganglionar latero-vertebral cervical. Se întinde de la baza craniului (procesul bazilar al occipitalului), pînă la primul spațiu intercostal. Este format din ganglionul cervical superior, mijlociu și inferior (stelat) (fig. 210). Prin ganglionul C_1 la nivelul craniului pătrund toate fibrele simpatice. Ganglionii cervicali emit numai colaterale eferente ; cele superioare, care părăsesc ganglionul prin partea cranială, pătrund odată cu artera carotidă în jurul căreia se constituie plexul carotidian prelungit în sinusul cavernos cu plexul cavernos. Din plexul carotidian pornesc filete care însoțesc nervii pietroși (ramura organică a nervului oculomotor comun). Fibrele eferente, născute în plexul cavernos, constituie ramuri pentru nervii abducens (VI), oculomotor comun (III), patetic (IV), pentru ramura oftalmică a trigemenului (V) și pentru ganglionul Gasser. Ganglionul C_1 (superior) emite numeroase ramificații dintre care menționăm doar ramura comunicantă cenușie, care merge la nervii spinali C_1, C_2 și C_3. Din brațul dorsal emis de ganglionul C_1 se constituie plexurile : tiroidian superior, lingual, occipital, faringian inferior, maxilar intern etc. Brațul intern emite ramura faringiană, esofagiană, laringiană, tiroidiană și cardiacă. Ganglionul C_2 emite ramuri comunicante cenușii pentru nervii spinali C_5 și C_8, iar ganglionul stelat pentru nervii spinali C_7, C_8 și T_1. Ganglionul ortosimpatic C_3 emite nervul vertebral, care însoțește artera vertebrală în jurul căreia formează anastomoze ce constituie un plex veritabil, extins pe colateralele arterei vertebrale.

Lanțul latero-vertebral toracal. Se întinde de o parte și de alta a coloanei vertebrale în dreptul capului coastelor, înaintea vaselor intercostale și înapoia plămînilor. Rar numărul ganglionilor este de 12, deoarece frecvent T_1 fuzionează cu C_3, iar T_{12} cu L_1. Se distinge, astfel, dispunerea metamerică a ganglionilor ortosimpatici la nivelul măduvei toracale, ei prezentînd atît ramuri comunicante albe, cît și cenușii. De pe partea internă a ganglionilor toracici se desprinde o ramură care se orientează către coloana vertebrală în direcția arterei aorte, distribuindu-se la vase, oase, mușchii intercostali, venele azygos, canalul toracic, esofag și plămîni. Din lanțul ortosimpatic latero-vertebral toracal se constituie nervii splanchnici care străbat diafragma și trec în abdomen unde abordează plexul solear (plex previsceral) în care fibrele simpatice se împletesc cu

Scanned with OKEN Scanner

cele parasimpatice, rețea fibrilară presărată cu mici ganglioni. Marele nerv splanchnic provine din fibrele emise de ganglionii T_7, T_8 și T_9, iar micul nerv splanchnic este emis de ganglionii T_{10} și T_{11} (fig. 211).

Ortosimpaticul lombar. Continuă lanțul laterovertebral și prezintă trei, patru (rar cinci) ganglioni ; dimensiunile acestora scad, ca și lungimea ramurilor interganglionare, în sens rostro-caudal.

Ortosimpaticul sacral. Este localizat în excavația pelviană și prezintă trei-patru ganglioni situați pe fața anterioară a osului sacrum ; acești ganglioni sînt mai mici ca cei lombari, iar lanțurile simetrice se întîlnesc la nivelul primei vertebre coccigiene. Brațele eferente ale simpaticului sacral sint ramuri comunicante exclusiv cenușii (amielinice).

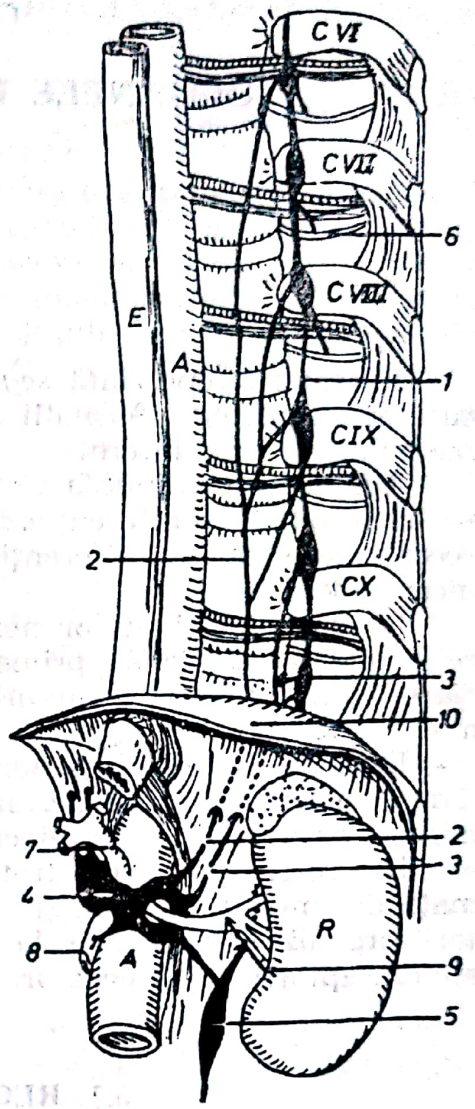

Fig. 211. Simpaticul toracic cu marele și micul nerv splanchnic (după Testut) :

1 — lanțul simpatic toracic ; *2* — marele splanchnic ; *3* — micul splanchnic; *4* — plex solear ; *5* — primul ganglion al lanțului lombar ; *6* — nerv intercostal ; *7* — trunchi celiac ; *8* — artera mezenterică superioară ; *9* — artera renală ; *10* — cupola diafragmatică secționată ; *E* — esofag ; *A* — aorta ; *R* — rinichi.

4.11.2. SISTEMUL NERVOS VEGETATIV PARASIMPATIC

Așa cum s-a putut remarca, acest sistem a fost în detaliu descris cu prilejul analizei nervilor cranieni. Subliniem, totuși, rolul său în general stimulator, opus celui în general moderator al simpaticului.

Partea craniană a sistemului parasimpatic coordonează regiunea gîtului, capului, toracelui și, parțial, a abdomenului, fapt relevat cu prilejul analizei trunchiului cerebral și a nervilor cranieni.

Partea caudală a sistemului parasimpatic (parasimpaticul pelvian) coordonează regiunea terminală a corpului și o parte din viscerele abdominale pelviperineene ; el are centrii în măduva sacrală (conul terminal), dispuși în coloane de substanță cenușie medio-ventrale sau marginale. Fibrele preganglionare ies prin nervii sacrali 2, 3 și 4 constituind *nervul pelvian*, care pătrunde în plexul hipogastric ce flanchează rectul și vezica urinară la bărbat, rectul și vaginul la femeie ; *plexul hipogastric* conține în egală măsură fibre orto- și parasimpatice. Sub controlul parasimpaticului pelvian se află ureterele, vezica urinară, uretra, prostata, corpii cavernoși, veziculele seminale, colonul descendent și sigmoid, rectul și uterul cu vaginul.

Scanned with OKEN Scanner

Capitolul 5

ORGANELE DE SIMȚ — RECEPTORII

Receptorii reprezintă *segmentele periferice ale analizatorilor,* prin care aceștia culeg informații despre aspectele variațiilor energetice ale mediului extern și intern.

Adaptarea continuă a viețuitoarelor la mediul ambiant, schimbător, s-a făcut odată cu diferențierea și „specializarea" unor organe capabile să recepționeze tot mai diferențiat cele mai subtile modificări ale mediului înconjurător.

În afara terminațiilor nervoase libere, fiecare receptor, cu excepția celui olfactiv și vizual, primește o prelungire nervoasă, care transportă către centrii nervoși influxurile create prin recepționarea diverșilor stimuli.

Datorită dezvoltării sistemului nervos, cu cît urcăm pe scara evolutivă a vertebratelor, analiza informațiilor este tot mai perfecționată, culminînd cu aceea care se efectuează la om, la nivelul scoarței cerebrale.

Dintre receptori vom trata *exteroceptorii* (receptori care culeg informații din mediul extern), și anume : receptorii cutanați (simpli) și receptorii organizați în organe de simț complexe ; ultimei categorii îi aparțin stiboreceptorii, gustoreceptorii, fotoreceptorii și fonoreceptorii[1].

5.1. RECEPTORII CUTANAȚI

Cercetările ultrastructurale resping teoria după care ar exista patru moduri fundamentale ale sensibilității cutanate, corespunzător celor patru tipuri de receptori.

W e d d e l și colaboratorii (1955) arată că tegumentul și anexele sale posedă o bogată rețea nervoasă ; din punct de vedere structural, ei acceptă trei tipuri de terminații nervoase : libere, încapsulate și cele destinate perilor.

La **Ciclostomi** *(Myxine glutinosa),* în afara organelor *liniei laterale,* există în tegumentul din regiunea capului și a părții terminale a trunchiului *fotoreceptori,* cu unele trăsături comune celor de la nevertebrate ; aceștia sînt reprezentați de celule sferice sau ovale dispuse în agregate în zona mijlocie a epidermului, la care sfîrșesc fibre nervoase desprinse din nervii liniei laterale. Acești receptori reprezintă „baza structurală care ar determina o mare sensibilitate a animalelor la excitantul luminos" (R. N e w t h și H o s s é, 1955). Tentaculele care mărginesc deschiderea

[1] Interoceptorii sînt prezentați detaliat la alte discipline.

Scanned with OKEN Scanner

cavității bucale la *Myxine* posedă celule senzoriale considerate a fi organe tactile.

La **Pești** în tegument sînt prezente terminații nervoase libere care se distribuie printre celulele epidermice, îndeosebi ale mustăților ; terminațiile nervoase sînt dilatate în diferite grade.

La *Selacieni* s-au semnalat la nivelul tegumentului din baza înotătoarelor corpusculi considerați a fi proprioceptivi ; ei sînt sensibili la deformarea înotătoarelor în timpul mișcării acestora, dar nu sînt omologați cu proprioceptorii mușchilor și tendoanelor înotătoarelor. Pe lîngă aceste structuri și linia laterală, selacienii posedă și alte organe senzoriale cutanate, ca : *criptele senzoriale, ampulele Lorenzini* și *veziculele Savi.*

Criptele senzoriale sînt depresiuni tegumentare dispuse în șiruri pe fața ventrală sau dorsală a animalului și protejate de spiculi diferențiați (spiculi îngemănați) sau de un burelet dermo-epidermic care conturează o deschidere îngustă prin care cripta comunică cu exteriorul. Criptele sînt tapisate cu un epiteliu ce diferențiază profund cîte o papilă sau mugure senzorial ; ele sînt inervate de nervii cranieni facial (VII), glosofaringian (IX) și vag (X) ale căror fibre se distribuie la papilele criptelor într-o manieră asemănătoare distribuției fibrelor aferente mugurelui gustativ de la vertebratele superioare. Criptelor senzoriale li se atribuie multiple funcții, printre care și sensibilitatea specială gustativă.

Ampulele Lorenzini sînt strict localizate în limitele regiunii cefalice, agregate în grupe supraorbitare, bucale, hioidiene și mandibulare (fig. 212) ; lipsesc la *Teleosteeni*, cu excepția siluridului *Plotosus sanguillaris* la care aceste structuri sînt asemănătoare acelora de la *Plagiostomi.* O ampulă Lorenzini se compune dintr-un canal de 6—30 mm căptușit cu un epiteliu simplu și din ampula propriu-zisă. Epiteliul ampular este constituit din celule poligonale, printre care se insinuează terminațiile nervului facial. Superficial, canalul se deschide printr-un orificiu circular cu diametru de 1 mm. P a r k e r atribuie ampulelor Lorenzini funcția de per-

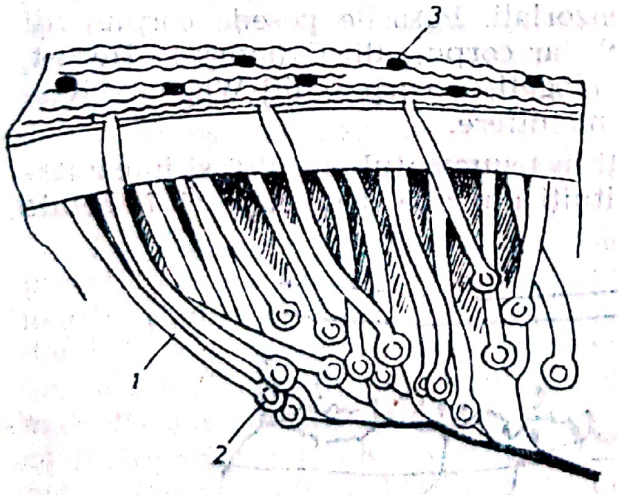

Fig. 212. Un grup de ampule Lorenzini de pe rostrul de *Scyllium* (după G e g e n b a u e r) :
1 — tub canalicular ; *2* — ampula propriu-zisă ; *3* — deschiderea ampulei.

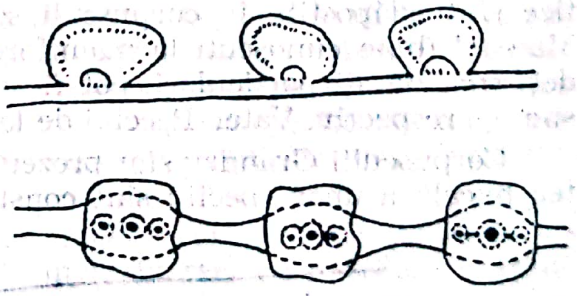

Fig. 213. Trei vezicule Savi plasate pe panglica lor tendinoasă (după B o l l) : *sus* — din profil ; *jos* — văzute de sus.

Scanned with OKEN Scanner

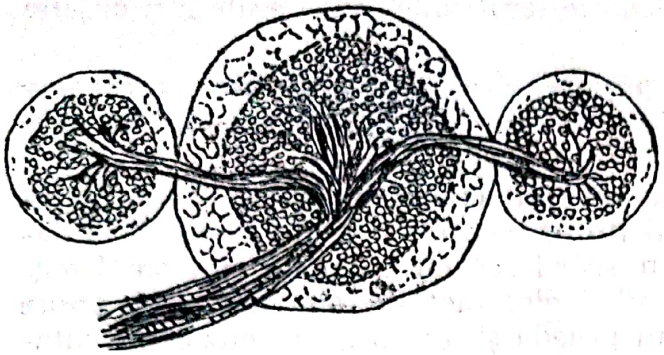

Fig. 214. Inervația celor trei discuri dintr-o veziculă Savi (după B o l l).

cepere a presiunii, indicînd animalului adîncimea la care se află. După S a n d ele ar „sesiza" schimbări de temperatură.

Veziculele Savi au fost descrise la torpile de către S a v i (1844). Ele alcătuiesc serii liniare mari (fig. 213), sînt complet închise și formate dintr-un perete conjunctiv și o pătură epitelială. În interior, pe banda tendinoasă, există trei discuri juxtapuse, cel central fiind totdeauna mai voluminos (v. fig. 213 și fig. 214). La nivelul discurilor se arborizează ramificații ale nervului trigemen (V). Au dimensiuni reduse (2—3 mm) iar funcția lor este încă o enigmă, unii autori atribuindu-le însă funcții tactile.

Multă vreme s-a considerat că cele trei tipuri de organe senzoriale aparțin sistemului liniei laterale.

La **Amfibieni,** la nivelul epidermului, există terminații nervoase libere, iar la nivelul dermului terminații încapsulate (fig. 215).

La **Reptile** tegumentul de sub solzii cornoși și epiteliul lingual prezintă receptori tactili.

La **Păsări** receptorii cutanați sînt mai bine diferențiați decît la reptile, uneori corpusculii tactili omologîndu-se cu cei de la mamifere. La nivelul epidermului există terminații nervoase libere foarte numeroase, îndeosebi în zonele apterile, caracter valabil și pentru ariile nude ale tegumentului de la mamifere. La nivelul dermului, terminațiile dendritice sînt adăpostite în corpusculi senzoriali. Păsările posedă corpusculii Merckel (bine cunoscuți la mamifere), iar corpusculii Grandry și Herbst, deși considerați particulari, pot fi omologați cu corpusculii Wagner-Meissner și, respectiv, Vater-Paccini de la mamifere.

Corpusculii Grandry sînt prezenți în tegumentul ciocului și în cavitatea bucală a unor specii ; sînt constituiți din cîte două (uneori 7) celule

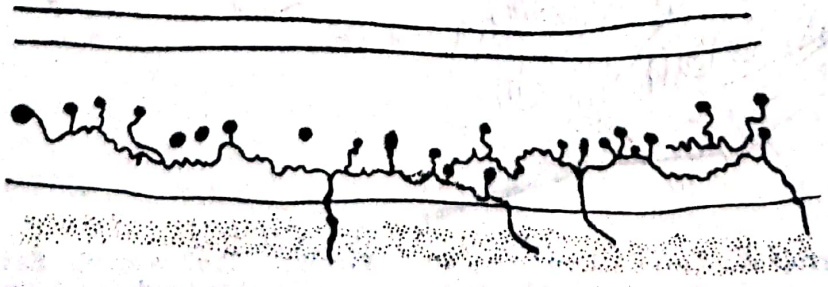

Fig. 215. Secțiune prin tegumentul de *Elaphe longissima* (după J á b u r e c k). Inervația senzorială a tegumentului (terminații libere).

Scanned with OKEN Scanner

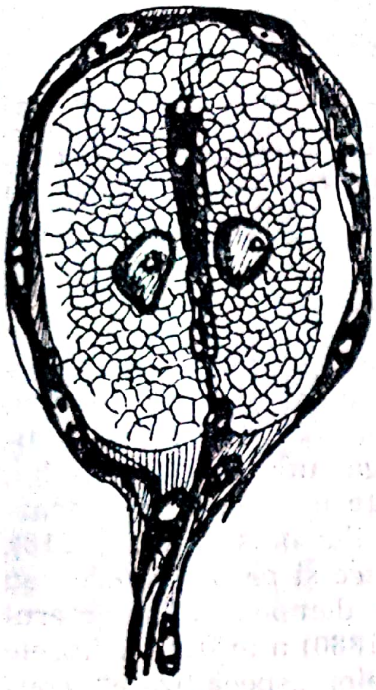

Fig. 216. Corpuscul tactil Grandry (după Boeke).

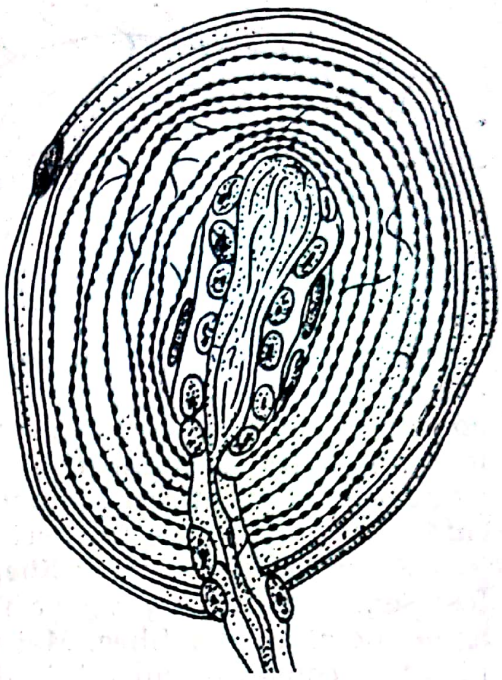

Fig. 217. Corpuscul Herbst din ciocul de *Anas* (după microscopia optică) (după Clara).

senzoriale voluminoase, care vin în contact prin feţele plane (fig. 216). Se consideră că acestea ar fi celule Schwann modificate ale fibrei nervoase aferente. Între celulele senzoriale se dispune partea terminală a fibrei nervoase, care se ramifică ; este prezentă şi o a doua fibră nervoasă care formează o vastă reţea în jurul celulelor senzoriale, peste care se suprapune ţesutul conjunctiv.

Corpusculii Herbst sînt situaţi în derm, în tegumentul ciocului şi picioarelor, în periost, în păturile musculare şi în cavitatea bucală ; la *Piciformes* abundă în vîrful limbii. Au formă ovală (fig. 217) şi dimensiuni de 150—200 Å. Prezintă o „măciucă" centrală constituită dintr-o pătură de celule care înconjoară reţeaua terminală a fibrei nervoase. Măciuca centrală este cuprinsă în capsule concentrice, considerate după microscopia fotonică drept celule puternic comprimate ; este prezentă şi fibra nervoasă secundară care se arborizează în jurul formaţiei centrale.

La **Mamifere** organele tactile sînt inegal răspîndite pe întreaga suprafaţă a corpului, avînd densitate mai mare în regiunile nude, în regiunea braţului, rhinariumului (nasul) şi a extremităţilor. Un număr considerabil de corpusculi se află la nivelul rîtului *Suidelor,* botului *Talpidelor,* trompei elefanţilor şi patagiumului *Chiropterelor.* Planta şi palma mamiferelor prezintă, de asemenea, un număr apreciabil de corpusculi, ca şi organele genitale externe. Fiind acoperite cu blană, mamiferele nu pot „culege" excitaţii tactile cutanate, cu excepţia suprafeţelor nude ; în acest caz însă, perii preiau funcţia tactilă, deoarece foliculii piloşi conţin filete nervoase agregate într-un plex inelar, la care se adaugă filetele nervoase egal răspîndite în papilele firelor de păr.

Scanned with OKEN Scanner

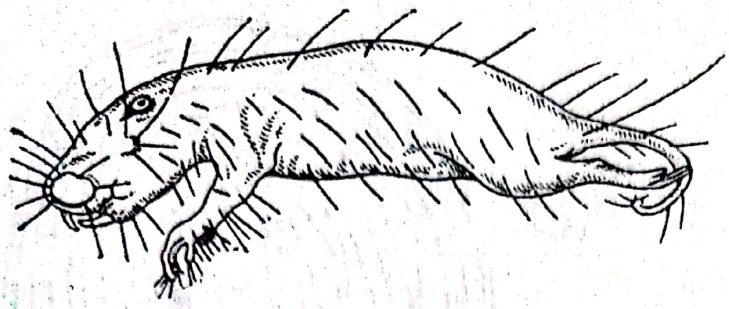

Fig. 218. Peri senzoriali dezvoltați corelat cu viața exclusiv subterană, la *Heterocephalus glaber* (rozător din Africa de Est).

În afara acestui sistem senzorial general răspîndit pe suprafața corpului, mamiferele mai prezintă și peri tactili, mai lungi și mai viguroși, adesea recurbați, strict localizați îndeosebi pe bot. La mamiferele subterane ei sînt „specializați" și diseminați pe întreaga suprafață a corpului, avînd rol în orientarea animalelor prin galerii. Este interesant de remarcat că dezvoltarea acestor peri precede pe cea a perilor obișnuiți (fig. 218).

Terminațiile nervoase libere sînt *intraepidermice* și *perivasculare ;* au fost semnalate de L a n g e r h a n s (1868), care a demonstrat caracterul amielinic al acestor fibre. Mai tîrziu, M e r c k e l (1880) a arătat că fibrele nervoase constituie un fel de discuri la baza celulelor „specializate", considerate celule Schwann modificate. Cercetări mai recente (W e d d e l, 1955) contestă existența discurilor Merckel pe care le declară artefacte, ca și pătrunderea fibrei nervoase în celula epitelială. Studii ultrastructurale (H a s h y m o t o, 1972) relevă că celulele Merckel din patul unghial al embrionului uman, ca și cele din partea dorsală și ventrală a degetelor, sînt celule epidermice modificate, deoarece posedă desmosomi, joncțiuni ale hemidesmosomilor cu lamina bazală și au capacitatea de a fagocita melanina, întocmai ca keratinocitele. Celule Merckel se întîlnesc și în derm unde ajung prin migrație, străbătînd membrana bazală a epidermului ; sînt cuprinse într-o teacă de celule Schwann. Microscopia electronică a stabilit că celulele Merckel din epiderm sînt elemente tactile situate deasupra stratului bazal, de care se leagă prin desmosomi (fig. 219). Ele se disting prin prezența unor granule electronodense elaborate în regiunea complexului Golgi și acumulate în partea opusă acestuia, zonă în care se termină și fibra nervoasă aferentă (fig. 220). Uneori, celulele tactile Merckel prezintă proeminențe spiniforme, care în contact cu keratinocitele înconjurătoare diferențiază desmosomi. Prezența fibrelor din citoplasma acestor celule pledează, de asemenea, pentru caracterul lor epitelial. La unele mamifere celulele senzoriale Merckel, ca și terminațiile epidermice corespunzătoare, sînt atît de numeroase încît alcătuiesc așa-numitele *„organe" Eimar* (descoperite în botul de cîrtiță).

Terminațiile libere intradermice au fost semnalate de D o g i e l (1903). W e d d e l (1955) a stabilit că acestea sînt fibre amielinice arborizate liber în derm, fără complicații structurale. Terminațiile nervoase *perivasculare* sînt foarte abundente, unele păstrîndu-și tecile de mielină ; ele se află îndeosebi în adventicea și musculara vaselor, nivel la care există numeroase arborizații terminale neanastomozate.

Terminațiile nervoase încapsulate de la mamifere sînt reprezentate de *corpusculii Vater-Paccini* și *Wagner-Meissner,* toți ceilalți corpusculi

Scanned with OKEN Scanner

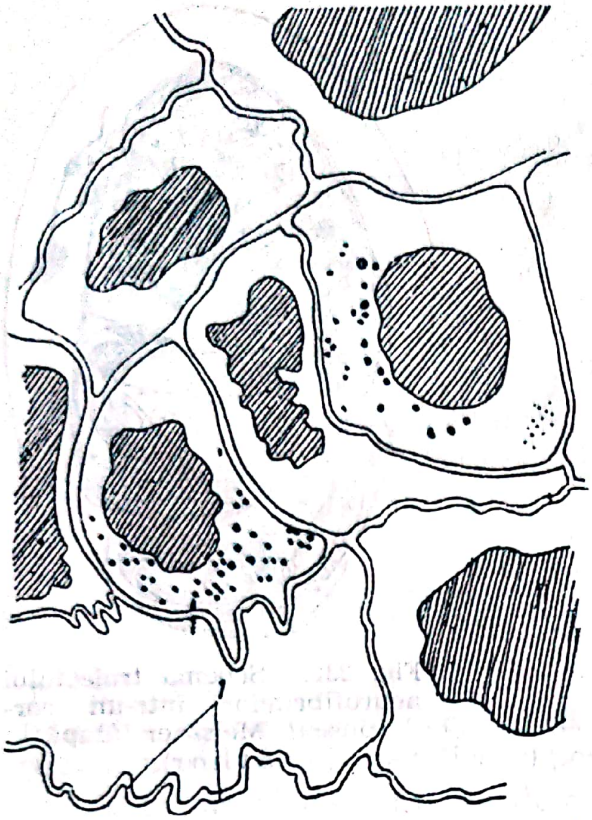

Fig. 219. Două celule Merckel localizate în pătura Malpighi din degetul unui embrion uman de 19 săptămîni. Granulele caracteristice sînt concentrate într-o parte a celulelor. Celulele Merckel profunde expun proiecţii spiniforme care organizează desmosomi cu keratinocitul veoin (schemă adaptată după electronofotografie — Hashimoto, 1972):
1 — membrana bazală.

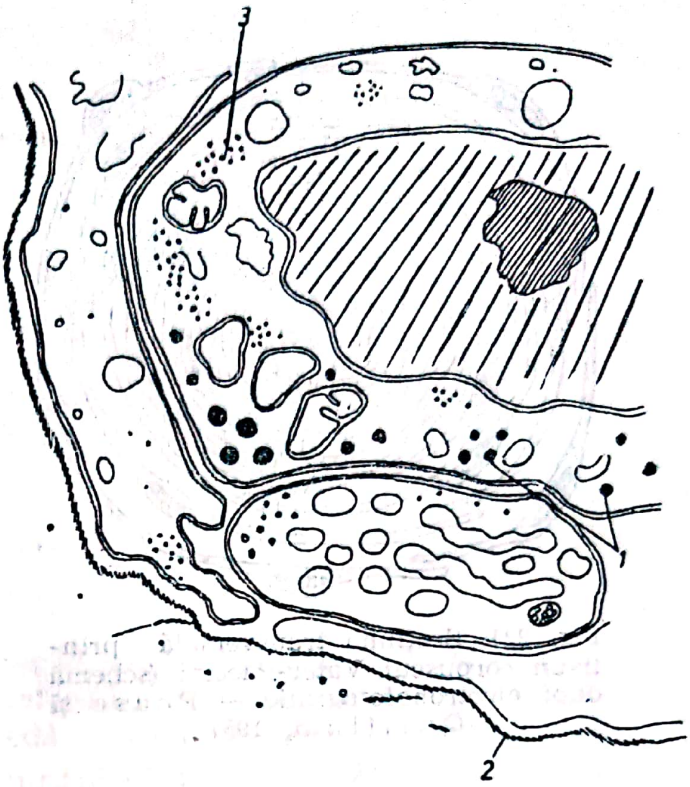

Fig. 220. O celulă Merckel din stratul bazal al epidermului unui embrion uman de 16 săptămîni, localizată deasupra unui neurit tipic ce conţine numeroase mitocondrii şi vezicule (schemă adaptată după electronofotografie — Hashimoto, 1972):
1 — granulele din celulele Merckel sînt orientate către neurit; *2* — membrana bazală; *3* — glicogen.

descrişi detaliat de către histologia clasică, fiind consideraţi drept variante ale acestor două tipuri principale.

Corpusculii Vater-Paccini sînt prezenţi în tegument, mezenter, membranele sinoviale şi în membranele seroase. Au fost descrişi de Vater în 1741 şi, ulterior, studiaţi de Paccini, Henle şi Kölliker. În 1957 Pease şi colaboratorii au analizat aceste structuri la microscopul electronic, stabilind că sînt formate dintr-o capsulă conjunctivă, o zonă lamelară şi o măciucă centrală în care se termină fibra nervoasă ce îşi pierde tecile (conjunctivă, de mielină şi Schwann) la nivelul pătrunderii în corpuscul. Fibra nervoasă terminală conţine mitocondrii şi vezicule sinaptice, fără a prezenta arborizaţii. Microscopia fotonică consideră „măciuca" centrală ca o masă de citoplasmă densă, în timp ce microscopia electronică demonstrează că aceasta este constituită din aproximativ 60 lamele citoplasmatice fine, intim asociate, dispuse în două grupe care flanchează fibra nervoasă. Fiecare grupă de lamele conturează în secţiune transversală forma literei „D", astfel încît cei doi „D" stau spate în spate delimitînd între ei o fantă centrală, care adăposteşte terminaţia nervoasă

Scanned with OKEN Scanner

Fig. 221. Secțiune transversală printr-un corpuscul Vater-Paccini (schemă după electronofotografie — Pease și Quilliam, 1957).

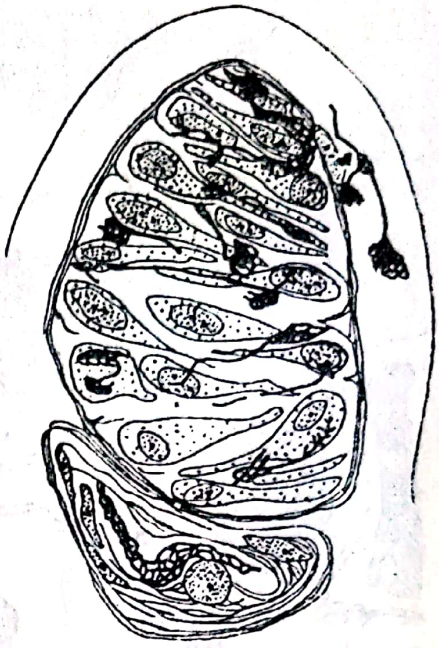

Fig. 222. Schema traiectului neurofibrilelor într-un corpuscul Meissner (după Sthor).

(fig. 221). Microscopia fotonică consideră că zona lamelară este formată din foi conjunctive, pe cînd cea electronică arată că este alcătuită din celule puternic aplatisate, cu grosimea de 0,2 microni. Aria perinucleară este mai groasă, iar citoplasma conține toate organitele fundamentale. Spațiul dintre celulele lamelare conține material amorf și fibre colagene plasate îndeosebi pe fața externă a celulelor lamelare. Corpusculul nu posedă capilare sanguine (acestea ajung numai pînă în regiunea hilară). Fibra nervoasă care înconjură măciuca pare să aibă funcție ortosimpatică.

Corpusculii Wagner-Meissner (fig. 222) sînt prezenți în tegumentul neted și lipsit de peri ; sînt localizați în vîrful papilelor dermice, alcătuind uneori agregate de 3—5 formații. Sînt ovali și au dimensiuni cuprinse între 40—180 microni, fiind cuprinși într-o capsulă conjunctivă subțire care se continuă cu pătura conjunctivă a fibrei nervoase aferente. În corpuscul pot pătrunde pînă la 5 fibre nervoase, care își abandonează la locul de intrare tecile de mielină ; ele descriu o spirală ale cărei ture sînt paralele cu suprafața tegumentului. Celulele senzoriale ale corpusculilor sînt piriforme, avînd alternativ baza orientată periferic iar vîrful către centru, dispoziție care determină traiectul sinuos al fibrei nervoase aferente.

5.2. ORGANELE LINIEI LATERALE

Constituie un ansamblu de structuri senzoriale tegumentare, prezent la toate vertebratele inferioare (*Agnate*, pești, larve de amfibieni). La vertebratele superioare terestre sistemul liniei laterale este absent, chiar

Scanned with OKEN Scanner

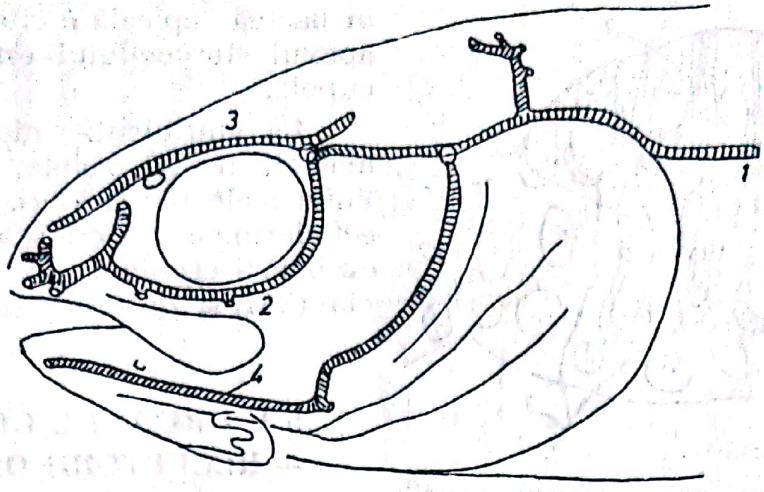

Fig. 223. Sistemul lateral cefalic la *Amia calva* (după A l l i s) :
1 — linia laterală ; *2* — canalul infraorbitar ; *3* — canalul supraorbitar ; *4* — canalul mandibular.

în cazul în care acestea trăiesc în mediul acvatic. Sistemul liniei laterale reunește *organe periferice, nervii laterali* și *centrii mielencefalici.* Exceptînd unele variații specifice, el posedă o anumită stabilitate structurală.

Linia laterală se întinde de-a lungul corpului, înapoi pînă la baza înotătoarei caudale, iar înainte pînă la regiunea cefalică, unde se continuă cu *canalele :* infraorbitar, supraorbitar și mandibular (fig. 223). Canalele accesorii se dispun în regiunea branhială și chiar pe trunchi. Fiecare canal (fig. 224) conține între 9—25 *neuromaste* (organele receptoare sau maculele senzoriale — fig. 225) constituite din celule de susținere și receptoare la care vin numeroase fibre nervoase. Deasupra neuromastelor se află *cupola,* organ gelatinos adiacent care, prin mișcările provocate de curenții apei, atinge perii celulelor senzoriale ale neuromastelor pe care astfel le stimulează. Microscopia electronică arată că celulele receptoare cu peri sînt localizate în jumătatea superioară a organului, printre celulele de susținere de care se leagă prin desmosomi. Citoplasma celulelor receptoare este bogată în tubuli și vezicule, mai numeroase la bază, spre deosebire de mitocondrii care abundă apical și în regiunile sinaptice. Perii celulelor receptoare formează benzi de 40—50 stereocili și un singur kinocil mobil. Kinocilul este periferic și conține 9 perechi de fibrile periferice și două perechi centrale. Fibrele periferice constituie un corp bazal

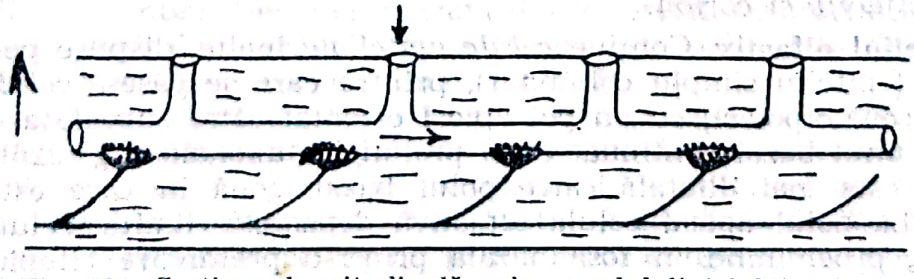

Fig. 224. Secțiune longitudinală prin canalul liniei laterale de la Pești ; se disting neuromaste și nervul aferent. Săgeata indică sensul circulației apei (după D e a n).

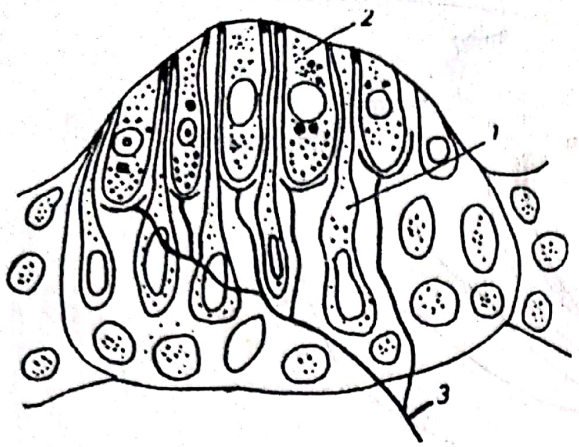

Fig. 225. Secțiune printr-un neuromast (după Bailey):
1 — celulă de susținere ; 2 — celulă senzorială ; 3 — fibră nervoasă.

în partea apicală a citoplasmei, iar apexul stereocilului este cuprins în cupolă.

La amfibienii moderni neuromastele pot fi izolate, dar orientate liniar ; ele iau naștere din îngroșări ectodermice (placode) care se asociază cu nervii cranieni : trigemen (V), facial (VII) și glosofaringian (IX).

5.3. ORGANUL OLFACTIV — RECEPTORII OLFACTIVI

Organul olfactiv al vertebratelor este unul din analizatorii care conservă pronunțate caractere de primitivitate exprimate în existența celulelor nervoase într-un epiteliu superficial, caracter propriu epiteliilor nevertebratelor. Spre deosebire de ceilalți analizatori, *epiteliul olfactiv* conține neuroni senzitivi și nu celule senzoriale. Aceștia au posibilitatea de a recepționa excitația, de a o transforma în impuls și de a o transmite sistemului nervos central, pe calea eferentă proprie.

Prezent la toate vertebratele, organul olfactiv are o structură relativ asemănătoare în întreaga serie ; numai extinderea suprafețelor receptoare poate varia, corelat cu dezvoltarea segmentului central al analizatorului (sistemul nervos central).

La vertebratele inferioare acvatice, *sacii olfactivi* au exclusiv rolul de a recepționa substanțele dizolvate în apă ; la cele terestre ei preiau parțial și funcția respiratorie, în afara celei olfactive. Uneori funcția respiratorie primează.

Simțul olfactiv este slab dezvoltat la teleosteenii evoluați, păsări, mamifere marine și primate, inclusiv la om, pe cînd la ciclostomi, selacieni, teleosteenii primitivi, amfibieni, reptile și la majoritatea mamiferelor, simțul olfactiv este foarte dezvoltat ; la acestea ariile olfactive din sistemul nervos central olfactiv sînt foarte extinse, ca și suprafețele receptoare periferice.

La toate vertebratele mucoasa olfactivă este constituită dintr-un *epiteliu olfactiv* și *corion*.

Epiteliul olfactiv. Conține *celule epiteliale* înalte, dispuse pe un singur rînd (epiteliu simplu columnar), printre care se găsesc *celule olfactive* (neuroni bipolari) cu un pol apical orientat către suprafața epiteliului și cu unul bazal continuat cu o prelungire axonală (fig. 226). Celula olfactivă este mai dilatată către polul bazal, zonă în care este situat nucleul. La polul apical celula olfactivă depășește limita celulelor de susținere, proeminînd în fosa nazală printr-o prelungire citoplasmatică asemănătoare unei măciulii. Pe aceasta sînt dispuși cilii, formațiuni denumite și „antene".

Scanned with OKEN Scanner

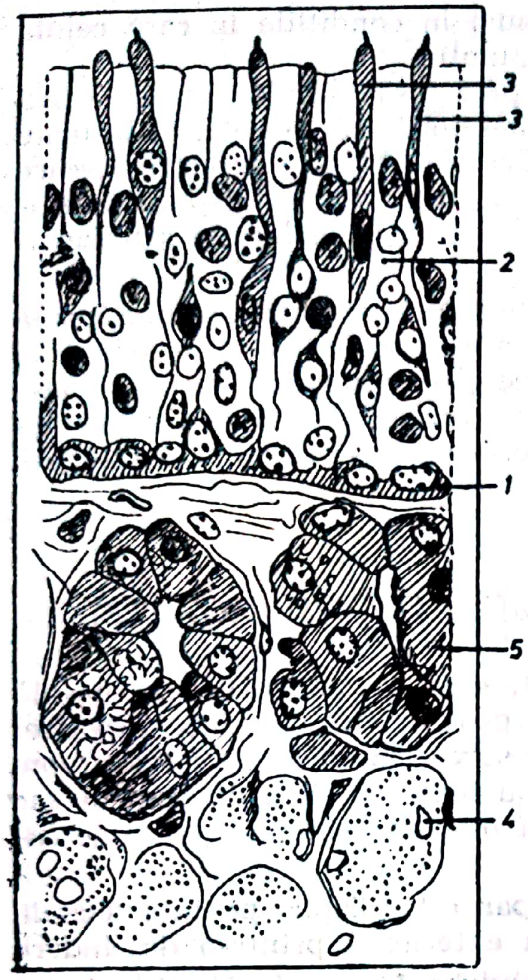

Fig. 226. Mucoasa olfactivă de la iepure (după Bouin):
1 — celula bazală ; *2* — celula de susţinere ; *3* — celule olfactive ; *4* — fibre nervoase ; *5* — glande Bowman.

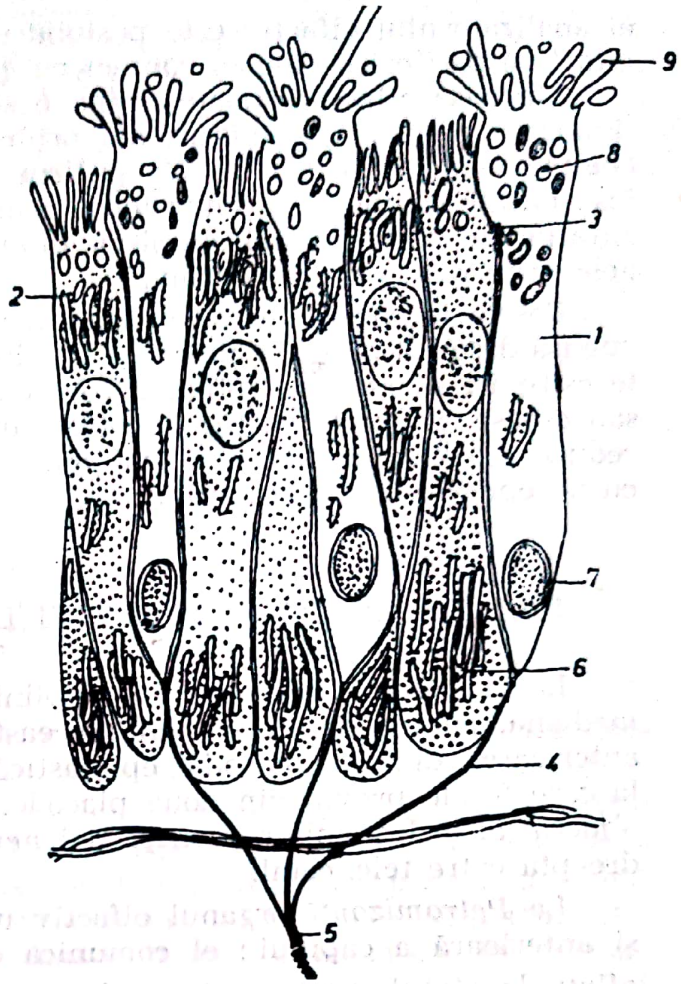

Fig. 227. Diagrama epiteliului olfactiv de la iepure, schematizînd datele microscopiei electronice (după A. J. D. Lorenzo):
1 — celula olfactivă ; *2* — celula de susţinere ; *3* — desmosomi ; *4* — axon olfactiv ; *5* — filet nervos olfactiv ; *6* — reticul endoplasmatic ; *7* — nucleu ; *8* — vezicule ; *9* — microvilozităţi.

Microscopia electronică a arătat că există o mare asemănare între celula olfactivă şi fotoreceptorii retinei. Unii autori susţin chiar existenţa a două tipuri de celule olfactive : unele cu prelungirea apicală asemănătoare unui *bastonaş*, iar altele cu prelungirea apicală asemănătoare unui *con*. Măciulia terminală a celulei olfactive conţine numeroase mitocondrii, spre care se orientează tubulii desprinşi din corpusculii bazali ai cililor. Fiecare „antenă" este organizată din 9 perechi de fibrile periferice şi o pereche centrală. Periferic, formaţiunea este delimitată de plasmalemă, continuarea celeia din măciulie (fig. 227).

La *Selacieni* măciulia poartă filamente viguroase care prezintă numeroşi cili cu structura amintită (9+2 fibrile). La vertebratele terestre cilii sînt scăldaţi de un lichid seros (elaborat de epiteliul olfactiv) care antrenează particulele odorante aduse odată cu aerul. Astfel are loc excitarea chimică a celulei olfactive fie prin simpla atingere a acesteia (după unele opinii), fie prin pătrunderea substanţelor în celulă (după alte opinii). Cercetările neurofiziologice dovedesc că stimularea segmentului central

Scanned with OKEN Scanner

al analizatorului olfactiv este posibilă numai în condițiile în care celula olfactivă periferică vine în contact cu excitantul.

Mucoasa olfactivă poate ocupa o singură fosă nazală, ca în cazul *Agnatelor* care sînt vertebrate monorine, sau două fose nazale, ca la toate *Gnatostomele*, care sînt astfel amfirine. La vertebratele terestre fiecare fosă nazală comunică cu exteriorul printr-o nară externă dispusă latero-anterior pe botul animalului și cu interiorul (cavitatea bucală sau faringele) prin nara internă (choana).

Fosele nazale ale vertebratelor acvatice au o suprafață funcțională imensă datorită pliurilor pereților lor, în timp ce acelea de la vertebratele terestre își măresc suprafața datorită apariției cornetelor cartilaginoase sau osoase. La vertebratele terestre mucoasa olfactivă ocupă o suprafață redusă din fosa nazală, cea mai mare parte a acesteia fiind capitonată cu un epiteliu de tip respirator.

5.3.1. RECEPTORII OLFACTIVI LA CICLOSTOMI (AGNATE)

La ciclostomi, așa cum s-a subliniat, există o singură fosă nazală mediană, cu un singur orificiu ; aceasta provine, ca și schița hipofizei anterioare, dintr-o placodă epiblastică, spre deosebire de *Gnatostome* la care fosele provin din două placode. Cu toate acestea, din unicul *sac olfactiv* al ciclostomilor pornesc doi *nervi olfactivi* simetrici, care se îndreaptă către telencefal.

La *Petromizonți* organul olfactiv impar este dispus pe fața dorsală și anterioară a capului ; el comunică cu exteriorul printr-o deschidere aflată la vîrful unui scurt canal care conduce în sacul olfactiv, limită marcată de o valvulă semilunară ce reglează circuitul apei care scaldă fosa olfactivă (fig. 228). Canalul vestibular se continuă apoi pe sub sacul olfactiv cu jgheabul nazo-palatin, iar acesta cu canalul nazo-palatin sau ductul hipofizar care se termină în fund de sac. Ultimul se extinde caudal, terminîndu-se între notocord și faringe ; prin peretele dorsal vine

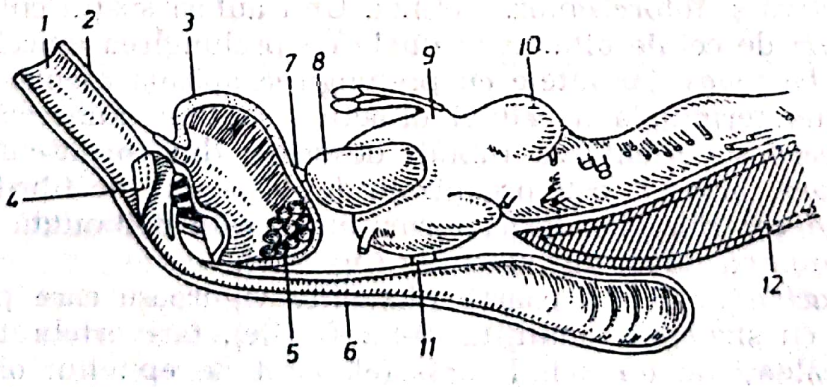

Fig. 228. Secțiune sagitală prin organul olfactiv la *Petromyson* (după Parker și Haswell) :
1 — narina ; *2* — canal de intrare ; *3* — sacul olfactiv ; *4* — valvulă ; *5* — glandă accesorie ; *6* — canal nazo-palatin ; *7* — nerv olfactiv ; *8* — bulb olfactiv ; *9* — ganglion habenular sting ; *10* — lob optic ; *11* — hipofiza ; *12* — notocord.

Scanned with OKEN Scanner

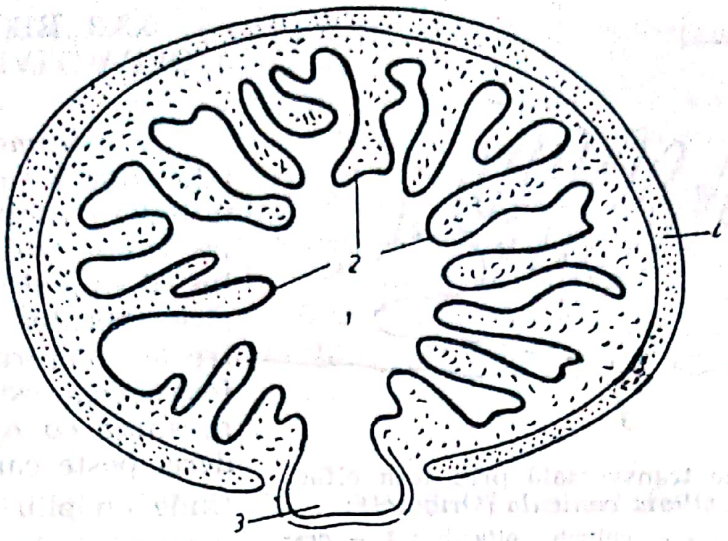

Fig. 229. Secțiune transversală prin organul olfactiv de la *Eudontomyzon danfordi (Original)*:
1 — cavitatea sacului olfactiv; *2* — epiteliul olfactiv; *3* — ductul nazo-palatin; *4* — capsula cartilaginoasă.

în contact cu hipofiza. Dezvoltarea ontogenetică arată că din partea dorsală a sacului hipofizar proliferează celule care vor genera anterohipofiza.

Sacul olfactiv este cuprins într-o capsulă cartilaginoasă aproximativ hemisferică, iar mucoasa olfactivă este dispusă pe 16—18 cute ale peretelui sacului. În general, din peretele dorsal al fosei pleacă un sept median care împarte incomplet cavitatea sacului în două compartimente. Corionul mucoasei olfactive (care constituie axul cutelor) conține formațiuni glandulare cu funcție încă necunoscută. Mișcările pereților sacului hipofizar s-ar datora influenței contracției musculaturii branhiale (fig. 229).

La *Myxinide* structura generală a sacului olfactiv este asemănătoare cu a petromizontidelor. Canalul nazo-palatin se deschide la partea anterioară a tubului digestiv, așa încît apa care scaldă organul olfactiv are un singur sens circulator, fiind eliminată prin marsipobranhii.

Nu s-a elucidat, încă, dacă unicul organ olfactiv al ciclostomilor reprezintă o structură primitivă sau o specializare. În orice caz, *Ostracodermii* posedau atît structura prezentă la ciclostomii actuali, cît și aceea de la celelalte vertebrate, ceea ce confirmă prezența timpurie a acestor formațiuni în decursul evoluției vertebratelor. Pe de altă parte, dovezi de ordin embriologic atestă faptul că dispoziția organului olfactiv la ciclostomi nu este primitivă, deoarece la embrionii acestora punga nazală are, inițial, o dispoziție ventrală și numai ulterior, odată cu transformările cefalice, ea migrează către partea dorsală. De asemenea, la larvele petromizonților, sacul nazal este inițial bilobat și apoi devine organ impar.

La **Gnatostome** (vertebrate amfirine) receptorii olfactivi prezintă doi *saci olfactivi*, care pot fi localizați dorsal sau ventral pe suprafața capului.

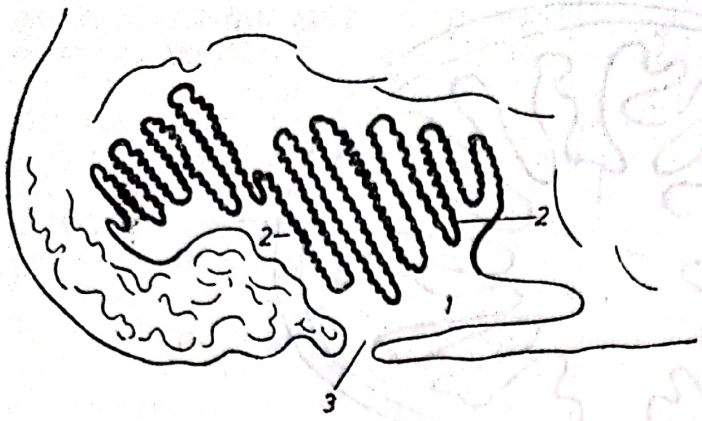

Fig. 230. Secțiune transversală prin fosa olfactivă de la *Scyllium canicula (Original)* :
1 — fosa olfactivă ; *2* — epiteliul olfactiv ; *3* — deschiderea cavității nazale.

5.3.2. RECEPTORII OLFACTIVI LA PEȘTI

La *Elasmobranhi* fosetele olfactive sînt localizate inițial în timpul dezvoltării pe fețele laterale ale capului, și numai odată cu alungirea botului migrează către fața ventrală. La început fosa nazală este o simplă depresiune cu o unică deschidere, peste care apoi se extinde un pliu tegumentar ce determină două deschideri : una externă, prin care pătrunde apa, cealaltă internă, prin care iese apa. Epiteliul olfactiv prezintă o suprafață mare datorită pliurilor de diferite înălțimi, cele mai înalte desprinzîndu-se din peretele dorsal al fosei olfactive (fig. 230). Pliurile, la rîndul lor, prezintă și cute mai scunde care, de asemenea, măresc suprafața epiteliului olfactiv. Vîrfurile pliurilor, ca și peretele din preajma deschiderilor, sînt tapetate de un epiteliu neolfactiv. Filetele olfactive care se desprind din sacii olfactivi sfîrșesc în bulbii olfactivi ai telencefalului.

La *Teleosteeni* sacii nazali sînt situați, pe partea dorsală a capului ; dezvoltarea lor și, ca atare, acuitatea simțului olfactiv, este foarte variată. Se disting teleosteeni *anosmatici, microsmatici* și *macrosmatici*. Dintre primii citām *Tetraodontidele,* care nu posedă saci olfactivi, sau chiar dacă aceștia există celulele olfactive sînt foarte rare ; dintre microsmatici menționăm *Cyprinidele,* la care sacii olfactivi sînt mici ; dintre macrosmatici amintim *Anguilidele,* la care sacii olfactivi încep cu o deschidere tubulară situată pe partea anterioară a botului, în imediata vecinătate a buzei superioare ; aceasta se continuă cu un vestibul ce se deschide în sacul nazal care, la rîndul său, printr-o fantă posterioară, comunică cu exteriorul în vecinătatea ochiului. La *Conger vulgaris* (fig. 231) epitelul olfactiv prezintă o mare suprafață datorată numeroaselor pliuri (aproximativ 140). Sacii olfactivi ai teleosteenilor expun o zonă bazală, internă, acoperită cu epiteliu olfactiv situat pe pliuri și o zonă externă, dorsală, neolfactivă.

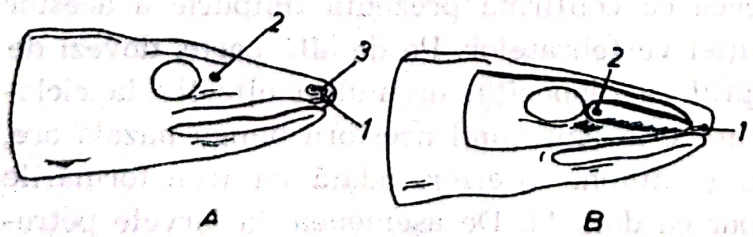

Fig. 231. *Conger vulgaris : A* — vederea laterală a capului ; *B* — vederea laterală a capului după înlăturarea tegumentului, pentru a se evidenția sacul nazal :
1 — orificiul nazal anterior ; *2* — orificiul nazal posterior; *3* — orificiul canalului lateral.

La *Dipnoi,* în primele stadii de dezvoltare, pungile olfactive au aceeași poziție cu cele de la teleosteeni ; cînd însă buza

superioară se alungeşte, ea proiectează înainte deschiderea sacilor nazali, care se dispun astfel în plafonul stomodeumului. Ulterior, cele două buze ale fantei sacilor olfactivi se sudează prin părţile mediane şi conturează două deschideri : una anterioară, sub marginea buzei superioare şi una internă, în cavitatea bucală. Odată cu creşterea animalului fosa nazală creşte în volum şi îşi extinde epiteliul olfactiv pe cutele pornite în special din partea sa dorsală. Unii autori au căutat să vadă în dispoziţia sacilor olfactivi de la dipnoi o adaptare la viaţa aeriană (respiraţia aeriană este singura în perioadele de secetă, cînd animalele trăiesc îngropate în mîl). Fosele olfactive nu conţin încă nici un fel de glande, aşa cum prezintă vertebratele terestre.

5.3.3. RECEPTORII OLFACTIVI LA AMFIBIENI

La amfibieni, *placodele* olfactive perechi se formează precoce pe pereţii laterali ai capului, înaintea schiţei cristalinului. Placodele se invaginează ulterior, constituind *fosetele* olfactive, care se aplică pe partea anterioară a hipoblastului. Între plafonul bucal şi fosa nazală se produce o fisură, care va constitui orificiul nazal intern sau choana. La amfibieni, fosele nazale îndeplinesc şi funcţia de conducere a aerului. Nările (orificiile nazale externe) conduc într-un vestibul lipsit de epiteliu olfactiv, din care aerul trece în *sacul olfactiv* propriu-zis care, prin choană, comunică cu cavitatea bucală. Nu există pliuri ale pereţilor sacului olfactiv şi nici creste care să mărească suprafaţa epiteliului olfactiv. Partea dorsală a foselor nazale este căptuşită cu un *epiteliu olfactiv* senzitiv, iar cea ventrală cu un *epiteliu de tip respirator*. Pentru prima oară în seria vertebratelor, amfibienii prezintă la nivelul sacilor olfactivi diverticuli acoperiţi cu epiteliu olfactiv şi glande acinoase simple (Bowmann), care se deschid la suprafaţa epiteliului. Sînt prezente şi glande tubuloase compuse care îşi deversează produsul fie în teritoriul epiteliului olfactiv, fie în acela al epiteliului respirator.

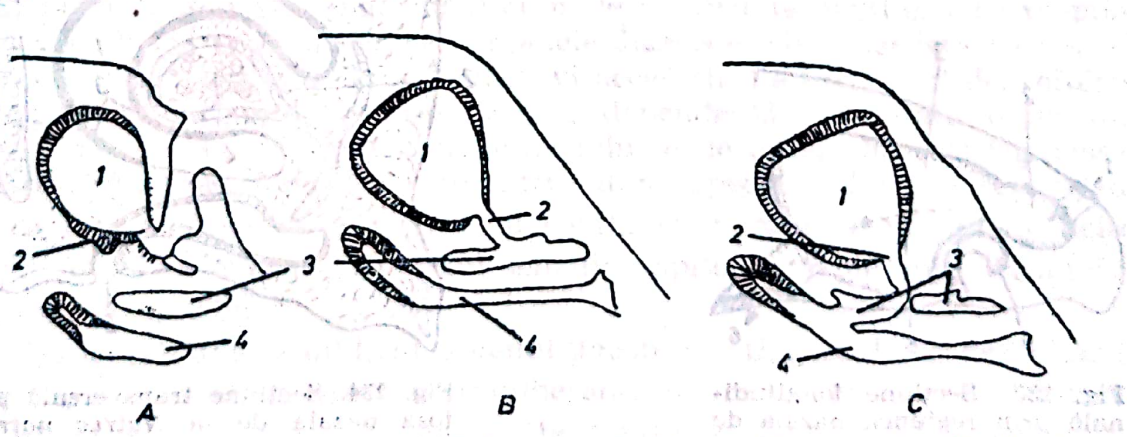

Fig. 232. Cavitatea nazală la *Bufo vulgaris* (după Helling). Secţiuni transversale (dinainte-înapoi) : *A* — la nivelul orificiului extern ; *B* — la nivelul cavităţii nazale mijlocii ; *C* — la nivelul cavităţii nazale inferioare : *1* — cavitatea nazală principală ; *2* — infundibulum ; *3* — cavitatea nazală mijlocie ; *4* — cavitatea nazală inferioară.

La *Anure* orificiile nazale externe conduc într-un vestibul îngust, care comunică caudal cu cavitatea nazală principală. Aproximativ din partea mediană a planşeului acesteia se desprinde un duct care conduce în choană. Înapoia choanei planşeul nazal prezintă o proeminenţă considerată a fi schiţa unui cornet nazal ; înaintea choanei, planşeul cavităţii nazale expune o fisură care conduce într-o cavitate mijlocie, iar din aceasta în cea inferioară ce sfîrşeşte rostral în fund de sac (fig. 232). Cavitatea inferioară emite două prelungiri orizontale : una internă, capitonată, cu epiteliu olfactiv şi una laterală. Cavitatea inferioară este considerată, datorită prezenţei epiteliului olfactiv, ca organul Jacobson.

5.3.4. RECEPTORII OLFACTIVI LA REPTILE

La reptile epiteliul olfactiv se găseşte atît în *fosele nazale,* cît şi în *organul Jacobson* (vomero-nazal sau olfactogustativ) (fig. 233). Fosele nazale sînt două cavităţi simetrice situate pe bot, flancînd linia mediodorsală. La toate speciile, cu excepţia crocodililor, fosele nazale comunică prin choane cu cavitatea bucală. La crocodili, datorită prezenţei bolţii palatine, ele se deschid în faringe. Toate reptilele prezintă un vestibul (atrium) şi o cameră olfactivă principală „cavum olfactivum" (v. fig. 233), care totdeauna este subdivizată de *cornetul* (concha) *nazal lateral* în două compartimente. Pentru prima dată în seria vertebratelor, la reptile este prezent un cornet (concha) nazal care proemină din peretele lateral al cavităţii olfactive principale ; el prezintă pe faţa superioară *epiteliul olfactiv,* continuarea aceluia din partea dorsală a cavităţii principale, iar pe faţa inferioară *epiteliul respirator* ciliat, continuarea aceluia din par-

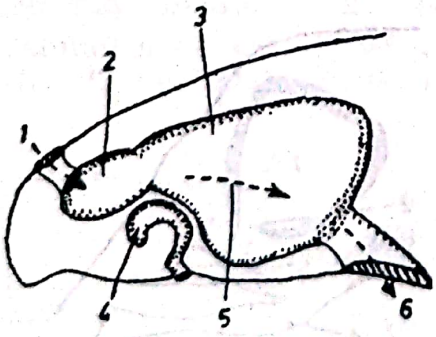

Fig. 233. Secţiune longitudinală prin regiunea nazală de la şopîrlă (după Leydig) : 1 — nara externă ; 2 — vestibul ; 3 — aria senzorială a camerei nazale ; 4 — organul vomero-nazal ; 5 — direcţia de circulaţie a aerului ; 6 — choana.

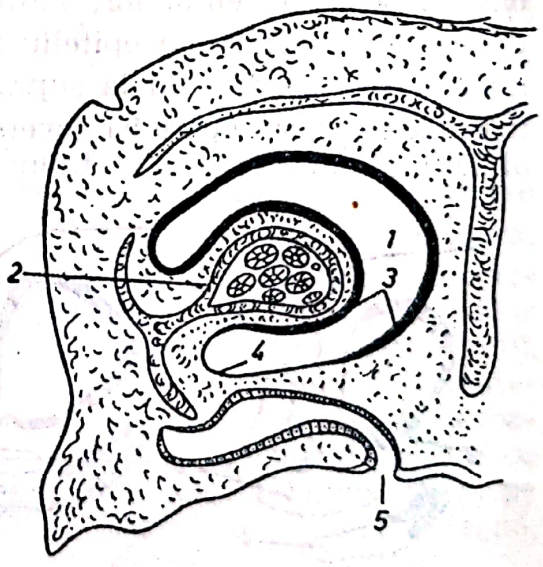

Fig. 234. Secţiune transversală prin fosa nazală de la *Natrix natrix* : 1 — cavitatea nazală ; 2 — scheletul cornetului lateral ; 3 — mucoasa olfactivă ; 4 — epiteliul respirator ; 5 — choana. *(Original).*

tea ventrală a cavității principale. Cornetul este orientat median și ușor dorsal, separînd incomplet cavitatea principală într-o porțiune dorsală, olfactivă și una ventrală, respiratorie. Epiteliul olfactiv este populat de glandele Bowmann, absente în organul Jacobson.

La *Lacertilieni* (fig. 234) forma și dimensiunile vestibulului, ca și ale camerei olfactive principale, variază după specie. Se întîlnesc „în premieră" formațiuni sinusale subepiteliale. Orificiile nazale externe la multe specii sînt conturate de fibre musculare netede circulare, asemănătoare celor de la *Urodele*. Această dispoziție este prezentă și la crocodili, permițînd închiderea foselor nazale în timpul scufundării. La reptilele terestre camera principală și concha sînt bine dezvoltate, distingîndu-se cele două regiuni — olfactivă și respiratorie.

La *Ofidieni* (v. fig. 234) vestibulul este redus, iar cornetul camerei principale foarte proeminent.

La *Chelonieni* camera principală este vastă, alungită și adesea separată printr-o creastă într-o parte dorsală și una ventrală ; ultima formează conductul respirator nazo-faringian, iar cea dorsală este olfactivă. La formele marine lipsesc glandele nazale și cornetul, iar un țesut sinusal permite închiderea vestibulului în timpul scufundării.

La *Crocodilieni* dezvoltarea și alungirea botului antrenează modificări remarcabile ale foselor nazale ; astfel, vestibulul este alungit și poartă pe peretele extern o creastă — *preconcha*. Nara prezintă un mușchi constrictor și formațiuni sinusale care asigură închiderea vestibulului în momentul scufundării. Cavitatea olfactivă aflată în continuarea vestibulului poartă două cornete : *concha* și *postconcha*, acoperite pe fața convexă de epiteliu olfactiv. Postconcha se omologhează cu cornetul lacertilienilor și cornetul posterior al păsărilor, iar concha cu cornetul mijlociu al păsărilor. Spațiul antorbitar este întins și numeroase sinusuri se deschid în cavitatea principală. Există glande Bowmann, iar celelalte tipuri de glande sînt puțin reprezentate. Canalul lacrimal se deschide în vestibul.

Organul Jacobson este reprezentat de o pereche de receptori olfactivi, datorită adaptării vertebratelor la viața terestră ; apare pentru prima dată la amfibieni și atinge maximum dezvoltării la reptile, cu excepția chelonienilor și crocodilienilor. Organele Jacobson sînt inervate de nervii vomero-nazali, legați de bulbii olfactivi accesorii. La începutul dezvoltării ontogenetice, organul Jacobson este o dependență a cavității olfactive. Ulterior el se separă treptat, înconjurîndu-se de o capsulă cartilaginoasă sau osoasă ; gradul de separare diferă după specie. Odată cu separarea de cavitatea olfactivă comunică cu cavitatea bucală printr-un orificiu dispus înaintea choanei. Epiteliul senzitiv capitonează plafonul organului Jacobson (fig. 235).

La lacertilieni și ofidieni organul Jacobson atinge culmea dezvoltării sale ; în cavitatea sa există o protuberanță în formă de ciupercă situată pe cartilajul Jacobson. Plafonul este tapisat cu un epiteliu senzorial. Relația acestui organ cu cavitatea bucală este variabilă, după gradul de evoluție a choanei primitive. Există trei tipuri de raporturi între organul Jacobson, choana primitivă și canalul lacrimal, ceea ce determină

Scanned with OKEN Scanner

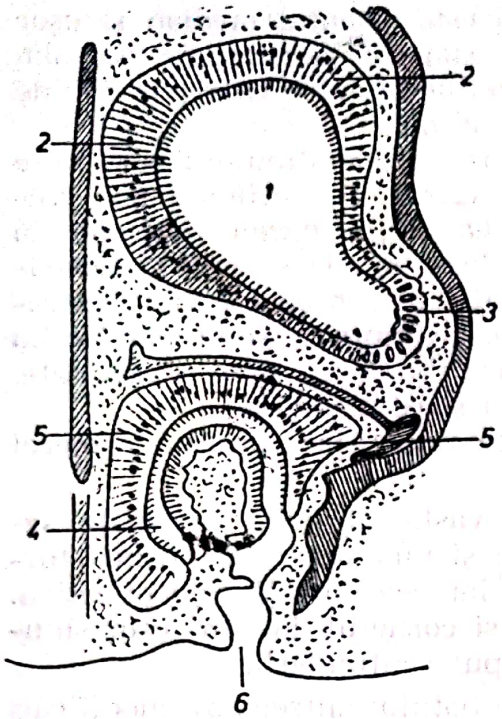

Fig. 235. Secțiune transversală prin fosa nazală și organul Jacobson la *Ablepharus :*
1 — cavitatea nazală ; *2* — epiteliul olfactiv ; *3* — epiteliul respirator ; *4* — cavitatea organului Jacobson ; *5* — epiteliul senzorial al organului Jacobson ; *6* — deschiderea organului Jacobson în cavitatea bucală *(Original).*

recepționarea diferită a substanțelor odorante (se admite că în general particulele odorante ajung la epiteliul senzitiv odată cu aerul circulant). La *Squamate,* însă, limba este considerată un organ colector de particule odorante, care pot fi depuse în vecinătatea organului Jacobson, de unde, ulterior, sînt antrenate în mod diferit către acesta.

La Reptile, spre deosebire de amfibieni, capacitatea foselor nazale crește, ca și suprafața epiteliului foselor, prin apariția cornetelor care măresc suprafața de recepționare a particulelor odorante. Funcția secundară, respiratorie, a foselor nazale, capătă importanță crescîndă la crocodilieni, la care choanele se deschid în faringe întocmai ca la mamifere ; de asemenea, organele olfactive accesorii Jacobson sînt mai pronunțat separate de fosele nazale decît la amfibieni. Funcția olfactivă a acestui organ este contestată de unii autori, deși relațiile sale cu sistemul nervos, ca și structura epiteliului senzitiv, atestă această funcție.

5.3.5. RECEPTORII OLFACTIVI LA PĂSĂRI

La păsări simțul mirosului are un rol secundar ; văzul și auzul sînt prioritare. Cu toate acestea, *fosele nazale* depășesc complexitatea celor de la reptile, datorită creșterii funcției respiratorii, esențială la homeoterme. Fosele nazale încep cu nările, dispuse latero-dorsal pe cioc și se termină cu choanele, aflate pe plafonul bucal ; numai partea cea mai caudală a foselor prezintă epiteliu olfactiv.

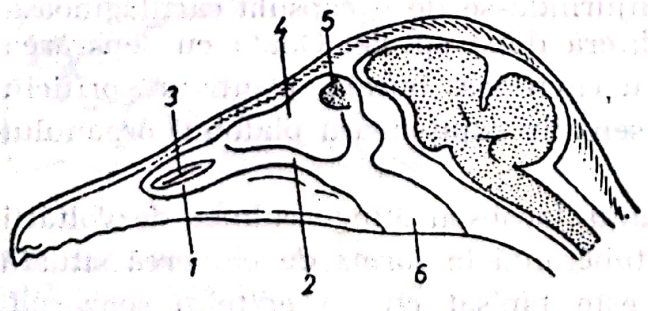

Fig. 236. Secțiune parasagitală prin capul de *Anser. (Original).*
1 — vestibul ; *2* — cavitatea nazală ; *3* — cornetul vestibular ; *4* — cornetul nazal mijlociu ; *5* — cornetul nazal superior ; *6* — choana.

Fosa nazală prezintă trei compartimente : *atrium, camera olfactivă mijlocie* și *camera olfactivă posterioară.* Atriumul, care comunică cu exteriorul prin nară, poartă un cornet atrial (organ particular păsărilor, omologabil cu preconcha crocodilienilor). Camera mijlocie, cea mai largă, se deschide prin choane în cavitatea bucală (fig. 236). Marele cornet

mijlociu pe care-l poartă este omologul cornetului reptilian și maxiloturbinalelor mamaliene ; la unele specii el se poate răsuci într-un tur de spiră, iar alteori în 2—5 ture (la *Anseriforme*). Camera posterioară este dorsală și comunică cu cea mijlocie ; prezintă posterior un cornet echivalent cu etmoturbinalele mamiferelor. Primele două camere sînt căptușite cu epiteliu respirator, iar cea de a treia cu epiteliu olfactiv. Peretele extern al cavității nazale, în zona dinaintea cornetului mijlociu, se leagă printr-un orificiu de sinusul maxilar. În cavitatea nazală se deschid glandele nazale dispuse înaintea ochilor, glandele orbitare Harder și glandele lacrimale care își elimină produsele de secreție în camera mijlocie. Organul Jacobson este absent.

5.3.6. RECEPTORII OLFACTIVI LA MAMIFERE

La mamifere simțul olfactiv reprezintă principalul sistem chimic exteroceptiv, fiind în raport direct cu marea dezvoltare și complicare a foselor nazale. Simțul olfactiv este cel mai dezvoltat, depășind în importanță simțul vederii. Datorită apariției bolții palatine, cavitatea nazală este complet separată de cea bucală ; ea comunică cu exteriorul prin nări, iar cu faringele prin choane.

În funcție de acuitatea olfacției, mamiferele, ca și teleosteenii, sînt grupate în trei categorii : *macrosmatice, microsmatice* și *anosmatice*. Dintre primele menționăm *Monotremele*, cu excepția ornitorincului, *Insectivorele, Chiropterele, Carnivorele, Edentatele, Ungulatele, Rozătoarele* și *Lemurienii ;* dintre microsmatice, amintim : *Pinipedele, Cetaceele* misticete, *Simienii* și *Hominienii,* iar dintre anosmatice fac parte *Cetaceele* denticete. La macrosmatice fosele nazale sînt extinse, ele prezentînd numeroase cornete care determină creșterea considerabilă a suprafeței epiteliului respirator. Majoritatea cornetelor primare se dedublează, ramificîndu-se ; fiecare ramură la rîndul ei se curbează în spirală și formează în fosă numeroase canale labirintice incomplete.

În general, mamiferele prezintă două categorii de cornete nazale : laterale și mediane (etmoidale) ; ultimele se află pe fața posterioară și dorsală a foselor nazale, după care, ulterior, în timpul dezvoltării, migrează pe peretele extern. Cornetele laterale sînt maxiloturbinalele și nazoturbinalele (fig. 237). Etmoturbinalele variază numeric : pot fi 4—6 la *Ungulate* și *Insectivore,* dar pot ajunge uneori pînă la 11.

Mamiferele microsmatice, printre care și omul, prezintă 3 perechi de cornete : o pereche de maxiloturbinale (cornete nazale inferioare) acoperite cu epiteliu respirator și două perechi de cornete etmoidale (mijlociu și superior — fig. 238). Cornetul superior prezintă un epiteliu olfactiv, ca și lama ciuruită a osului etmoid și baza septului median al foselor nazale. În perioada embrionară, la om se schițează 3—5 etmoturbinale care, însă, ulterior se reduc.

La *Cetaceele* misticete (mamifere microsmatice) fosele nazale se deschid la exterior, la baza botului și nu la extremitatea distală a acestuia,

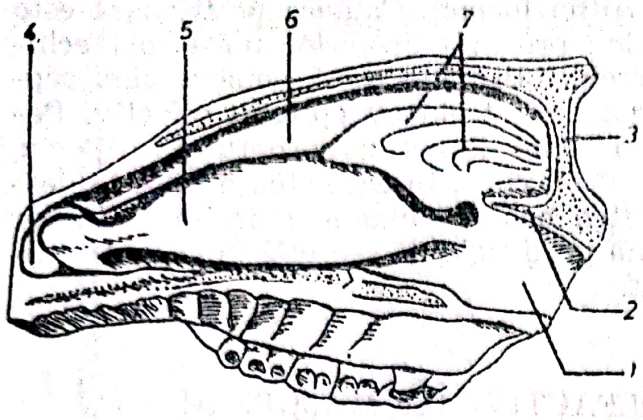

Fig. 237. Cavitatea nazală dreaptă de la *Ovis aries* (după Matheas):
1 — canal nazo-faringian ; *2* — lamina terminalis; *3* — lamina cribosa ; *4* — orificiul nazal ; *5* — maxiloturbinalia ; *6* — nazoturbinalia ; *7* — etmoturbinalia.

Fig. 238. Schema unei secţiuni sagitale prin fosele nazale de la om ; peretele median a fost îndepărtat (în *negru*, extinderea mucoasei olfactive) (după Von Brunn).

sub aspectul unei fante transversale şi mediane care se continuă cu un canal orientat vertical, terminat în faringe într-un dispozitiv special al laringelui cu care fuzionează ; astfel, calea respiratorie este complet separată de cea digestivă. Cetaceele misticete prezintă numai vestigii ale etmoturbinalelor.

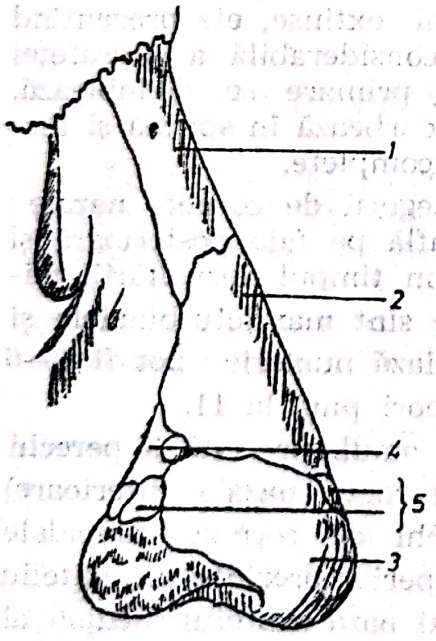

Fig. 239. Scheletul nasului la om :
1 — os nazal ; *2* — cartilaj septodorsal ; *3* — cartilajul vîrfului nasului ; — *4* lamină fibroasă ; *5* — cartilaje nazale accesorii.

La mamiferele anosmatice, deschiderile nazale externe conduc într-o cavitate sinuoasă care, printr-o cameră cilindrică, se termină în faringe. La *Cetaceele* denticete, anosmatice, nervii olfactivi sînt absenţi şi, de asemenea, corelat cu aceasta, bulbii olfactivi şi căile rinencefalice.

Epiteliul olfactiv la mamifere conţine glande Bowmann mai dezvoltate decît la reptile şi păsări. Mucoasa respiratorie de pe pereţii laterali ai foselor nazale prezintă numeroase glande tubuloase.

Sinusurile, prezente la toate mamiferele cu excepţia *Monotremelor*, sînt cavităţi ale unor oase ale craniului, în legătură directă cu fosele nazale. Sinusul maxilar este singurul prezent la toţi *Eutherienii ;* sinusurile frontale, etmoidale, sfenoidale, nazale, lacrimale nu se întîlnesc la toate mamiferele.

Mamiferele se disting prin prezenţa unui nas extern (învelit de tegument), proeminenţă constituită din oasele nazale, vomer şi cartilajele alare (fig. 239) ; el reprezintă o ex-

Scanned with OKEN Scanner

tindere a vestibulului foselor nazale, căpătînd la unele specii o dezvoltare exorbitantă (trompa elefanților și tapirilor).

Mamiferele acvatice au nări căptușite cu musculatură circulară, cu rol în închiderea foselor în timpul submersiei. Mucoasa olfactivă este localizată pe etmoturbinale și pe placa ciuruită a etmoidului, fiind distinct colorată față de restul mucoasei respiratorii care acoperă întregul ansamblu al foselor nazale ; grosimea sa depășește pe aceea a mucoasei respiratorii (la om este de 480—500 microni, față de 30—60 microni ai mucoasei respiratorii).

Epiteliul olfactiv al mamiferelor care, așa cum s-a menționat, este identic cu al celorlalte vertebrate prezintă două tipuri de celule : *celule de susținere* și *celule olfactive*. Pe stratul bazal, discontinuu, se inseră celulele de susținere (care conțin tonofilamente longitudinale) ce emit bazal ramificații, iar apical sînt lipsite de cili (prezenți în celulele epiteliale din teritoriul respirator).

La majoritatea mamiferelor substanțele odorifice ajung la organul olfactiv odată cu aerul inspirat, care se umectează și se încălzește în timpul trecerii prin labirintele maxiloturbinalelor. Cînd animalul adulmecă, el preia curenții de aer și își modifică poziția foselor, pentru ca aceștia să fie dirijați către zona senzitivă a foselor.

Organul Jacobson este prezent la embrionii tuturor mamiferelor, dispărînd înaintea nașterii la *Cetacee, Simieni* și *Hominieni*. La *Monotreme*, însă, el este foarte bine dezvoltat, prezentîndu-se ca o cavitate alungită, incomplet divizată în două rampe. La *Rumegătoare* (mamifere macrosmatice), organul Jacobson este tubular, terminat posterior în fund de sac ; i se atribuie (ca și celui de la *Ofidieni* și *Lacertilieni*) rolul de organ olfactiv bucal. La unele mamifere, organul Jacobson este plin cu un lichid secretat de glandele anexate. Sub epiteliul său se află un țesut erectil, care vehiculează lichidul din cavitatea organului în cavitatea bucală de unde, ulterior, este resorbit după încărcarea prealabilă cu substanțe odorante.

5.4. ORGANUL GUSTATIV-RECEPTORII GUSTATIVI

Organul gustativ este un *chemorceptor exteroceptiv*, localizat la majoritatea vertebratelor în cavitatea bucală. La vertebratele inferioare mugurii gustativi se află răspîndiți pe zone întinse ale suprafeței corpului, în afară de regiunea faringiană și cavitatea bucală. Receptorii gustului înregistrează substanțele chimice dizolvate în apă, controlînd alimentele ingerate de animal.

Gustul este unul din simțurile cele mai primitive, fiind prezent la toate vertebratele. Structurile caracteristice sînt *mugurii gustativi*, constituiți din celule alungite cu origine mezoblastică. Unii autori susțin că mugurii gustativi sînt formați din două tipuri de celule : *celule gustative*, senzoriale sau neuroepiteliale, derivate din nevroglia embrionară și *celule de susținere*. Microscopia electronică demonstrează însă că, de fapt, în constituția mugurelui gustativ există un singur tip de celule (aflate

Scanned with OKEN Scanner

în faze diferite ale ciclului lor funcţional) care treptat degenerează, fiind continuu înlocuite. Structura mugurelui gustativ este general valabilă la toate vertebratele ; deosebirile constau doar în localizarea şi numărul lor.

Organul gustativ este inervat de fibre ale nervilor cranieni : facial (VII), glosofaringian (IX) şi vag (X).

La **Ciclostomi.** larvele şi adulţii *Petromizonţilor* prezintă formaţiuni globuloase considerate a fi *corpusculi gustativi,* localizaţi de-a lungul a două linii laterale, în pereţii faringelui, în jurul cărora mucoasa organizează mici invaginări. Adulţii acestor vertebrate mai prezintă, în plus, *muguri gustativi* diseminaţi pe suprafaţa corpului.

La **Peşti** receptorii gustativi sînt în general situaţi pe suprafaţa corpului ; *Elasmobranhii* au, însă, muguri gustativi şi în cavitatea buco-faringiană şi pe limbă. Sturionii au suprafaţa rostrului populată de numeroşi muguri gustativi.

La **Amfibieni** receptorii gustativi se dispun în „linii" în cavitatea bucală, pe limbă şi în faringe. *Anurele* adesea îi conţin concentraţi la nivelul papilelor linguale, dar şi în tegument.

La **Reptile** studiile asupra receptorilor gustativi sînt puţine şi întîmplătoare. Se citează existenţa mugurilor gustativi pe limbă la *Lacerta agilis,* la *Sphenodon* şi *Crocodilus niloticus.* La *Sphenodon* mugurii gustativi se află în mucoasa plafonului bucal şi mai puţin în mucoasa linguală. La *Lacertilienii* cu limba groasă şi cărnoasă, mugurii gustativi sînt repartizaţi pe faţa dorsală şi ventrală a acesteia, iar la speciile cu limba cornoasă numai pe faţa ventrală. Lipsesc la *Ofidieni.*

La reptile mugurii gustativi au forma unor butoiaşe dispuse în grosimea epiteliului ; ei conţin celule subţiri, alungite, cu cili (celule senzoriale) şi celule de susţinere. Numeroase filamente nervoase se arborizează la nivelul lor. Funcţional, aceste organe la reptile sînt puţin investigate, deşi există unele date care susţin preferinţa *Lacertei* pentru soluţiile zaharate.

La **Păsări** organul gustativ nu prezintă particularităţi deosebite ; mugurii au aceeaşi structură menţionată la toate vertebratele ; sînt totdeauna situaţi în cavitatea bucală, puţin numeroşi şi neasociaţi în agregate vizibile macroscopic. Multă vreme s-a considerat că păsările sînt lipsite de simţ gustativ. În 1904, E. Botezat a demonstrat prezenţa mugurilor gustativi în partea caudală a cavităţii bucale, pe flancurile limbii şi în partea moale a palatului. La porumbel mucoasa linguală conţine 37 muguri gustativi, dintre care 70% pe faţa dorsală a limbii, înapoia pliului dorsal ; se presupune că rolul lor este asemănător cu acela de la mamifere.

La **Mamifere** chemoreceptorii gustativi sînt localizaţi exclusiv în cavitatea bucală, îndeosebi pe limbă. Evoluţia şi diferenţierea lor urmează dezvoltarea cavităţii bucale, în care alimentele staţionează un timp relativ îndelungat. Majoritatea mugurilor gustativi se află în mucoasa linguală (limba este principalul sediu al receptorilor gustativi).

La mamifere mugurii gustativi se asociază în agregate proeminente — *papilele gustative* — dintre care unele prezintă şi o funcţie mecanică, suplimentară, protejînd limba de acţiunea nocivă a alimentelor dure. Se admit patru categorii de papile gustative : *filiforme, fungiforme, foliate* şi *circumvalate* (caliciforme).

Scanned with OKEN Scanner

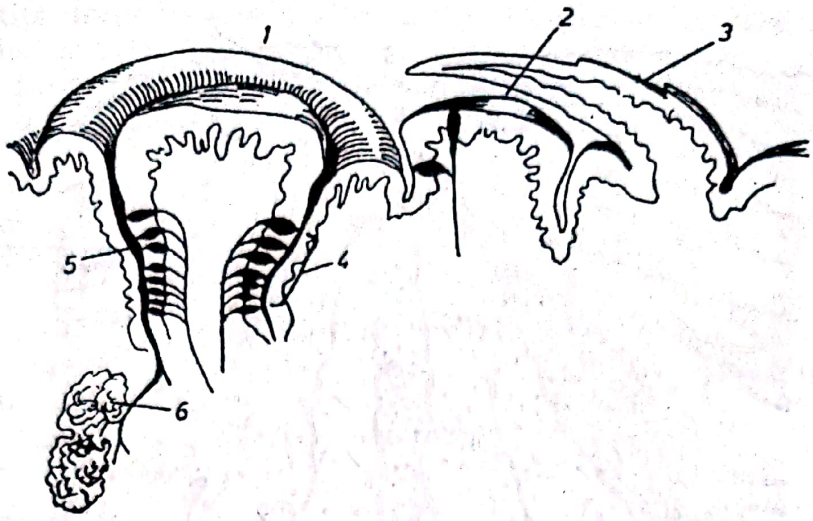

Fig. 240. Papile linguale (după M o n t a g n a):
1 — papilă caliciformă; *2* — papilă fungiformă; *3* — papilă filiformă; *4* — muguri gustativi; *5* — şanţ (rigolă); *6* — glandă lingvală.

Papilele filiforme sînt proeminenţe conice care ating la om lungimea de 2,3—3 mm; uneori ele se subîmpart în papile *secundare*, arborizîndu-se abundent. La *Carnivore* ajung la 10 mm lungime şi formează un fel de răzătoare, deosebit de aspră la unele specii (fig. 240).

Papilele fungiforme se dispun pe toată suprafaţa limbii, diseminate pînă la nivelul „V"-ului lingual; la om au 1 mm lungime şi pe flancurile lor sînt localizaţi mugurii gustativi.

Papilele caliciforme sînt voluminoase (1—4 mm diametru), variind după specie; sînt localizate pe două linii care conturează „V"-ul lingual, în vîrful căruia se află papila cea mai voluminoasă. Aceste papile sînt asemănătoare celor fungiforme, spre deosebire de care, însă, sînt scufundate în masa lingvală şi înconjurate de un şanţ circular profund. Mugurii gustativi se află în pereţii papilelor, orientaţi cu deschiderile camerelor gustative către şanţul circular (v. fig. 240 şi fig. 241).

Papilele foliate sînt totdeauna localizate pe laturile limbii unde formează *organul Meyer* (organul foliat); la om ele sînt reduse, în timp ce la *Lagomorfe* ating dimensiuni considerabile.

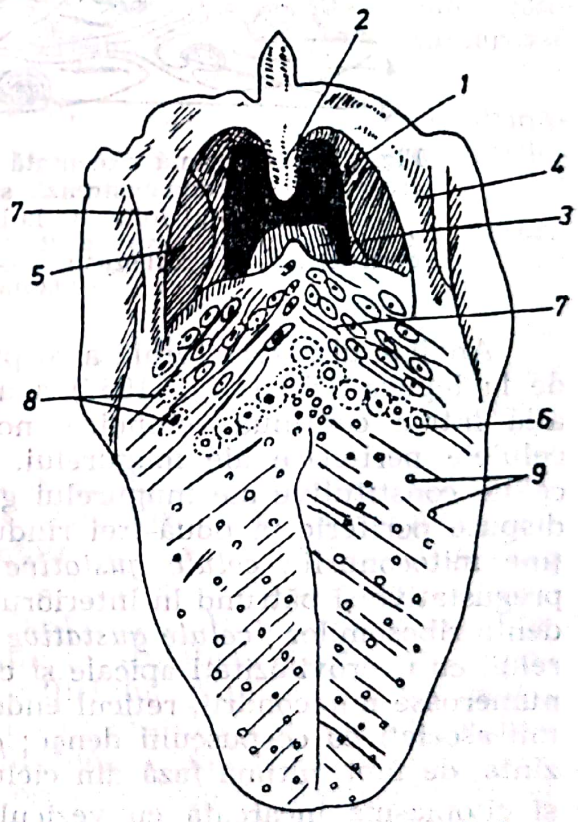

Fig. 241. Faţa superioară a limbii de la om (după T e s t u t):
1 — faringe; *2* — lueta; *3* — epiglota; *4* — pilierii anteriori; *5* — amigdala; *6* — papilă caliciformă din „V"-ul lingual; *7* — faţa verticală a limbii; *8* — glande; *9* — papile fungiforme.

Scanned with OKEN Scanner

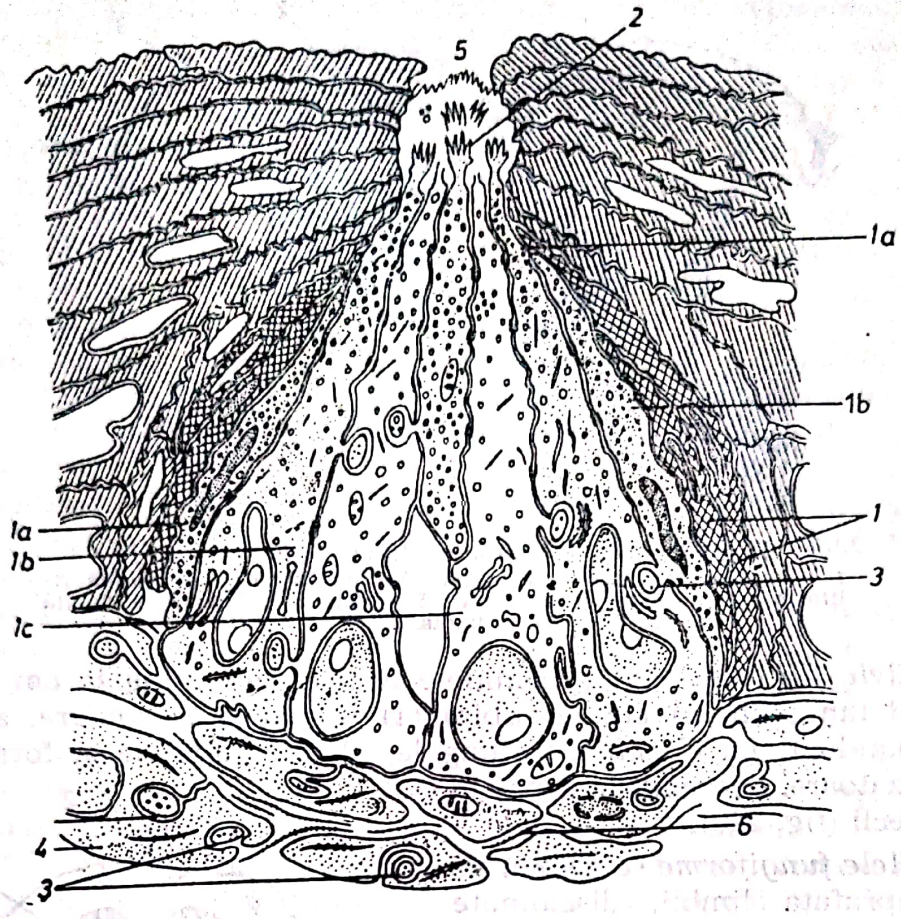

Fig. 242. Diagramă executată după o fotografie electrono-microscopică ce demonstrează structura mugurelui gustativ din organul foliat de la iepure (după Scalzi):
1 — celule pregustative (*1a, 1b, 1c*-celule gustative în cele trei faze de evoluție) ; *2* — microvilozități ; *3* — fibră nervoasă ; *4* — celulă Schwann; *5* — por gustativ ; *6* — colagen.

Analiza ultrastructurală a corpusculilor senzoriali din papilele foliate de la iepure (Scalzi, 1967) a arătat că întregul mugure gustativ se află într-o continuă reînnoire, noile elemente celulare provenind din celulele periferice ale mugurelui. Scalzi distinge patru tipuri de celule constitutive ale mugurelui gustativ (fig. 242) : *celule pregustative,* dispuse periferic în două-trei rînduri, care conțin mulți ribosomi și puține mitocondrii ; *celule gustative de tip 1a,* care derivă din celulele pregustative și pătrund în interiorul mugurelui, distingîndu-se prin abundența ribosomilor ; *celule gustative de tip 1b,* situate către centrul mugurelui, cu microvilozități apicale și corpusculi cu membrane electronoopace, numeroase mitocondrii, reticul endoplasmatic granular și dictiosomi, ultimii asociați cu corpusculii denși ; *celule gustative de tip 1c,* care reprezintă, de fapt, ultima fază din ciclul evolutiv, cu puțini corpusculi denși și citoplasma încărcată cu vezicule clare, la formarea cărora participă reticulul endoplasmatic granular, complexul Golgi și nucleolema.

Printre celulele senzoriale ale mugurelui gustativ se disting invaginări în care pătrund fibre nervoase amielinice, prezente dealtfel și între celulele submucoasei, agregate în dreptul mugurelui. Microvilozitățile

Scanned with OKEN Scanner

sînt adăpostite într-o cameră a mugurelui olfactiv în care se află un material dens, amorf, considerat un mucopolizaharid neutru.

Camera gustativă proximală se continuă cu un canal care comunică cu cavitatea bucală prin porul gustativ distal (v. fig. 242). Intreg ansamblul este delimitat de celule epiteliale scvamoase stratificate. Materialul amorf din camera gustativă proximală are o electronodensitate asemănătoare corpilor electronodenşi din celulele tip 1b, fapt ce sugerează originea sa din aceste formaţii.

Toate celulele gustative, cu excepţia celor pregustative, poartă la polul apical 5—9 *microvilozităţi* de aproximativ 120 milimicroni ; axial, acestea prezintă filamente care, probabil, sînt microtubuli. Microvilozităţile sînt localizate în substanţa amorfă electronoopacă din camera gustativă proximală, substanţă elaborată la nivelul complexului Golgi din însăşi celula senzorială gustativă. Rolul acestui material este încă necunoscut ; se presupune că ar determina dizolvarea unor substanţe care trec ulterior în celula gustativă.

5.5. ORGANUL VIZUAL — RECEPTORII VIZUALI

Ochiul este organul de simţ care a suferit relativ puţine modificări în evoluţia vertebratelor ; este constituit invariabil din trei *tunici* concentrice care alcătuiesc *globul ocular,* căruia îi sînt ataşate numeroase *organe anexe,* mai susceptibile la variaţii.

Tunicile globului ocular. Se succed, din afară către interior, în următoarea ordine : *sclerotica* (tunica externă fibroasă), *coroida* (tunica mijlocie vasculară) şi *retina* (tunica internă, nervoasă).

Sclerotica conturează şi protejează organul vizual, fiind de natură fibro-conjunctivă ; la unele specii i se adaugă lame cartilaginoase sau plăci osoase. Anterior, sclerotica diferenţiază *corneea transparentă,* împreună cu tegumentul corespunzător acestei zone. La polul posterior al globului ocular, sclerotica este perforată de numeroase orificii prin care părăsesc globul ocular filetele fasciculului optic (lama ciuruită a scleroticii).

Coroida constituie învelişul vascular al globului ocular, fiind străbătută de artere şi vene care realizează schimburile metabolice ale întregului organ. Păturile de celule pigmentare pe care le conţine îi conferă coroidei calităţile unei oglinzi ce reflectă lumina către celulele fotosensibile ale retinei (celulele cu conuri şi bastonaşe). Anterior, coroida diferenţiază corpul ciliar şi irisul, care conţin musculatură striată sau netedă implicată în mărirea sau micşorarea orificiului pupilar ; de asemenea, coroida generează numeroase structuri ca ; dispozitivele de suspendare a cristalinului (ligamentul suspensor, ligamentul falciform, zonula), formaţiunile nutritive (corpuri vascular coroidian, conul, pieptenele), ca şi membrane conţinînd guanină (membrana argenteea iriană, coroidiană şi „tapetum lucidum").

Retina este o tunică nervoasă de origine ectoblastică, de fapt o porţiune a encefalului „migrată" în afara cutiei craniene, reprezentînd partea esenţială a globului ocular. După R. Y. Cajal, retina este „un

Scanned with OKEN Scanner

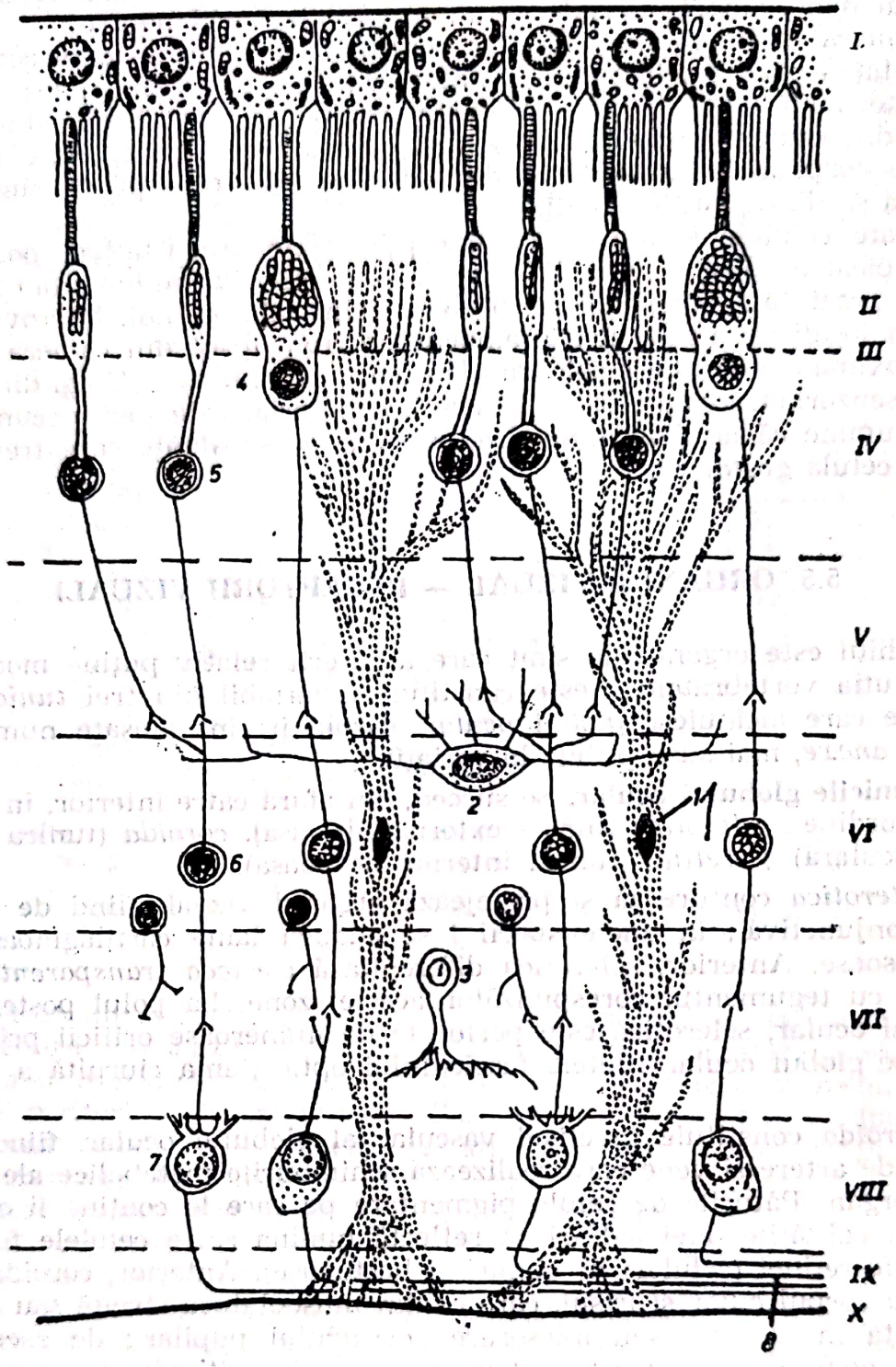

Fig. 243. Organizarea neuronală și glială majoră a retinei și stratului pigmentar (după Cogan și Kuwahara):

I — stratul pigmentar ; *II* — stratul conurilor și bastonașelor ; *III* — limitanta externă ; *IV* — stratul granular extern ; *V* — stratul plexiform extern ; *VI* — stratul granular intern ; *VII* — stratul plexiform intern ; *VIII* — stratul celulelor ganglionare ; *IX* — stratul fibrelor optice ; *X* — limitanta internă ; *1* — celulă Müller ; *2* — celulă orizontală ; *3* — spongioblast ; *4* — corpul unei celule cu con ; *5* — corpul unei celule cu bastonaș ; *6* — celulă bipolară ; *7* — celulă ganglionară ; *8* — fibrele nervului optic.

Scanned with OKEN Scanner

organ a cărui structură arată o unitate admirabilă la toate vertebratele ; constituţia sa nu pare să se perfecţioneze ridicîndu-se în seria vertebratelor ; ea poate să arate unele modificări privind constituţia conurilor şi bastonaşelor, în funcţie de specializarea organului vizual la fiecare specie".

Absolut constant, la toate vertebratele, retina vizuală este constituită din *10 straturi* care, de la exterior către interior, se succed astfel : epiteliul pigmentar ; stratul conurilor şi bastonaşelor ; limitanta externă (formată din terminaţiile dilatate în formă de piramidă ale prelungirilor celulelor Müller) ; stratul granulos extern (format din pericarionii celulelor fotosensibile) ; stratul plexiform extern (format din prelungirile axonale ale fotoreceptorilor şi dendritele neuronilor bipolari) ; stratul granulos intern (constituit către exterior din celule orizontale şi bipolare, iar către interior din celule amacrine) ; stratul plexiform intern (format din axonii celulelor bipolare şi dendritele celor ganglionare) ; stratul ganglionar (format din celule multipolare) ; stratul fibrelor optice (reprezentat de axonii celulelor multipolare, axoni ce converg către pata oarbă) şi limitanta internă constituită, ca şi cea externă, din prelungirile (de data aceasta bazale) ale celulelor Müller (fig. 243). Celulele Müller sînt elemente nevroglice cu aspectul unor coloane interpuse între cele două limitante ale retinei, pe care, de altfel, le constituie ; au, în consecinţă, rol de susţinere, dar li se mai atribuie şi rol trofic.

Ceea ce introduce variaţii şi creează tipuri secundare de organe vizuale la vertebrate este elementul de penetraţie al mezodermului.

Anexele de protecţie ale globului ocular. Sînt variat reprezentate, în funcţie de adaptarea la mediul de viaţă : *pleoape, gene, sprîncene, glande.*

Anexele de mişcare ale globului ocular sînt reprezentate de *musculatura* extrinsecă.

Umorile globului ocular sînt adăpostite în camera anterioară şi posterioară (umoarea *apoasă*) şi în camera cuprinsă între cristalin şi retină (umoarea *sticloasă* sau *vitroasă*).

*

În timpul dezvoltării embrionare, diencefalul diferenţiază două *vezicule optice primare,* cu pereţii unistratificaţi ; ulterior acestea se invaginează constituind *veziculele optice secundare,* cu pereţii bistratificaţi (fig. 244) ; ele sînt cuprinse în ţesutul mezenchimal, care diferenţiază tunicile secundare (coroida şi sclerotica).

Membrana externă a veziculei (cupei) optice secundare va genera epiteliul pigmentar al retinei sau foiţa externă coroidiană, iar membrana internă va elabora partea nervoasă a retinei.

La toate vertebratele epiteliul pigmentar este format dintr-un singur rînd de celule hexagonale, care emit către cavitatea globului ocular numeroase prelungiri citoplasmatice ce conţin, la majoritatea vertebratelor, granule pigmentare melanice ; el aderă intim la coroidă, laolaltă cu care intervine (accesoriu) în fiziologia vizuală. Epiteliul pigmentar este considerat, după unele opinii mai recente, drept plex coroidian (W e l l şi P e a s e, 1956, 1958) ; celulele sale se leagă prin desmosomi.

Scanned with OKEN Scanner

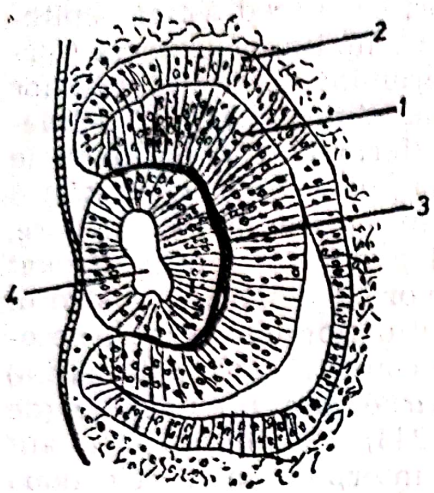

Fig. 244. Cupa optică la un embrion de oaie de 9 mm (după Rochon-Duvigneaud):
1 — epiteliul intern al cupei optice, care va constitui retina; 2 — epiteliul retinian care va genera stratul pigmentar; 3 — schița vitroasei; 4 — cristalin.

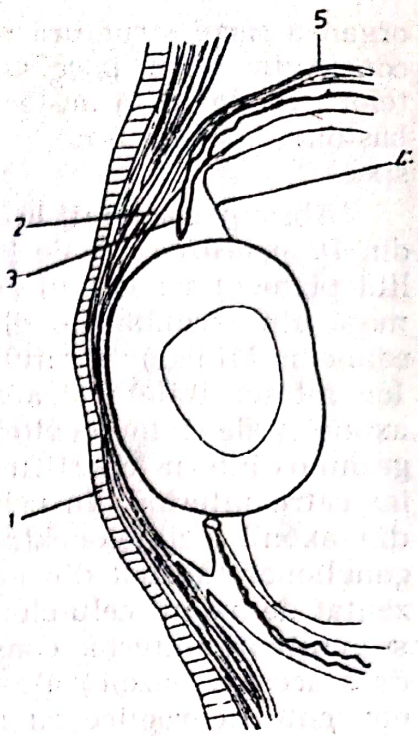

Fig. 245. Corneea dermoidă de la *Lampetra fluviatilis* (după Rochon-Duvigneaud):
1 — pătura cutanată a corneei deposedată de glande tegumentare; 2 — corneea scleral sau ocular; 3 — iris; 4 — zonula; 5 — sclerotica.

Membrana internă a cupei optice secundare (epiteliul intern) diferențiază celulele nervoase care, prin diviziuni, constituie în primul rînd stratul ganglionar (intern) al retinei, apoi celulele amacrine, celulele bipolare, orizontale și vizuale (cu conuri și bastonașe). Mitozele acestor celule sînt mai intense în partea posterioară a globului ocular. Celulele vizuale pătrund în intimitatea stratului pigmentar al retinei, intercalîndu-și segmentele externe ale conurilor și bastonașelor cu prelungirile citoplasmatice ale celulelor pigmentare; această structură caracterizează cea mai mare parte a retinei, denumită, în consecință, *retina „vizuală"*, a cărei delimitare de *retina „oarbă"* este marcată de „orra serata" a retinei (marginea dințată a corpilor ciliari). La nivelul corpilor ciliari și irisului, epiteliul intern al cupei optice secundare nu se mai diferențiază, astfel încît retina este nefuncțională, de unde și denumirea de retină „oarbă"; ea căptușește procesele ciliare și irisul, motiv pentru care mai este denumită *retina ciliară*, respectiv *iriană*. Epiteliul pigmentar corespunzător acestor arii conține melanosomi; este un epiteliu simplu, situat în dreptul corpului ciliar și care participă la elaborarea materialului zonular.

Scanned with OKEN Scanner

5.5.1. ORGANUL VIZUAL LA CICLOSTOMI

Datorită existenței formelor libere și parazite, ochiul acestor vertebrate a evoluat în două direcții ; la *Petromizontide* (forme libere, active) ochii sînt funcționali, în timp ce la *Myxinide* (forme parazite) ei sînt regresați. La ambele ordine însă, retina nu prezintă linia fantei retiniene, iar coroida nu are „tapetum lucidum" sau membrana argenteea.

La *Petromizonți* corneea transparentă este acoperită de tegumentul modificat, transparentizat ; ea conservă caractere de primitivitate exprimate în prezența distinctă a dermului și epidermului. Dermul, păstrîndu-și structura, se deosebește de țesutul corneean propriu-zis. Coroida este foarte pigmentată, subțire în partea anterioară și îngroșată către polul posterior, datorită încrucișării numeroaselor vase, în special artere ; prezintă un strat corio-capilar. Irisul este rudimentar și nepigmentat, cu excepția zonei retiniene care, de fapt, reprezintă prelungirea epiteliului pigmentar al retinei vizuale ; extremitatea pupilară a irisului nu atinge partea anterioară a cristalinului pe care-l cuprinde pe la ecuator (fig. 245). Aparatul suspensor al cristalinului este constituit din fibre zonulare fine și din lamele vitroase, mai mult sau mai puțin diferențiate ; filamentele zonulare se desprind din dreptul corpului ciliar, care se întinde de la „orra retinae", pînă la unghiul irian.

Retina prezintă distinct stratul conurilor și bastonașelor, însă numărul acestora este substanțial redus față de acela al vertebratelor superioare (fig. 246) ; în stratul plexiform extern sînt numeroase celule orizontale ; celulele ganglionare sînt diseminate în masa stratului plexiform intern și al fibrelor optice.

Organele anexe sînt reprezentate exclusiv de musculatura globului ocular.

La *Myxinide* ochii sînt rudimentari, vestigiali, insensibili la lumină, ca urmare a adaptării la viața parazitară particulară adulților ; ei rămîn subtegumentari și au dimensiuni chiar mai reduse decît la embrioni. La *Bdellostoma stouti* și *Myxine glutinosa* regresiunea determină dispariția irisului și a cristalinului ; retina este foarte subțire și nefuncțională, iar stratul său periferic este nepigmentat. Nervul optic conține numai cîteva fibre, iar musculatura globului ocular dispare.

5.5.2. ORGANUL VIZUAL LA PEȘTI

Organul vizual la Selacieni. La rechini și *Chimaera monstruosa* ochii au o dispoziție laterală, iar la *Raide,* ca urmare a comprimării dorso-ventrale a corpului, ei devin dorsali. Sclerotica este fibroasă, iar la unele specii dublată de o lamă cartilaginoasă de grosimi variabile. Corneea transparentă este mai convexă decît la peștii osoși ; este subțire și transparentă numai central (fig. 247). Coroida conservă structura clasică, vasculară, prezentînd și un strat corio-capilar ; conține un „tapetum luci-

Scanned with OKEN Scanner

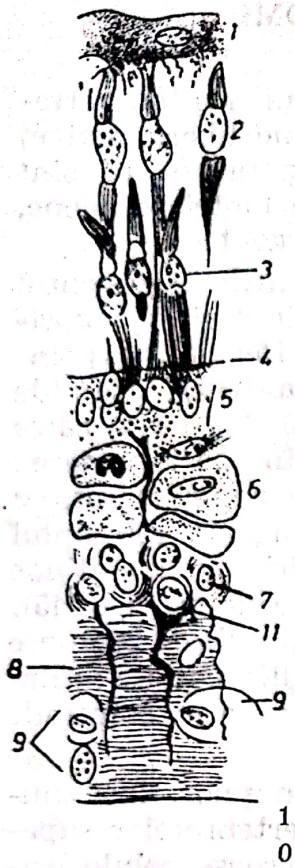

Fig. 246. Structura retinei la *Lampetra fluviatilis* (după Rochon-Duvigneaud):

1 — stratul celulelor pigmentare ; *2* — celulă vizuală cu prelungire lungă ; *3* — celulă vizuală cu prelungire scurtă ; *4* — limitanta externă ; *5* — pătura nucleilor celulelor vizuale ; *6* — celule orizontale din stratul plexiform extern ; *7* — nucleii celulelor bipolare ; *8* — stratul plexiform intern ; *9* — celule ganglionare dispuse dezordonat ; *10* — limitanta internă ; *11* — celulă Müller.

Fig. 247. Ochiul la *Scylliorhinus stellaris* (după Rochon-Duvigneaud):

1 — sclerotica cu lama cartilaginoasă ; *2* — corneea ; *3* — pseudocampanula ; *4* — iris ; *5* — cristalin ; *6* — ligament suspensor ; *7* — burelet ciliar ; *8* — nervul optic ; *9* — retina.

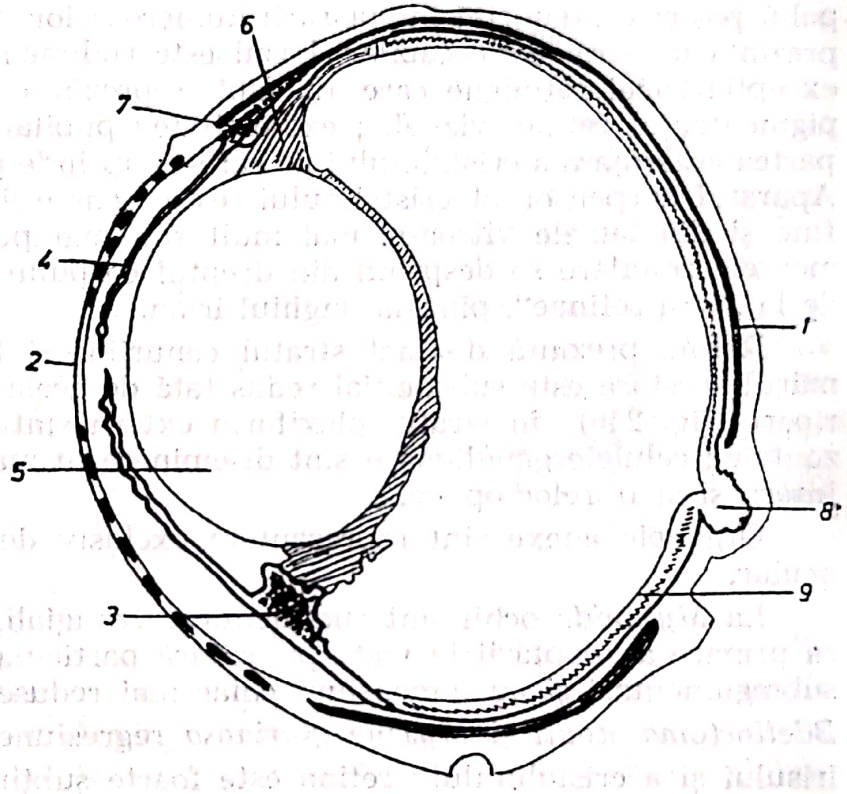

dum", care ocupă două treimi din suprafaţa sa. Corpul ciliar se întinde de la „orra retinae" pînă la rădăcina irisului şi emite pliuri radiare scunde, care iniţiază procesele ciliare atît de particulare crocodilienilor, păsărilor şi mamiferelor. Majoritatea selacienilor prezintă *pseudocampanula,* omologabilă cu campanula teleosteenilor, prin originea comună în fanta retiniană ; este localizată sub cristalin şi are aspectul unui proces ciliar îngroşat, acoperit de retina ciliară. Irisul este o membrană foarte fină, lipsită de argenteea ; el acoperă faţa anterioară a cristalinului cu care vine în contact intim, fără a contura camera posterioară — trăsătură distinctivă a ochiului de la selacieni. Mai mult chiar, cristalinul împinge irisul către cornee, ceea ce micşorează considerabil camera anterioară, şi astfel pupila ajunge în imediata vecinătate a corneei (v. fig. 247). Retina prezintă epiteliul pigmentar lipsit de pigment ; celulele cu basto-

naşe sînt mai numeroase, uneori singurele prezente ; stratul plexiform conţine celule orizontale mari, cel intern fiind mai gros ; celulele ganglionare sînt diseminate în stratul plexiform intern, pînă la limita internă a acestuia. Datorită structurii sale, retina selacienilor are o înaltă sensibilitate luminoasă, însă o slabă acuitate vizuală (5% în comparaţie cu omul), datorită prezenţei aproape exclusive a bastonaşelor ; astfel, selacienii sînt prin excelenţă animale nocturne sau bentonice ; nu posedă vedere cromatică, deoarece celulele cu conuri sînt rare sau lipsesc total. Selacienii sînt animale hipermetrope, realizînd o acomodare pozitivă prin proiectarea cristalinului înainte datorită pseudocampanulei.

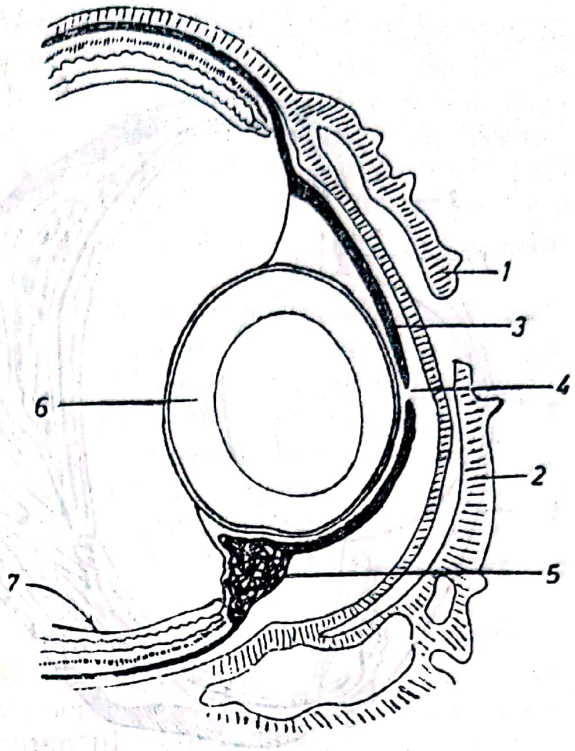

Fig. 248. *Scylliorhinus canicula* — secţiune verticală în segmentul anterior al ochiului cu pleoape, la un foetus de 10 cm (după Rochon-Duvigneaud) :

1 — pleoapa superioară ; *2* — pleoapa inferioară ; *3* — iris ; *4* — pupila ; *5* — pseudocampanula ; *6* — cristalin ; *7* — retina.

Anexele globului ocular sînt reprezentate, în afară de musculatură, de *pleoape* (fig. 248) care acoperă arii restrînse din partea anterioară a globului ocular, deoarece sînt puţin extinse ; lipsesc glandele. Selacienii posedă două tipuri de pleoape : o pleoapă circulară îngustă, care nu atinge marginea corneei şi pleoapele (superioară şi inferioară) asemănătoare acelora de la mamifere, dar imobile. Fanta palpebrală este orizontală. Unele specii au şi o a treia pleoapă — *nictitanta* (fig. 249) care dublează pleoapa inferioară, dar care poate fi asociată pleoapei circulare. La *Mustellus laevis* pleoapa inferioară este relativ scurtă, reprezentînd de fapt un pliu tegumentar, spre deosebire de nictitantă care, deşi pliu cutaneu, îşi modifică faţa internă şi se transformă într-o adevărată conjunctivă ; nictitanta este acoperită de celule mucoase.

Organul vizual la Teleosteeni. Globul ocular este voluminos şi prezintă puţine modificări morfologice ; faţa anterioară este plată, deci axul

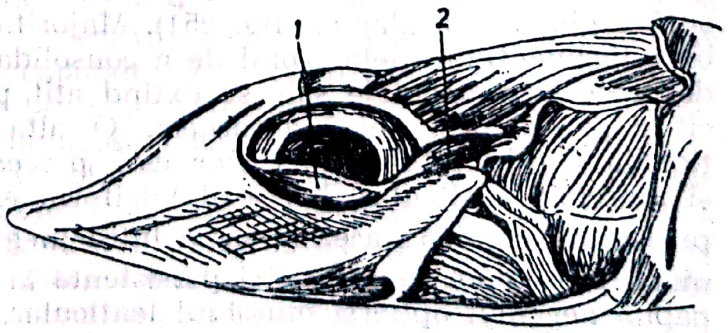

Fig. 249. Nictitanta *(1)* acoperind parţial ochiul şi muşchiul nictitantei *(2)* la *Mustelus vulgaris* (după J. Müller).

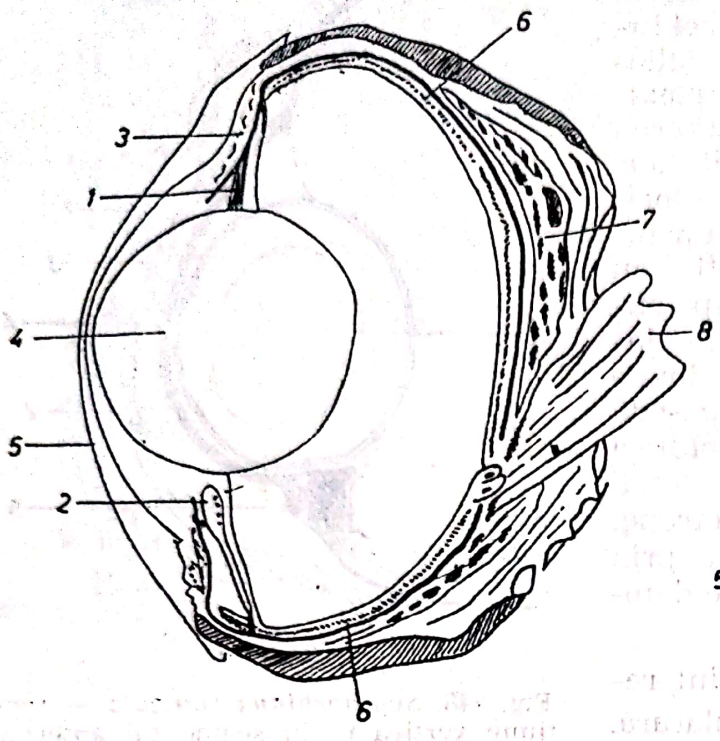

Fig. 250. Ochi de *Salmo irideus* — secțiune verticală (după Rochon-Duvigneaud) :

1 — ligamentul suspensor al cristalinului ; *2* — campanula ; *3* — iris ; *4* — cristalin ; *5* — cornee ; *6* — retina ; *7* — corpul vascular coroidian ; *8* — nervul optic.

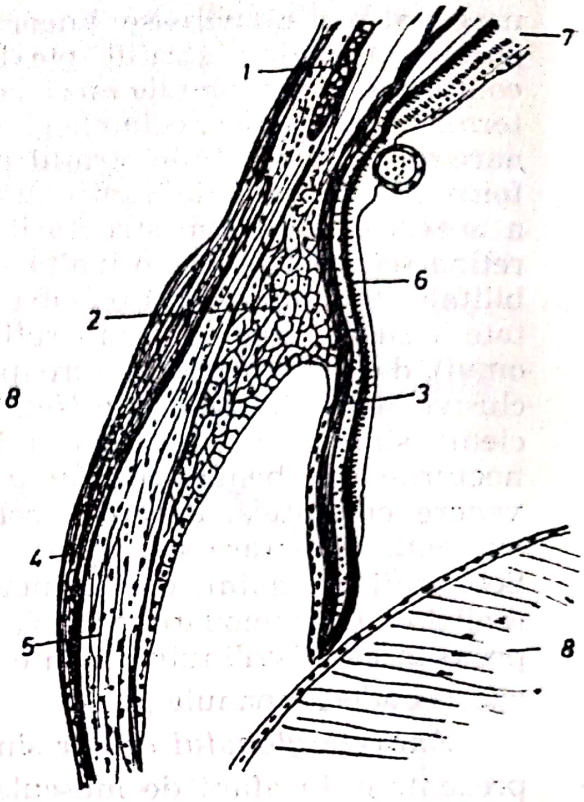

Fig. 251. Unghiul irian de la *Gobius fluviatilis* (după Gross) :

1 — lama cartilaginoasă a scleroticii ; *2* — ligamentul inelar ; *3* — argenteea iriană ; *4* — epiteliu corneean ; *5* — lame conjunctive ale corneei ; *6* — retina ciliară ; *7* — retina vizuală ; *8* — cristalin.

antero-posterior este scurt. Sclerotica este dublată de un cartilaj numai în partea anterioară a globului ocular, pînă la granița cu corneea (fig. 250). Coroida prezintă în partea externă (sclerală) un tapetum — *membrana argenteea* — format din celule pigmentare cu guanină ; se pare că această membrană nu este implicată în fiziologia ochiului, deoarece este marcată de epiteliul pigmentar al retinei. Coroida se continuă cu corpul ciliar plat, lipsit de procese ciliare ; corpul ciliar se continuă cu irisul, gros și rigid (fig. 251). Irisul are suprafața anterioară metalic-strălucitoare, datorită prezenței membranei argentee iriană.

Dintre particularitățile ochiului teleosteenilor menționăm, în afara argenteei iriene, *ligamentul inelar* — dispozitiv circular constituit din celule veziculare localizate în unghiul irido-corneean din camera anterioară a globului ocular (v. fig. 251). Majoritatea autorilor înclină să atribuie ligamentului inelar rolul de a consolida irisul îndeosebi cu corneea, deoarece componentele sale se extind atît pe fața anterioară a irisului, cît și pe cea posterioară a corneei. O altă particularitate morfo-funcțională a ochiului teleosteenilor este *procesul falciform*, cu campanula și mușchiul lenticular. Procesul falciform este o lamă conjunctivă desprinsă din coroidă ; această lamă intră în globul ocular prin fanta retiniană prezentă la embrioni și persistentă la adulți și se localizează între papila nervului optic și mușchiul lenticular. Extremitatea distală a pro-

cesului falciform poartă *campanula Haller* (v. fig. 250), o dilatare a mușchiului lenticular, care poate fi prezentă și la speciile lipsite de proces falciform. Inserția mușchiului lenticular se face pe un pliu situat posterior cristalinului, pe care îl tracționează înapoi, prin contracție. Astfel, acomodarea vederii la teleosteeni se face prin atragerea cristalinului către retină (de aceea peștii osoși sînt „miopi"). Cristalinul este un organ dur de formă sferică constantă, indiferent de gradul de orientare al globului ocular.

Retina are structura fundamental valabilă la toate vertebratele ; conservă, totuși, *fanta retiniană* (caracter de primitivitate). Stratul plexiform extern conține două-trei rînduri de celule orizontale. Epiteliul pigmentar emite prelungiri foarte lungi, care se insinuează printre conurile și bastonașele (uneori îngemănate) ale celulelor fotosensibile ; celulele epiteliului pigmentar sînt încărcate din abundență cu pigment. La unele specii celulele ganglionare se organizează într-un strat, pe cînd la altele sînt diseminate. Sensibilitatea la lumină este foarte accentuată, speciile care posedă celule cu conuri avînd posibilitatea văzului cromatic.

Cercetările ultrastructurale arată că elementul fotosensibil al celulelor vizuale este constituit, ca de altfel la toate vertebratele, dintr-un segment extern conectat printr-un cil cu segmentul intern. S j o s t r a n d (1953) a demonstrat la biban că, în segmentul extern al celulelor vizuale, se găsesc discuri formate dintr-o dublă membrană ; mai tîrziu, acestea au fost numite *saculi comprimați,* dispuși perpendicular pe axul longitudinal al conului sau bastonașului, expunîndu-se cu întreaga suprafață razelor de lumină.

Anexele globului ocular. Dintre acestea, menționăm *pleoapa adipoasă* a unor *Clupeidae,* pliu cutanat anterior și posterior, mai mult sau mai puțin transparent, care conturează o fantă palpebrală verticală ; glandele lipsesc.

5.5.3. ORGANUL VIZUAL LA AMFIBIENI

Datorită vieții amfibii (acvatice și terestre), structura ochiului la batracieni arată modificări legate în special de necesitatea păstrării aceluiași indice de refracție al corneei transparente atît în mediul acvatic, cît și în cel aerian.

Gymnophionele (Apodele) prezintă globul ocular cuprins în musculatură și glande orbitare voluminoase. Datorită vieții subterane, ochiul suferă modificări adaptative : sclerotica constituie în partea anterioară stratul profund al corneei ; deasupra ei se dispune tegumentul, care își menține caracterele structurale (cornificare, glande etc.). Retina conține celule vizuale cu bastonașe, capabile să recepționeze stimulii luminoși. La apodul *Cecilia* ochiul este protejat de o cornee dermoidă. Globul ocular este încapsulat de o voluminoasă glandă orbitară.

La *Urodele* ochiul este simplu organizat ; cele care trăiesc în apă sau în preajma acesteia nu posedă pleoape sau glande *(Megalobatrachus, Amphiuma, Syren).* La *Salamandra* și *Triturus* adulții au pleoape scurte și imobile, a căror față anterioară conține glande tegumentare, iar fața internă o membrană fină conjunctivă ; au canal nazo-lacrimal.

Scanned with OKEN Scanner

La *Anure* ochiul capătă dimensiuni considerabile, în comparaţie cu corpul. Sclerotica este parţial cartilaginoasă, iar coroida prezintă substratura corio-capilară o lamă vitreeană care aderă intim la stratul pigmentar al retinei. Corpul ciliar conţine muşchi ciliari propriu-zişi, cu dispoziţie radiară, iar irisul, aflat în continuarea corpului ciliar, este strălucitor datorită cristalelor de guanină pe care le conţine. Fibrele zonulare se desprind din celulele clare ale porţiunii ciliare a retinei, fiind considerate analoage fibrelor zonulare de la vertebratele superioare. Retina are o structură tipică. Microscopia electronică relevă că bastonaşele şi conurile celulelor fotosensibile din retina amfibienilor prezintă discuri cu dublă membrană sau saculi membranoşi comprimaţi, astfel dispuşi încît razele de lumină să cadă perpendicular pe suprafaţa lor ; aceşti saculi conţin, în cazul bastonaşelor, pigmenţi fotosensibili (*porfiropsina*, asemănătoare rodopsinei) cu rol esenţial în conversia excitaţiei luminoase în impulsuri nervoase. Membranele saculilor (fig. 252) se continuă cu plasmalema segmentelor externe ale conurilor şi bastonaşelor, ceea ce a sugerat unor autori consideraţia că saculii îşi au originea în această membrană prin ale cărei invaginări se nasc. Alţi cercetători apreciază că saculii apar prin fuzionarea veziculelor prezente în segmentul extern al fotoreceptorilor aflaţi în stadiile incipiente ale dezvoltării. Ultrastructura retinei de la *Bufo arenarium*, arată Hensel, relevă că segmentul extern al conurilor şi bastonaşelor este constituit dintr-un teanc de saculi comprimaţi, lobulaţi, formaţi la rîndul lor din două membrane de cîte 40 Å şi separaţi între ei prin spaţii de 50 Å, ceea ce demonstrează un înalt grad de orientare a moleculelor. Sjostrand postulează că membrana saculilor din segmentul extern este de natură proteică, iar spaţiile dintre ei sînt ocupate de pături lipidice bimoleculare. Pe de altă parte, Wolken susţine că segmentele externe sînt formate din duble membrane lipoproteice, iar spaţiile dintre acestea conţin proteine solubile.

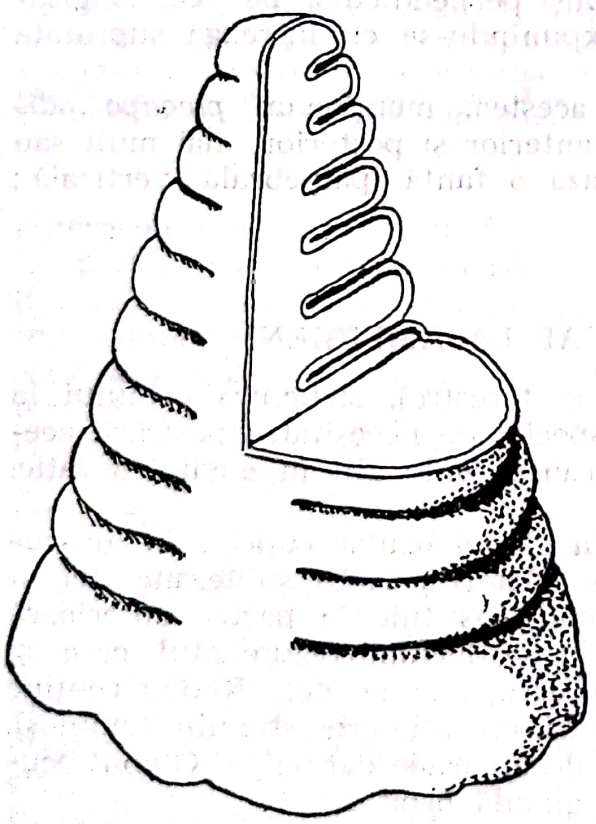

Fig. 252. Diagrama segmentului extern al conului de amfibian (după Moody M. and Roberson J., 1960). Lamelele segmentului sînt constituite prin invaginarea membranei celulare.

Anexe ale globului ocular. Anurele prezintă structuri care demonstrează trecerea animalelor de la viaţa acvatică la cea terestră. La unele *Aglosse*, însă, care trăiesc exclusiv în apă, nu există nici pleoape, nici glande. La *Bufo* (broasca rîioasă) există o pleoapă inferioară transparentă, impară (nictitanta), care acoperă partea anterioară a corneei ; pleoapa superioară este fixă, opacă.

Scanned with OKEN Scanner

Globul ocular prezintă o glandă orbitară situată într-o pîlnie musculară ; canalul nazo-lacrimal se deschide sub baza pleoapei inferioare, fără legătură cu sacul lacrimal.

5.5.4. ORGANUL VIZUAL LA REPTILE

Ochiul reptilelor este superior organizat față de cel al amfibienilor ; el este adaptat pentru vederea diurnă, crepusculară sau nocturnă. La unele șopîrle și broaște țestoase atinge un înalt grad de dezvoltare. Reptilele posedă o excelentă vedere cromatică, avînd de asemenea posibilitatea de a distinge formele geometrice. În lumea reptilelor, corespunzător celor patru ordine, se disting patru tipuri de organizare a organului vizual : *crocodilian, chelonian, saurian* și *ofidian.*

Tipul crocodilian. Este *eurifot,* animalele avînd posibilitatea să vîneze atît ziua, cît și noaptea. Sclerotica este o lamă fibroasă, în întregime dublată de una cartilaginoasă ; corneea transparentă este subțire și extinsă ; coroida diferă ca aspect după specie, fiind groasă și cu numeroase spații seroase. Corpii ciliari prezintă fibre musculare striate fine, iar procesele ciliare emise de aceștia se dispun la marginea retinei pînă la ecuatorul cristalinului cu care vin în contact (fig. 253). Irisul este voluminos, subțire, iar pupila, verticală, se poate închide complet prin con-

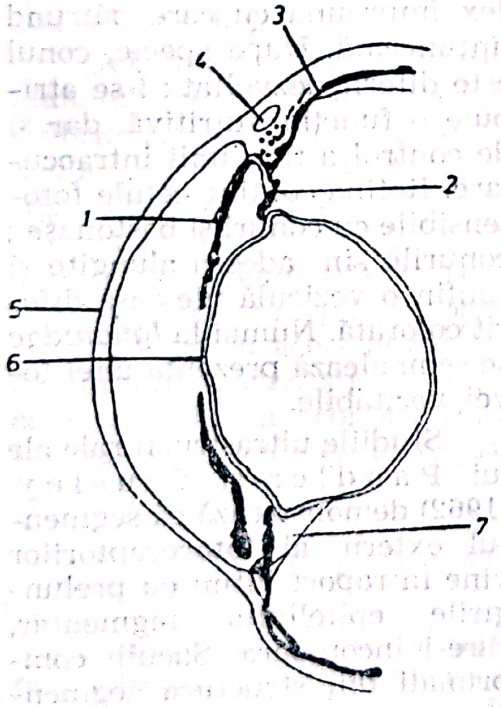

Fig. 253. Ochi de Aligator de 1 m, din America de Sud (după Rochon-Duvigneaud) : *1* — iris ; *2* — proces ciliar ; *3* — orra serata ; *4* — canal Schlemm ; *5* — corneea ; *6* — cristalin ; *7* — zonula.

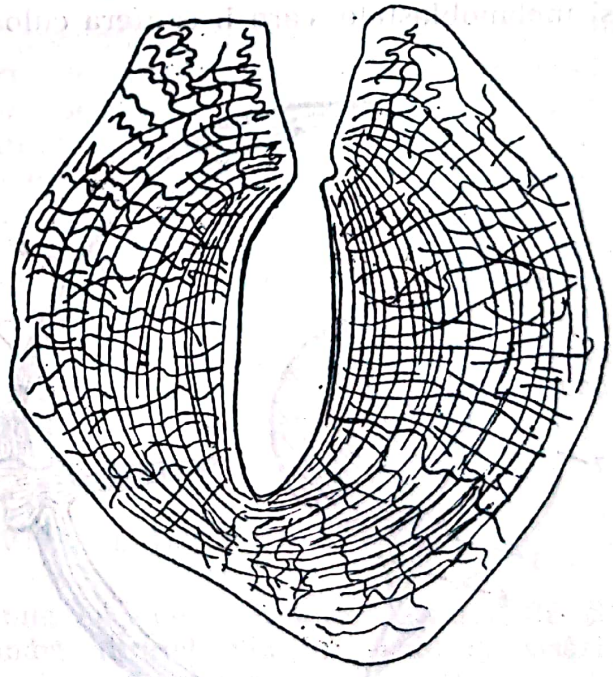

Fig. 254. Iris de crocodil, secționat și așezat în plan (după Rochon-Duvigneaud).
În jurul pupilei verticale se observă fibre musculare paralele cu marginile ei și încrucișate la extremități ; vasele etalează o dispoziție radiară.

Scanned with OKEN Scanner

tracţia unei extinse musculaturi striate ce acoperă întreaga ei suprafaţă (fig. 254). Zonula prezintă fibre neobişnuit de fine, plasate între capătul posterior al corpului ciliar şi cristalin. La majoritatea crocodilienilor, retina conţine atît celule cu conuri, cît şi cu bastonaşe, structura ei fiind comună cu a tuturor vertebratelor. Celulele cu bastonaşe domină numeric (aproximativ 10 bastonaşe la un con), acuitatea vizuală fiind foarte marcată.

Tipul chelonian. Presupune dispoziţia laterală a ochilor care sînt de dimensiuni mici, cu mişcări limitate, dar independente. Majoritatea speciilor sînt diurne, dar există şi specii crepusculare şi nocturne. Sclerotica prezintă un inel osos constituit din lame osoase care îmbracă anterior globul ocular într-un trunchi de con ; polul posterior al scleroticii este dublat de o lamă cartilaginoasă foarte groasă.

Tipul saurian. Prezintă pronunţate caractere de superioritate. Globul ocular manifestă variaţii structurale în funcţie de modul de viaţă al animalului care poate fi diurn, crepuscular sau nocturn. Sclerotica este susţinută în zona pericorneeană de un sistem de lamele suprapuse în două-trei straturi, asemenea acelora de la *Chelonieni*. Coroida este puternic pigmentată, dar lipsită de tapetum. Zona ciliară este plată, deci procesele ciliare sînt absente (fig. 255). Organul particular ochiului de saurieni este *conul papilar* (vascular), emergenţă cu aspect de tijă care se sprijină pe papila optică pe de o parte, iar pe de alta pătrunde într-o lacună a vitroasei. Se consideră că acest organ este de natură nevroglică, provenind prin proliferarea nevrogliei nervului optic. Secundar, conul este penetrat de un sistem vascular complex împreună cu care pătrund şi melanoblastele, care îi conferă culoarea întunecată. După specie, conul este diferit dezvoltat ; i se atribuie o funcţie nutritivă, dar şi de control a tensiunii intraoculare. Retina conţine celule fotosensibile cu conuri şi bastonaşe ; conurile sînt adesea alungite şi conţin o veziculă uleioasă diferit colorată. Numai la *Iguanidae* se semnalează prezenţa unei fovei veritabile.

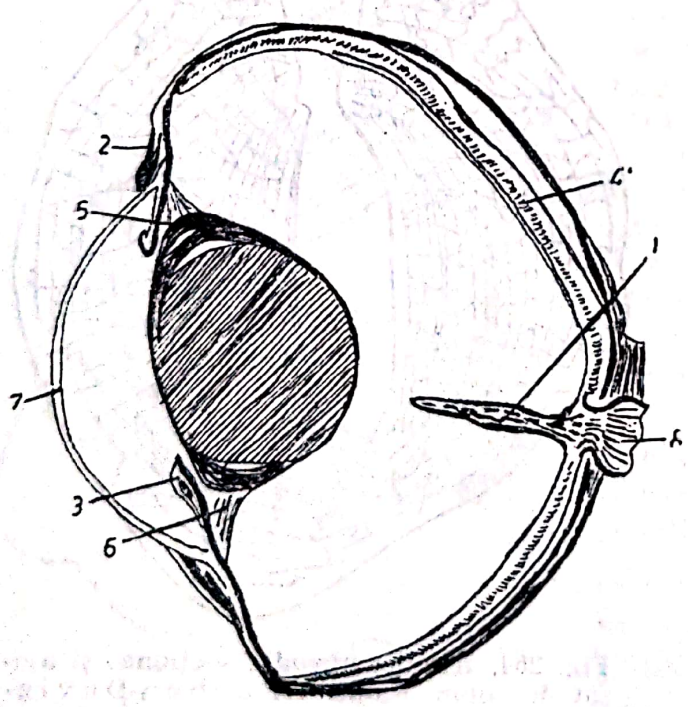

Fig. 255. Ochiul de şopîrlă (după Rochon-Duvigneaud) :
1 — conul papilar ; 2 — plăcile osoase ale sclerotici ; 3 — iris ; 4 — retină ; 5 — bureletul cristalinului ; 6 — zonula ; 7 — corneea ; 8 — nervul optic.

Studiile ultrastructurale ale lui Pandler şi Tausley (1962) demonstrează că segmentul extern al fotoreceptorilor vine în raport intim cu prelungirile epiteliului pigmentar, care-l înconjoară. Saculii comprimaţi din structura segmentului extern sînt separaţi prin spaţii de 200 Å ; segmentul intern, corespunzător elipsoidei din microscopia fotonică, conţine numeroase mitocondrii variate în privinţa taliei şi dispo-

ziției cristelor. Citoplasma perinucleară a celulelor fotosensibile este bogată în vezicule și granule, printre care sînt diseminați dictiosomi.

Tipul ofidian. Prezintă sclerotica fibroasă, zona ciliară dezvoltată și conul atrofiat.

Anexele globului ocular reptilian sînt diferite : crocodilienii și chelonienii prezintă două *pleoape* orizontale, care pot acoperi complet fața anterioară a globului ocular, prin închidere ; nictitanta este semitransparentă și verticală, asemănătoare celei de la păsări. Există o *glandă Harder* și o *glandă lacrimală,* ultima foarte dezvoltată la țestoasele marine. Saurienii au pleoape cu fanta orizontală ; ele se închid prin acțiunea pleoapei inferioare, care este mai voluminoasă și mai mobilă. La unele specii, centrul acestei pleoape este transparent, ceea ce permite animalului să vadă și „cu ochii închiși".

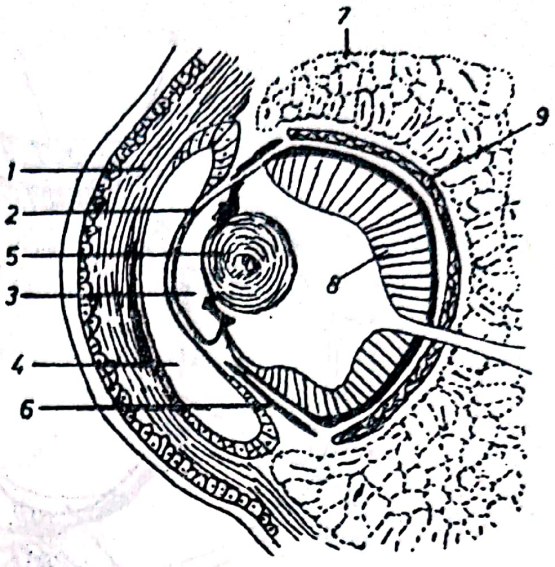

Fig. 256. Ochiul la *Blanus cinereus,* acoperit de „lunetă" (pleoapă) (după Rochon-Duvigneaud) :
1 — „luneta" (pleoapa) ; *2* — corneea ; *3* — camera anterioară ; *4* — sac conjunctival ; *5* — cristalin ; *6* — inelul scleral osos; *7* — glandă orbitară ; *8* — retina ; *9* — sclerotica cartilaginoasă.

Gekonidele (specii nocturne) prezintă o pleoapă specială numită *„luneta",* rezultată dintr-o cută circulară perioculară prezentă în fazele embrionare incipiente care, ulterior, se extinde către centrul globului ocular, odată cu creșterea embrionului. „Luneta" este astfel structurată (fig. 256) : la suprafață prezintă o epidermă cornoasă foarte rezistentă și elastică ce se desprinde periodic în timpul năpîrlirii ; urmează o dermă subțire, transparentă, care conține o rețea fină capilară și arborizații nervoase și apoi un epiteliu posterior continuat la nivelul fundului de sac conjunctival cu acela al conjunctivei bulbare. Între „lunetă" și cornee se conturează o cavitate cu rol de rezervor de lacrimi. Saurienii posedă, constant, glanda orbitară Harder, puternic dezvoltată la speciile mici, scurmătoare, unde ea înconjoară întreg globul ocular.

5.5.5. ORGANUL VIZUAL LA PĂSĂRI

Păsările au o sensibilitate vizuală de mare acuitate, remarcabilă și prin precizia și rapiditatea funcționării retinei. Simțul vizual la păsări este cel mai dezvoltat din întreaga serie a vertebratelor (Buffar). Dispoziția ochilor este diferită : la păsările diurne ei sînt localizați lateral sau latero-anterior pe craniu (vînează în zbor cu mare viteză), iar cele nocturne au ochii plasați anterior pe craniu.

Sclerotica, membrană fibroasă, este consolidată anterior pînă la cornee de piese osoase imbricate, iar în rest este dublată de o lamă

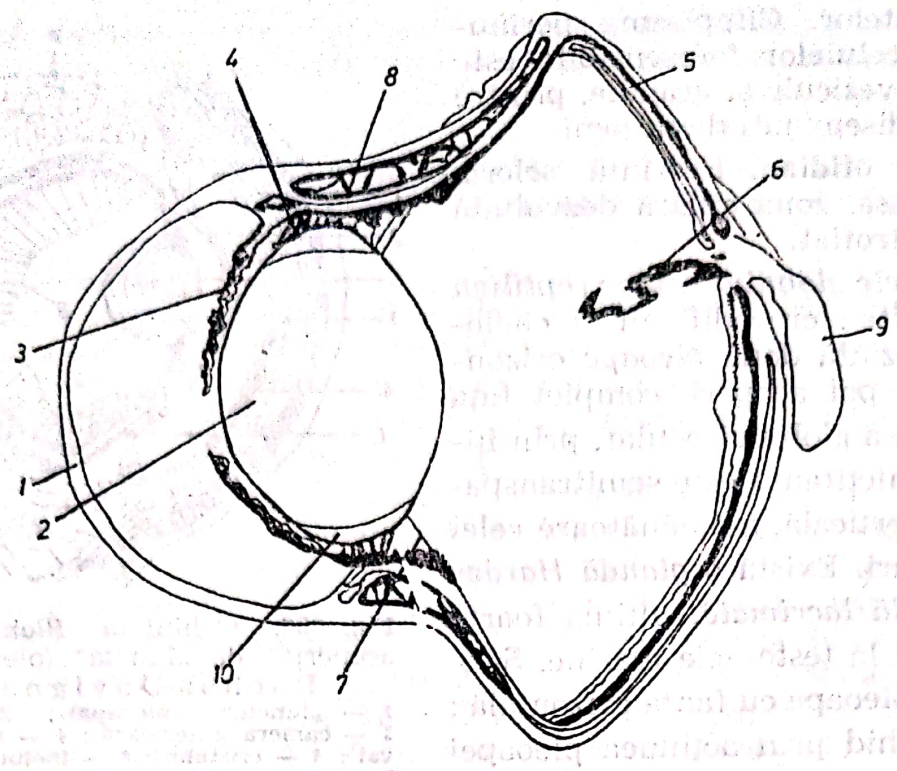

Fig. 257. Secţiune orizontală prin ochiul de cucuvea (după Rochon-Duvigneaud).
Se remarcă forma specială a ochiului, particulară răpacelor nocturne ; ochiul este numit „telescopic", pentru a exprima alungirea sa :

1 — corneea ; *2* — cristalinul ; *3* — iris ; *4* — procese ciliare ; *5* — coroida ; *6* — pieptene ; *7* — zonula ; *8* — inel osos al scleroticii ; *9* — nervul optic ; *10* — bureletul cristalinului.

cartilaginoasă. Corneea transparentă este în general de forma unei lentile concav-convexă, proeminentă îndeosebi la speciile rapace nocturne (fig. 257). Coroida este formată dintr-o limitantă vitreeană şi stratul corio-capilar ; între ea şi sclerotică se dispune pătura marilor vase, suspendate prin lame conjunctive de sclerotică şi de lama vitroasă internă ; fanta oculară embrionară este prezentă.

Pieptenele (fig. 257, 258), organ caracteristic păsărilor, este o structură vasculară plisată, care emerge prin fanta oculară embrionară din profunzimea globului ocular ; este omologabil structural cu conul de la reptile, provenind din nevroglia tractusului optic. Deşi mulţi cercetători îi atribuie o funcţie nutritivă, totuşi, datorită pereţilor vasculari foarte groşi, ca şi volumului său neproporţional cu al globului ocular, această funcţie este contestată ; alte opinii susţin că „pieptenele" ar interveni în acomodare, prin umplerea şi golirea vaselor sale, ceea ce modifică presiunea intraoculară declanşînd mişcările de acomodare ale segmentelor anterioare.

Corpii ciliari sînt puternic dezvoltaţi. Procesele ciliare sînt lungi şi aderente cristalinului ; la locul de contact există un material cimentant care consolidează această legătură, dispoziţie ce sugerează unor autori intervenţia proceselor ciliare în acomodare. Printre procesele ciliare se întind fibre zonulare (v. fig. 257). Cristalinul este lipsit de consistenţă,

Scanned with OKEN Scanner

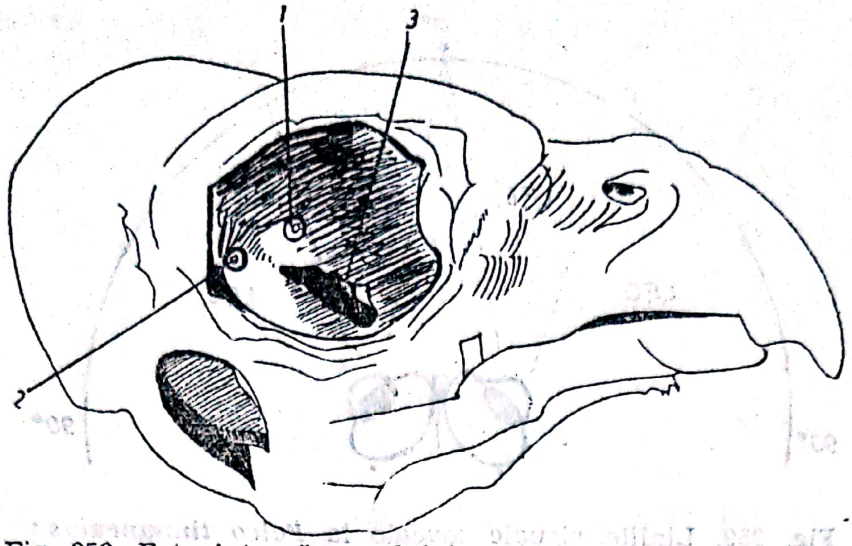

Fig. 258. Fața internă a polului posterior al ochiului drept de la *Falco tinnunculus :*
1 — foveea centrală ; *2* — foveea laterală (posterioară) ; *3* — pieptenele.

păstrînd o puternică elasticitate care permite reglajul proiecției imaginilor pe retină, indiferent de distanța la care se găsesc obiectele vizate.

Retina are o structură tipică : celulele cu conuri și bastonașe sînt în cantitate diferită ; primele abundă la păsările diurne, cele din urmă la păsările nocturne. Bastonașele au segmentele externe alungite și deosebit de fine la diurne și foarte voluminoase la nocturne. Epiteliul pigmentar emite prelungiri care se insinuează printre celulele vizuale ; la păsările nocturne, acestea sînt mai scurte. Ca „debut" în seria vertebratelor, retina păsărilor prezintă arii diferențiate (v. fig. 258), de mare acuitate vizuală, numite *fovei ;* se disting astfel foveea centrală și foveea laterală, prima situată în vecinătatea „pieptenelui", asupra ei acționînd razele de lumină care pătrund prin centrul corneei și cristalinului (urmează axul central antero-posterior al globului ocular) ; cea de a doua este localizată latero-caudal, către zona temporală a orbitei, asupra ei acționînd undele luminoase care vin din fața animalului. Această dispoziție conferă speciilor rapace diurne posibilitatea supravegherii simultane a cîmpului vizual frontal și lateral. Organizarea structurală a foveei păsărilor nu atinge niciodată pe aceea de la mamifere. La păsările diurne foveile conțin mai multe celule cu conuri, iar la cele nocturne mai multe celule cu bastonașe. Păsările care au două fovei au două linii vizuale foveene. Obiectele situate înainte, pe direcția axului longitudinal al corpului, sînt recepționate de foveile laterale, iar cele situate lateral sînt înregistrate de foveea centrală ; în mare parte cîmpurile vizuale sînt independente (fig. 259). Pe de altă parte, foveea centrală stîngă este independentă de cea dreaptă.

La păsările nocturne există modificări ale globului ocular, care permit concentrarea sursei luminoase slabe din timpul nopții ; astfel, ochiul de la bufniță *(Bubo)* capătă aspectul unui telescop, corneea fiind foarte convexă și cu suprafață mare, ceea ce permite recepționarea unei cantități crescute de lumină ; de asemenea, dispunerea rostrală a ochilor permite bufniței sincronizarea activității acestora. Acomodarea

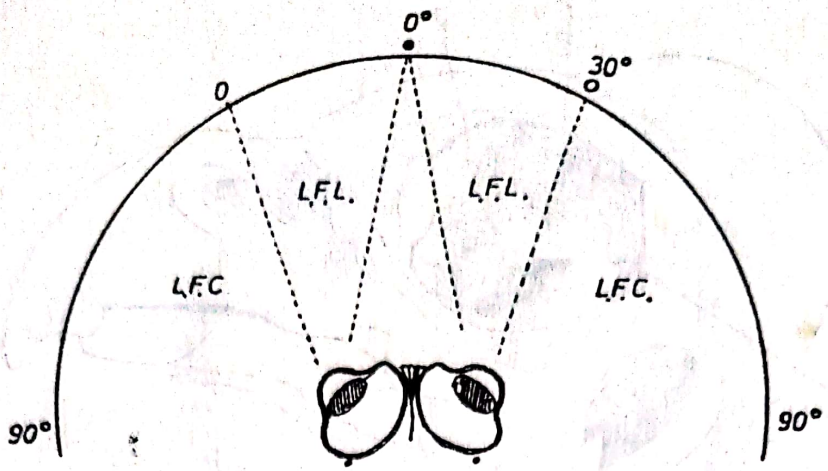

Fig. 259. Liniile vizuale foveale la *Falco tinnunculus*: *L.F.L.* — linia foveală laterală; *L.F.C.* — linia foveală centrală.

se face graţie irisului care joacă rol de „compressor lentis", împingînd cristalinul înapoi; antagonic, acţionează musculatura ciliară care, prin contracţie, limitează acţiunea irisului.

Ultrastructura fotoreceptorilor de la embrionul de găină (de 10 zile) relevă că aceştia sînt structuri complexe derivate din celule embrionare flagelate sau ciliate. Iniţial, celulele vizuale vin în contact cu epiteliul pigmentar prin desmosomi; ulterior, aceste conexiuni suferă modificări, însă contactul se menţine. Din centriolul celulei fotosensibile, în care se găsesc numeroase mitocondrii, se formează un flagel care se insinuează printre prelungirile citoplasmatice ale celulelor epiteliale; flagelul conţine nouă perechi de fibrile periferice, cele două centrale putînd uneori lipsi. În ziua a 12-a şi a 13-a de incubaţie se conturează segmentul intern al conurilor şi bastonaşelor; aici se concentrează mitocondriile, formînd un agregat numit „elipsoidul". Din partea apicală a segmentului intern se desprind 10—12 procese care se orientează către pătura pigmentară; rolul acestora este încă necunoscut. În zilele 15—17 de incubaţie, partea distală a flagelului se dilată formînd segmentul extern al celulei fotoreceptoare (v. fig. 265); plasmalema acesteia emite numeroase invaginări profunde, care stau la originea saculilor comprimaţi constitutivi. Segmentul extern este asimetric, fibrele pornite din corpul bazal al segmentului intern situîndu-se pe latura nedinţată a plasmalemei segmentului extern. În ziua a 19-a de incubaţie, numărul şi dimensiunile saculilor sînt asemănătoare celor de la adult. După ecloziune, în segmentul extern al bastonaşelor discurile îşi pierd legătura cu plasmalema, păstrîndu-şi însă contactul cu partea bazală (v. fig. 265). În conuri saculii menţin legătura cu plasmalema. Sintetizarea membranelor saculilor care conţin lipide şi proteine se face pe baza energiei furnizată de elipsoid, care se constituie în zilele 18—19; proteinele sînt sintetizate pe seama paraboloidului şi în celulele vizuale mature.

Anexele globului ocular la păsări sînt *pleoapele* orizontale, lipsite de gene şi de glande; *nictitanta* este puternic dezvoltată. Ochii se închid prin ridicarea pleoapei inferioare care este mai viguroasă, cu excepţia celor

de la cucuvea şi piţigoi, la care ochii sînt acoperiţi prin coborîrea pleoapei superioare. Pleoapele sînt acţionate de muşchi orbiculari ; nictitanta este un pliu conjunctiv vertical, foarte mobil, care acoperă ochiul din unghiul intern către cel extern. Glandele accesorii ale globului ocular sînt *glandele Harder* (orbitare interne) care, după Cuvier, secretă umoarea galbenă adipoasă ce deversează pe faţa internă a nictitantei pe care o lubrefiază ; există apoi *glanda lacrimală* (în unghiul extern), care îşi elimină produsul prin două-trei canale. Căile lacrimale încep prin două orificii plasate în unghiul anterior al ochiului.

5.5.6. ORGANUL VIZUAL LA MAMIFERE

La mamifere domină ca importanţă simţul auditiv şi olfactiv. La marea lor majoritate, simţul vizual intervine numai în orientarea animalului în mediul ambiant ; ochiul păstrează toate caracterele întîlnite la celelalte vertebrate, elementul original constînd însă în penetraţia mai mult sau mai puţin profundă a vaselor sanguine în retină ; fanta retiniană este absentă. Părţile constitutive ale globului ocular la om sînt identice celor de la mamifere ; diferenţe de ordin secundar prezintă *Rozătoarele, Carnivorele, Rumegătoarele* şi *Cetaceele*.

Comparativ, pot fi deosebite patru aspecte structurale ale ochiului mamiferelor ; *a)* circulaţia retiniană ; *b)* structura tapetumului coroidian ; *c)* forma pupilei şi *d)* structura muşchilor ciliari.

La mamiferele diurne predomină celulele cu conuri, iar la cele nocturne celulele cu bastonaşe, întocmai ca la reptile şi păsări. Vascularizaţia retinei se face superficial (ca la om) sau prin penetrarea ei de către vasele sanguine (fig. 260). „Tapetum lucidum“ lipseşte la *Monotreme*, dar este prezent la unele specii de *Marsupiale* şi la numeroase specii de *Placentare*. Placentarele posedă două tipuri de tapetum : fibros şi celular. Primul este gros, for-

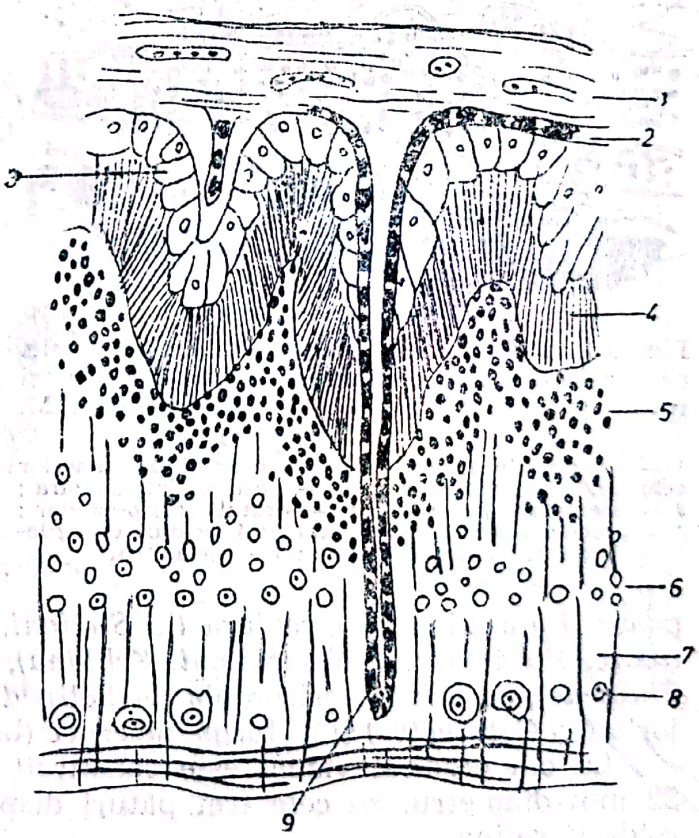

Fig. 260. Secţiune prin retina şi coroida ochiului de *Epomophorus* (megacheiropter), în care în profunzimea retinei se disting prelungirile capilarelor (după Rochon-Duvigneaud) : 1 — coroida ; 2 — capilar din stratul corio-capilar ; 3 — epitelul retinian nepigmentat ; 4 — stratul conurilor şi bastonaşelor ; 5 — stratul granulos extern ; 6 — stratul granulos intern ; 7 — stratul plexiform intern ; 8 — stratul celulelor multipolare ; 9 — ansa capilară în profunzimea retinei.

Scanned with OKEN Scanner

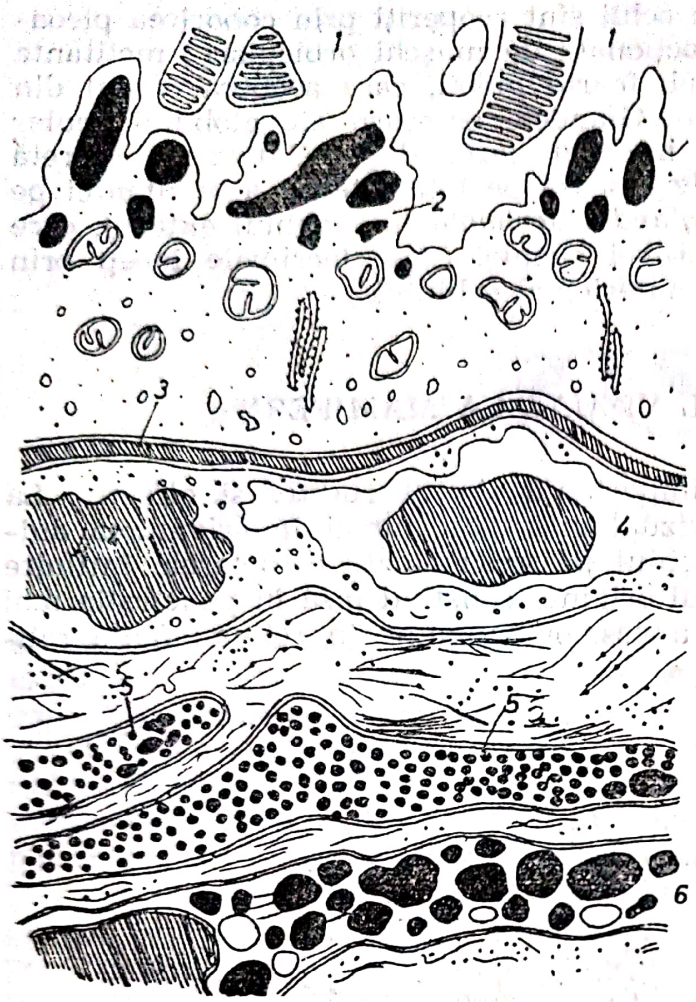

Fig. 261. Schemă după electronomicrofotografie, care relevă relațiile dintre tapetum lucidum și retină, la pisică (adaptată după Bernstein, M. și Pease, D., 1959) :

1 — segmentele externe ale conurilor și bastonașelor celulelor fotoreceptoare ; *2* — celulă pigmentară ; *3* — membrana Bruch ; *4* — stratul corio-capilar ; *5* — procese ale celulelor tapetumului lucidum cu structurile lor caracteristice ; *6* — melanocit.

mat din fibre paralele separate de pături celulare străbătute de capilare, care leagă stratul corio-capilar de vasele coroidiene (ex. : cal, om, delfin) ; cel de al doilea, prezent la *Carnivore,* este constituit din celule hexagonale, plate, cu fețele paralele, dispuse în mai multe rînduri (ex. : cîine, pisică, dihor). La pisică, „tapetum lucidum" este o suprafață triunghiulară excentrică situată în peretele posterior al globului ocular ; la pisoii de 3—4 săptămîni el acoperă 50% din suprafața retinei. Celulele sale sînt ordonate în rînduri regulate, de aproximativ 35 pături, între stratul corio-capilar și pătura vasculară a coroidei (fig. 261) ; ele par a fi celule coroidiene modificate, cu originea în endomeningele cupei optice primare. Celulele și prelungirile lor conțin *baghete* — structuri particulare, deosebite de restul organitelor celulare obișnuite ; aspectul lor sugerează o structură cristalină, contestată însă de studiile ultrastructurale. Celulele tapetumului mai conțin și melanosomi (v. fig. 261). Pupila poate fi aproximativ circulară (la *Simieni, Lemurieni, Chiroptere, Insectivore, Rozătoare, Proboscidieni, Echidna),* ca o fantă verticală (la pisică, *Pinipede*), ca o fantă orizontală *(la Solipede, Rumeanthe,* hipopotam, majoritatea *Cetaceelor)* și în formă de cruce (la delfin).

La om organul vizual este constituit dintr-un glob ocular de circa 22 mm diametru, cu cele trei pături dispuse concentric : sclerotica, coroida și retina.

Sclerotica este prin excelență fibroasă, de culoare alb-albăstruie ; conține fibre conjunctive și elastice orientate în toate direcțiile spațiului, dar predominant longitudinal. Pe ea se inseră mușchii globului ocular. Corneea transparentă prezintă un epiteliu anterior din 5—12 rînduri de celule intim asociate, care se continuă cu celulele conjunctive.

Coroida prezintă la exterior pătura pigmentară externă sau *lamina fusca,* constituită din lame conjunctive printre care sînt diseminați me-

lanoforii ; lamele delimitează un sistem de lacune intercomunicante, care conţin lichid cefalo-rahidian. Pătura centrală a coroidei este formată din arborizaţiile vaselor cu diametrul mare : două straturi venoase şi unul arterial. Urmează pătura Sattler subţire, lamelară, care de fapt este vestigiul tapetumului de la celelalte mamifere ; în continuare, se dispune stratul corio-capilar cu rol nutritiv pentru stratul pigmentar al retinei ; capilarele acestui strat se conectează prin intermediul stratului Sattler de marile vase ale coroidei. În sfîrşit, intern, coroida este delimitată de membrana Brush, membrană bazală groasă care leagă coroida de primul strat al retinei (epiteliul pigmentar) (fig. 262). Corpul ciliar, continuare a zonei mediane a coroidei, se remarcă prin prezenţa muşchilor şi proceselor ciliare ; fibrele netede ale musculaturii ciliare se orientează în

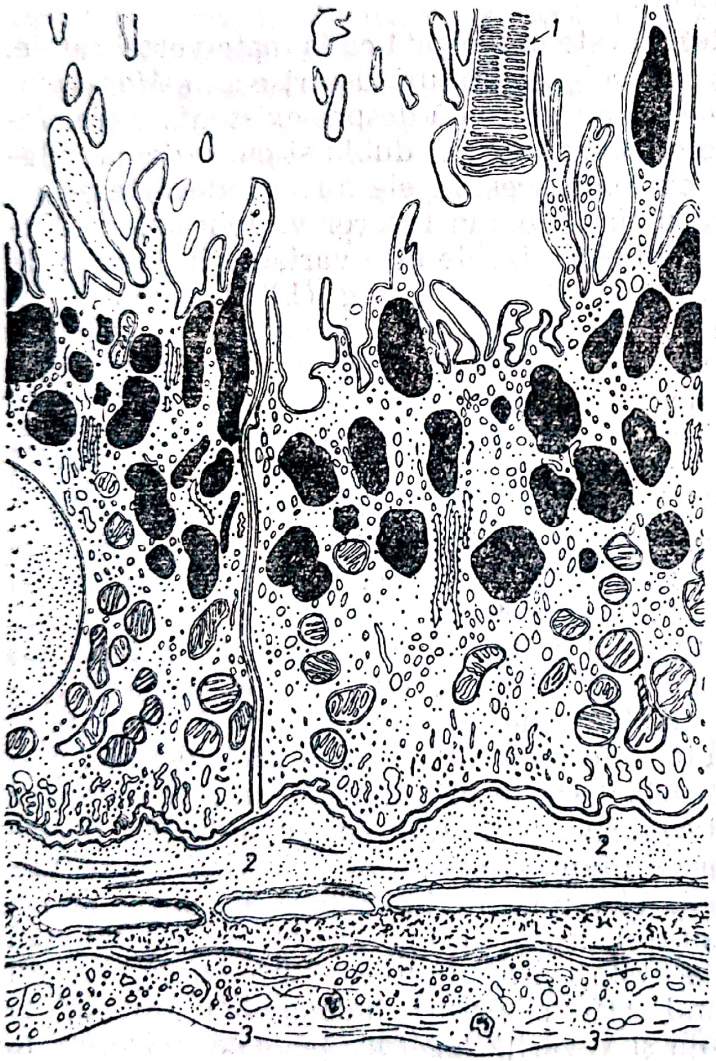

Fig. 262. Schemă adaptată după electronofotografie, reprezentînd joncţiunea dintre coroidă şi retină (după Cogan şi Kuwabara, 1966). Printre procesele celulelor epiteliului pigmentar se găsesc segmentele externe ale conurilor şi bastonaşelor :
1 — fragment dintr-un bastonaş ; *2* — membrana Brusch ; *3* — vas din porţiunea corio-capilară.

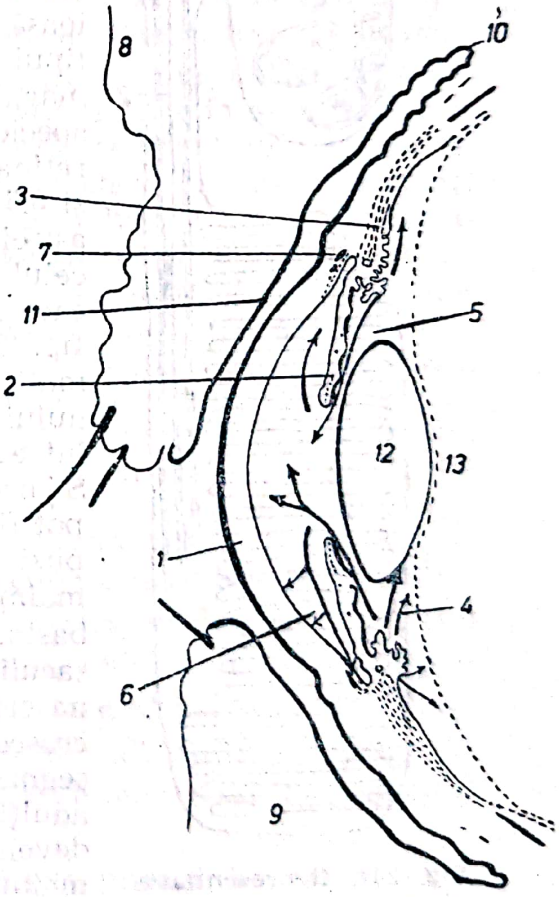

Fig. 263. Diagrama segmentului anterior al ochiului şi pleoapelor (după Cogan şi Kuwabara) :
1 — corneea ; *2* — iris ; *3* — corpul ciliar ; *4* — umoarea apoasă ; *5* — camera posterioară ; *6* — camera anterioară ; *7* — canalul Schlemm ; *8* — pleoapa superioară ; *9* — pleoapa inferioară ; *10* — conjunctiva ; *11* — conjunctiva palpebrală ; *12* — cristalin ; *13* — corpul vitros.

Scanned with OKEN Scanner

mai multe direcţii constituind laolaltă *muşchiul Müller*, cu rol în acomodare ; cînd musculatura ciliară este rudimentară se instalează miopia, iar cînd este foarte dezvoltată survine hipermetropia. Corpul ciliar are capacitatea de a modifica puterea dioptrică a cristalinului şi de a elabora umoarea apoasă (fig. 263). Procesele ciliare sînt 70—80 prelungiri situate între „orra retinae" şi iris, fiind mărginite intern de retina ciliară reprezentată de cele două foiţe ale cupei optice secundare ; epiteliul intern al proceselor ciliare este continuarea celui pigmentar al retinei vizuale. Irisul — membrană conjunctivo-musculară este continuarea coroidei prin intermediul corpului ciliar ; conţine ţesut conjunctiv cu numeroase fibre colagene, printre care se află celule conjunctive şi pigmentare. În vecinătatea pupilei, irisul conţine muşchi netezi cu dispoziţie circulară ; posterior, el este acoperit de retina iriană (epiteliu bistratificat).

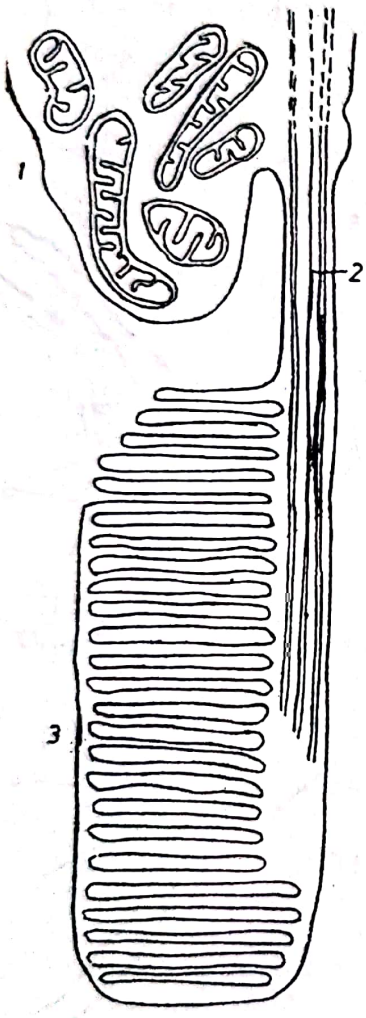

Fig. 264. Reprezentarea diagramatică a unui fotoreceptor (după G. K. Smelser, 1961): *1* — segmentul intern cu mitocondrii ; *2* — cilul modificat care uneşte cele două porţiuni ; *3* — segmentul extern ce expune lamine dezvoltate din membrana superficială, care se invaginează.

Retina este organizată ca la toate vertebratele, prezentînd cele 10 straturi descrise ; la *Marsupialele* nocturne se discută despre existenţa a trei feluri de conuri : simple, duble şi cu veziculă uleioasă ; cu toate acestea, ele nu se îndepărtează de tipul structural comun tuturor vertebratelor. Numărul celulelor vizuale este variabil, în funcţie de specie. Astfel Asterberg (1935) a stabilit în retina omului 125 milioane de celule cu bastonaşe şi 6,5 milioane de celule cu conuri, proporţia fiind astfel de un con la 19 bastonaşe. Partea esenţială a celulei cu con sau bastonaş este segmentul extern, care poate fi conic sau cilindric (v. fig. 262 şi fig. 264) ; acesta este constituit din saculi comprimaţi, paraleli între ei şi perpendiculari pe axul conului sau bastonaşului, ceea ce permite expunerea întregii lor suprafeţe la excitantul luminos. La om, Sjostrand a stabilit că într-un singur bastonaş pot fi pînă la 700 saculi cu grosimea de 65 Å, dispuşi la distanţe de cîte 100 Å. La om, veveriţă şi maimuţă, diferenţa între saculii conurilor şi cei ai bastonaşelor este insesizabilă, în timp ce la iepure saculii conurilor sînt mult mai groşi decît ai bastonaşelor ; de fapt aceşti saculi reprezintă (după microscopia electronică) invaginări ale plasmalemei segmentului extern al fotoreceptorilor. La indivizii adulţi această continuitate este întreruptă, saculii devenind astfel structuri independete ; numai la maimuţă şi veveriţă legătura persistă îndeosebi la baza segmentului extern (v. fig. 264). Segmentul extern al fotoreceptorilor se conectează de partea externă a celui intern (elipsoidul) printr-un cil sau flagel subţire cu rol fie de suport, fie de segment de conducere (v. fig. 264). Segmentul intern are dimensiuni variabile chiar în cadrul aceleiaşi retine ; astfel, cel din conurile de la maimuţă este de

Scanned with OKEN Scanner

trei-patru ori mai mare decît al bastonaşului ; citoplasma sa conţine dictiosomi, ribosomi, ergastoplasmă şi vacuole.

Sinapsele dintre celulele fotoreceptoare şi dendritele celulelor bipolare diferă apreciabil ; la om există aproximativ 25 asemenea sinapse pentru o celulă cu con şi numai una foarte voluminoasă pentru celula cu bastonaş.

F. Boll (1875) a descris rhodopsina sau *purpurul retinian* în segmentul extern al bastonaşelor din retina vertebratelor, îndeosebi nocturne. Substanţa este o caroteno-proteină a cărei grupare prostetică este carotenoidul, responsabil de culoarea pigmentului, dar şi cu rol sensibilizant. Gruparea prostetică este constantă dar proteina diferă de la un animal la altul. Wald denumeşte această proteină *opsină*. Rhodopsina este prezentă în retina animalelor ţinute la întuneric ; odată cu trecerea la lumină, pigmentul se descompune în *retinen* (galben) şi *opsină* (incoloră). După expunerea îndelungată la lumină, prin trecerea la întuneric pigmentul se resintetizează cu dificultate şi numai în prezenţa vitaminei A, în lipsa căreia se instalează hemeralopia, respectiv incapacitatea de a vedea într-un mediu obscur. Kuhn, care a identificat purpurul retinian la om, susţine că acesta nu este acelaşi la toate animalele.

Numeroase studii abordează structura segmentului extern al fotoreceptorilor, pentru a stabili modul de formare şi funcţia saculilor comprimaţi constitutivi ai acestuia. Ultrastructura segmentului extern al bastonaşelor din retina puilor de pisică şi morfogeneza lor arată existenţa mai multor stadii evolutive (fig. 265) : apariţia cilului care conţine centriolul, dincolo de limitanta externă ; dilatarea extremităţii distale a cilului ajuns la talia de 1—1,5 microni şi emiterea de la nivelul centriolilor a tubulilor care se segmentează distal în mici veziculiţe ; emiterea invaginărilor din locul de contact al veziculiţelor cu plasmalema distală a viitorului cil, ceea ce conferă aspectul rugos al acestei zone, invaginări ce se alungesc şi se transformă în tubuli care se desprind şi se dispun proximal în segmentul distal al bastonaşului, nivel la care se dilată. Tubulii se orientează în teancuri ordonate pe o latură a segmentului extern, unde nu ajung tubulii cilului. Prin această dispoziţie tubulii se complică şi iau aspectul caracteristic elementelor mature de la adult. Concomitent, din polul apical al segmentului extern se desprind continuu tubuli rezultaţi din invaginările plasmalemei apicale, care se dispun peste saculii părţii proximale a segmentului extern al bastonaşului. Plasmalemele segmentelor de legătură (cilii interni) sînt mult mai dense în lungul celor nouă perechi de tubuli ciliari care se ancorează în segmentul intern, la nivelul corpusculilor bazali.

În concluzie, se apreciază că atît veziculele (invaginări ale plasmalemelor segmentelor externe), cît şi tubulii ciliari care se veziculează pot sta la originea saculilor comprimaţi (maturi) din segmentele externe ale fotoreceptorilor ; constituirea acestora implică o sinteză activă de proteine şi lipide.

Anexele globului ocular. Mamiferele prezintă două *pleoape orizontale* cu *gene* şi o *nictitantă* rudimentară.

Scanned with OKEN Scanner

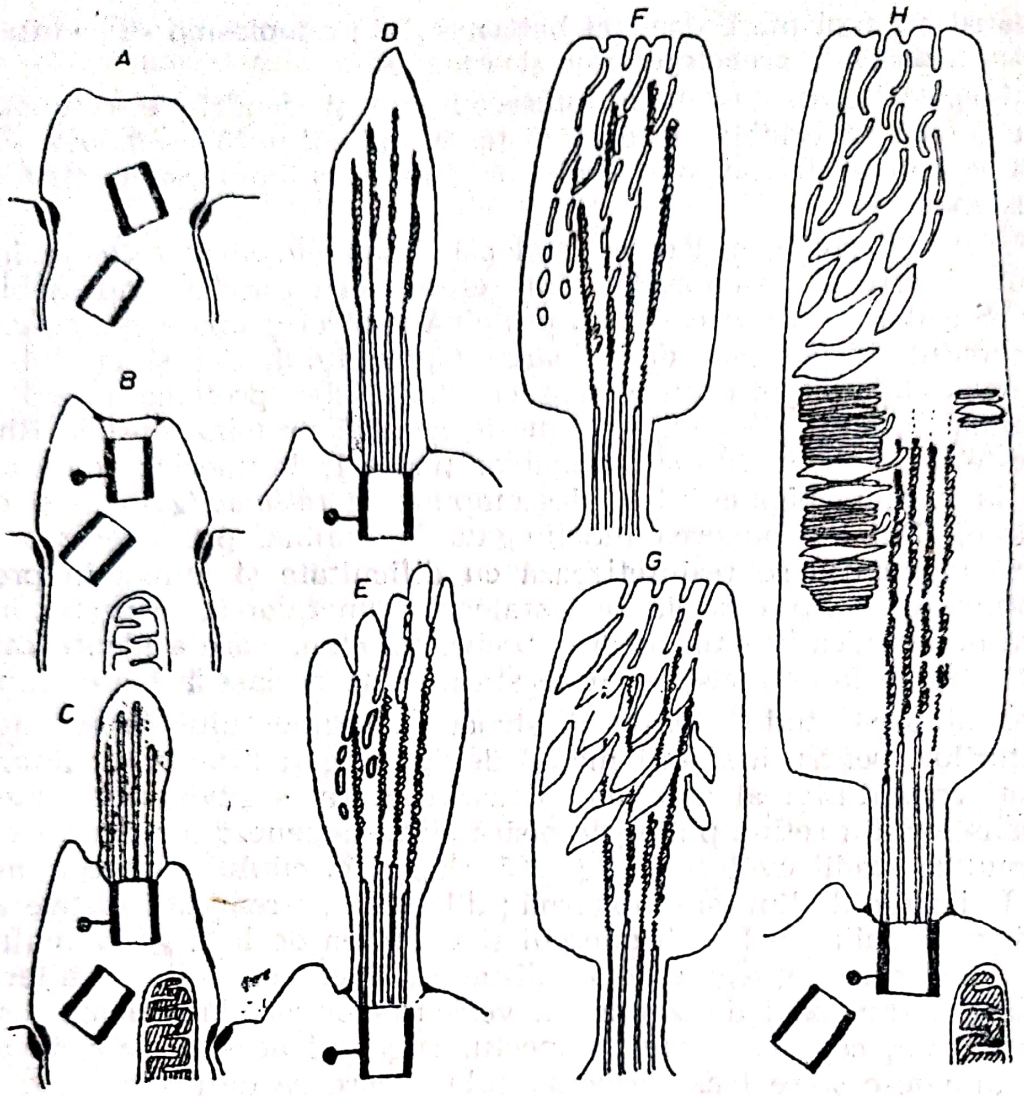

Fig. 265. Reprezentarea schematică a secvenţelor probabile a morfogenezei segmentului extern al conului celulei vizuale retiniene (după Tokuyasu, K. şi Yamada, E.):
A — proeminenţa celulei vizuale care stă la originea conului ; *B* — centriolul în contact cu citoplasma evaginării celulei vizuale, care va deveni corpusculul bazal al cilului primitiv ; *C* — corpusculul bazal emite tubuli ciliari : cilul primitiv este astfel constituit ; *D* — cilul se dilată distal, iar tubulii se veziculează ; *E* — cilul se dilată şi prezintă evaginări în partea distală, în momentul în care veziculele vin în contact cu plasmalema distală ; se formează astfel primele structuri tubulare ; *F, G* — structurile tubulare se înmulţesc şi se dilată, arătînd tot mai mult aspectul saculilor conului ; *H* — saculii se dispun în locul obişnuit, în segmentul extern al celulei vizuale mature.

Glandele anexe sînt numeroase, produsul lor intervenind în protejarea feţei anterioare a globului ocular ; *glandele lacrimale* la om elaborează o secreţie seroasă ; sînt localizate în unghiul supero-extern al orbitei (fig. 266), în teritoriul pleoapei superioare, deschizîndu-se prin şase-şapte canale ; *glandele Meibomius* sînt prezente la majoritatea mamiferelor, dar lipsesc la *Ornithorinchus*, la *Pinipede* şi *Cetacee* ; *glandele Harder* de la *Cervus* şi *Dama* sînt situate în unghiul intern al orbitei, deversînd sub vestigiile nictitantei o secreţie consistentă ; ele lipsesc la om.

Canalul nazo-lacrimal serveşte la eliminarea lacrimilor în fosele nazale, întregul dispozitiv de eliminare neconectîndu-se direct la glandele

Scanned with OKEN Scanner

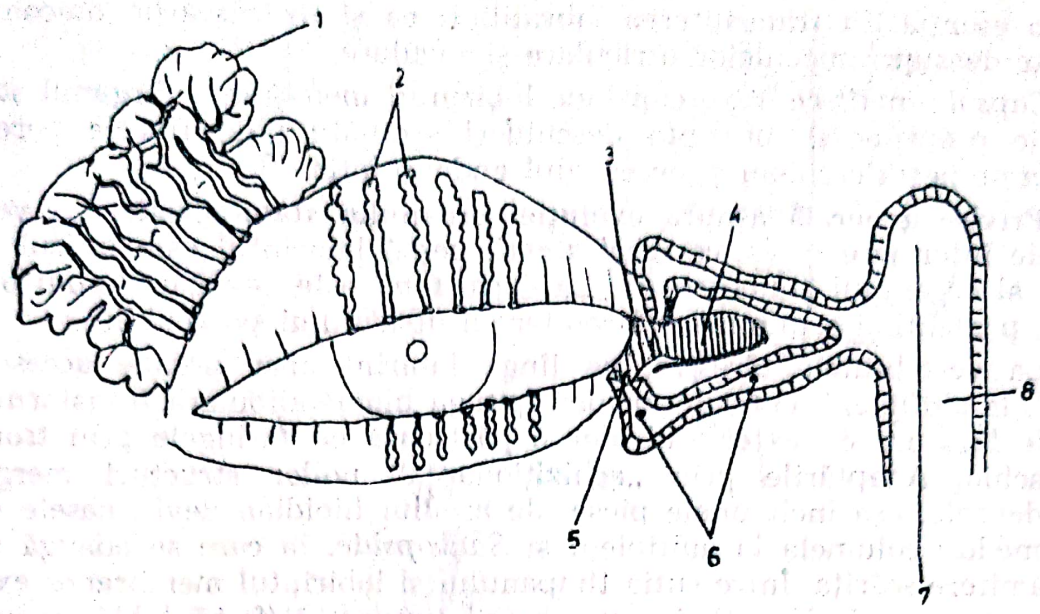

Fig. 266. Vedere de ansamblu a aparatului lacrimal de la om (după Testut):
1 — glanda lacrimală ; *2* — glandele Meibomius ; *3* — pliul semilunar (nictitanta) ; *4* — caruncula lacrimală ; *5* — punctul lacrimal ; *6* — conductul lacrimal ; *7* — sacul lacrimal ; *8* — canalul nazal cu deschiderea în fosa nazală.

lacrimale. Canalul lacrimal începe cu conductele lacrimale și se continuă cu canalul nazal.

La *Cetacee*, care tot timpul sînt în submersie, ochiul este imobil. Glandele orbitare (anterioare și posterioare) elaborează o secreție adipoasă, care protejează conjunctiva de acțiunea nocivă a apei sărate ; glandele lacrimale sînt prezente, dar secreția lor este obișnuită. La *Pinipede* ochii sînt mobili, ca și pleoapele, iar glandele lacrimale secretă abundent, îndeosebi cînd animalele se află pe uscat.

5.6. ORGANUL STATO-ACUSTIC LA VERTEBRATE — RECEPTORII STATO-ACUSTICI

Organul stato-acustic este analizatorul care îndeplinește simultan două funcții : *fonoreceptor* și *proprioceptor* (al echilibrului). Prin perceperea vibrațiilor de o anumită lungime de undă acest organ aparține analizatorului acustic, iar prin funcția proprioceptivă aparține unui analizator complex, cu rol determinant în stabilirea poziției organismului în spațiu.

Segmentul fundamental al organului stato-acustic, prezent la toate vertebratele, este *labirintul* (otocistul), corespunzător urechii interne de la mamifere ; invariabil, acesta este plasat în interiorul unei capsule auditive cartilaginoase sau osoase. Pentru îndeplinirea funcțiilor menționate, organul stato-acustic conține două medii lichide : *endolimfa*, situată în labirintul membranos și *perilimfa*, cuprinsă în spațiul dintre labirintul membranos și cel cartilaginos sau osos ; se admite că aceste medii in-

Scanned with OKEN Scanner

tervin esențial în transmiterea vibrațiilor, ca și în mișcările otoconiilor situate deasupra maculelor utriculare și saculare.

Capsula auditivă, care cuprinde labirintul membranos (organul stato-acustic propriu-zis), prezintă deschideri străbătute de fibrele perechii a opta de nervi cranieni și de canalul endolimfatic.

Privire generală asupra evoluției organului stato-acustic. La vertebratele inferioare, acvatice *(Ciclostomi,* pești) labirintul este unicul segment al organului stato-acustic. La *Ciclostomi* este cel mai simplu organizat, prezentînd o minimă diferențiere a utriculului și saculului.

La vertebratele terestre, pe lîngă labirint apar organe accesorii : astfel, la amfibieni, cutia timpanică (punga hiomandibulară transformată) pierde legătura cu exteriorul, dar o păstrează cu faringele prin trompa Eustachio. Adaptările prin „achiziționarea" noilor structuri merg și mai departe, așa încît unele piese ale arcului hioidian devin oasele urechii medii : columela la amfibieni și *Sauropside,* la care se adaugă apoi la mamifere scărița. Între cutia timpanului și labirintul membranos există fereastra rotundă și ovală, iar membrana timpanică (foiță dublă, mucoasă și tegumentară) separă cutia timpanică de exterior, participînd la transmiterea vibrațiilor din mediu.

Păsările și mamiferele, pe lîngă urechea mijlocie (cutia timpanică), prezintă și urechea externă (conductul auditiv extern) care conduce vibrațiile către membrana timpanică ; mamiferele posedă, în plus, și pavilionul urechii (dispozitiv special cu origine cutanată).

Dezvoltarea labirintului membranos. *Urechea medie* (cutia timpanică) este o expansiune faringiană de origine endoblastică, iar *urechea externă,* a vertebratelor superioare, este o structură prin excelență ectoblastică.

Urechea internă (labirintul membranos) este constituit dintr-o membrană unistratificată ; se formează prin invaginarea epiblastului în stadiile inițiale ale ontogenezei. Între epiblast și labirintul membranos se insinuează urechea medie, care astfel îndepărtează urechea internă de exterior (epiblast). Labirintul membranos evoluează din *placoda auditivă* epiblastică, fiind ulterior înconjurat de mezoblastul paracordal anterior, din dreptul rombencefalului. Placoda auditivă se scufundă pînă la nivelul primei pungi branhiale veritabile, după care se desprinde de epiblast și constituie o veziculă membranoasă subtegumentară (fig. 267). Curînd după aceasta, partea dorsală a ectoblastului emite o evaginare care va deveni *canalul endolimfatic,* iar peretele extern dă naștere la celule care migrează într-un agregat ganglionar ce înconjoară fața internă a veziculei auditive. Datorită creșterii inegale a otocistului schița canalului endolimfatic migrează către mijlocul feței interne, iar labirintul membranos se împarte, prin strangulare, în *utricul* și *sacul,* proces care afectează și ganglionul. Utriculul diferențiază ulterior *canalele semicirculare,* iar sacului *lagena* și *canalul cohlear.* Toate segmentele menționate diferențiază „pete senzoriale", care vin în raport cu ganglionii corespunzători. Această ureche epitelială, conținînd *endolimfă,* este apoi cuprinsă într-o capsulă cartilaginoasă sau osoasă, între ele existînd lame mezenchimatoase care conferă spațiului respectiv un aspect areolar în care se găsește *perilimfa.*

Scanned with OKEN Scanner

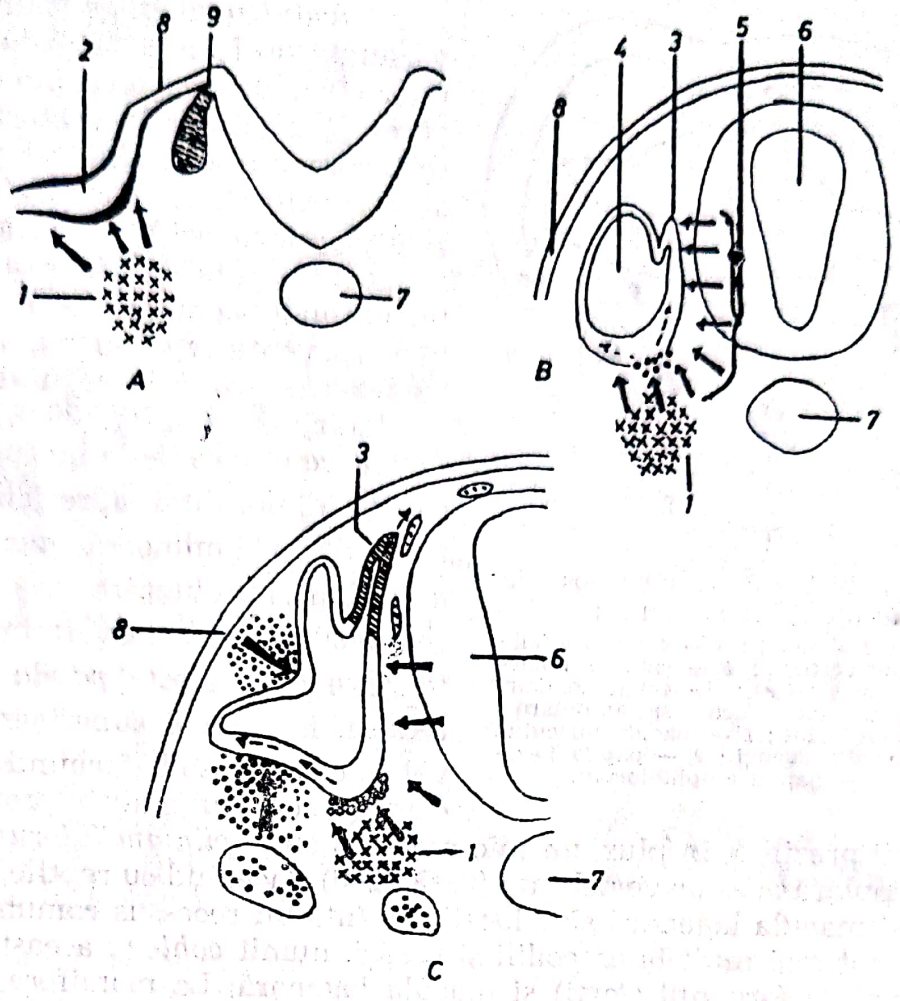

Fig. 267. Schema inducerii otocistului (după R. Cordier şi A. Dalca): *A* — formarea placodei; *B* — formarea canalului endolimfatic şi a ganglionului; *C* — modelarea porţiunii vestibulare:
1 — foaia inductoare primară; *2* — placoda; *3* — canal endolimfatic; *4* — otocist; *5* — fluxul inductor secundar emis de rombencefal; *6* — rombencefal; *7* — coarda dorsală; *8* — epiblast; *9* — creasta neurală.

Structura labirintului membranos. La toate vertebratele, exceptînd unele specii, labirintul membranos prezintă cele două pungi fundamentale: utricului şi saculul. Utricului este localizat dorso-rostral, iar saculul ventro-caudal, conectîndu-se între ele printr-un orificiu sau duct (uneori acest duct lipseşte).

Utricului prezintă trei *canale semicirculare*, care la una din extremităţi se dilată formînd ampula. Toate *Gnatostomele* prezintă o orientare spaţială precisă şi constantă a canalelor semicirculare, şi anume: cel anterior şi posterior sînt verticale (schiţează între ele un unghi mai mic de 90°), iar cel extern sau lateral este orientat orizontal; primele două canale se deschid în plafonul utricului prin trei orificii, deoarece extremităţile neampulare fuzionează între ele (fig. 268). Utricului prezintă intern *macula utriculară* (plajă senzorială), iar canalele semicirculare conţin la nivelul ampulelor *crestele statice*. În evoluţia vertebratelor, utricului cu cele trei canale semicirculare dependente a suferit puţine modificări.

Scanned with OKEN Scanner

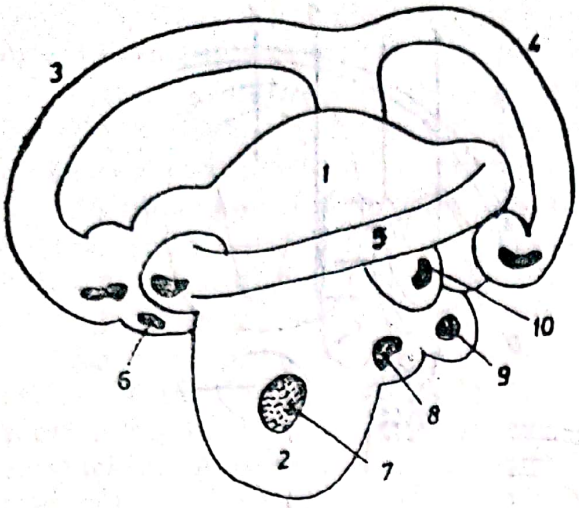

Fig. 268. Labirintul membranos la *Rana* (după Retzius):

1 — utricul; *2* — sacul; *3* — canal semicircular anterior vertical; *4* — canal semicircular posterior vertical; *5* — canal semicircular orizontal cu vezica sa ampulară; *6* — macula saculului; *7* — macula utriculului; *8* — macula lagenei; *9* — papila bazilară; *10* — papila amphibiorum.

Sacului se distinge printr-o mare varietate de forme, datorită apariției unor structuri responsabile de perceperea excitațiilor vibratorii, structuri care ating gradul cel mai înalt de diferențiere la vertebratele superioare; există, astfel, o *macula statică* adăpostită inițial în mici evaginări ale membranei saculare, dintre care cea mai frecventă este *lagena*, dispusă în partea caudală a întregului dispozitiv labirintic (v. fig. 268). La unii *Teleosteeni*, încă de la început lagena capătă dimensiuni apreciabile, adăpostind o voluminoasă *macula lagenară*. O altă prelungire *(recessus)* este cea *bazilară*, care la vertebratele inferioare adăpostește *papila bazilară*, redusă, iar la cele superioare se dezvoltă considerabil formînd *organul Corti* (receptorul auditiv propriu-zis). Amfibienii prezintă, în plus, un mic recessus cu *papila amfibiorum*, structură particulară acestor vertebrate (v. fig. 268). Începînd cu reptilele, papila bazilară și macula lagenară sînt localizate într-un recessus comun, care se alungește tot mai mult la crocodili și păsări, numit *cohlee*; aceasta poartă papila bazilară (organul Corti) și macula lagenară. La mamifere, cohleea se alungește considerabil și conține organul Corti, care descrie, odată cu cohleea, mai multe ture de spiră și pierde macula lagenară. Numai *Monotremele* (mamifere primitive) continuă să conserve în vîrful cohleei macula lagenară.

Epiblastul labirintului membranos diferențiază zone cu o deosebită importanță funcțională, *zone senzoriale* care, pe lîngă celulele obișnuite ale epiteliului labirintic, conțin și celule senzoriale, iar pe alocuri celule tipic secretoare care produc, probabil, endolimfa. În funcție de structura lor plajele senzoriale pot fi: *macule, creste* și *papile* cu structură histologică identică, prezentînd celule senzoriale cu caractere relativ asemănătoare, unele diferențe fiind numai de ordin morfologic; aceste arii sînt inervate de dendritele neuronilor senzitivi din ganglionul stato-acustic (fig. 269).

Maculele labirintice (utriculară, saculară și lagenară) sînt acoperite de o membrană anhistă care conține *otoconii, otolite* sau *statocite*, structuri general valabile la vertebrate, cu excepția *Teleosteenilor* la care pentru fiecare maculă există o singură otolită voluminoasă de formă strict particulară, după macula și specia considerată.

Crestele statice (fig. 270), localizate în ampulele canalelor semicirculare, sînt, de asemenea, alcătuite din epiteliu senzorial, aflat de data aceasta pe o structură conjunctivă; deasupra lor se dispune o structură anhistă de consistență gelatinoasă, bogată în apă („cupola") străbătută de canalicule fine în care pătrund cilii alungiți ai celulelor senzoriale.

Scanned with OKEN Scanner

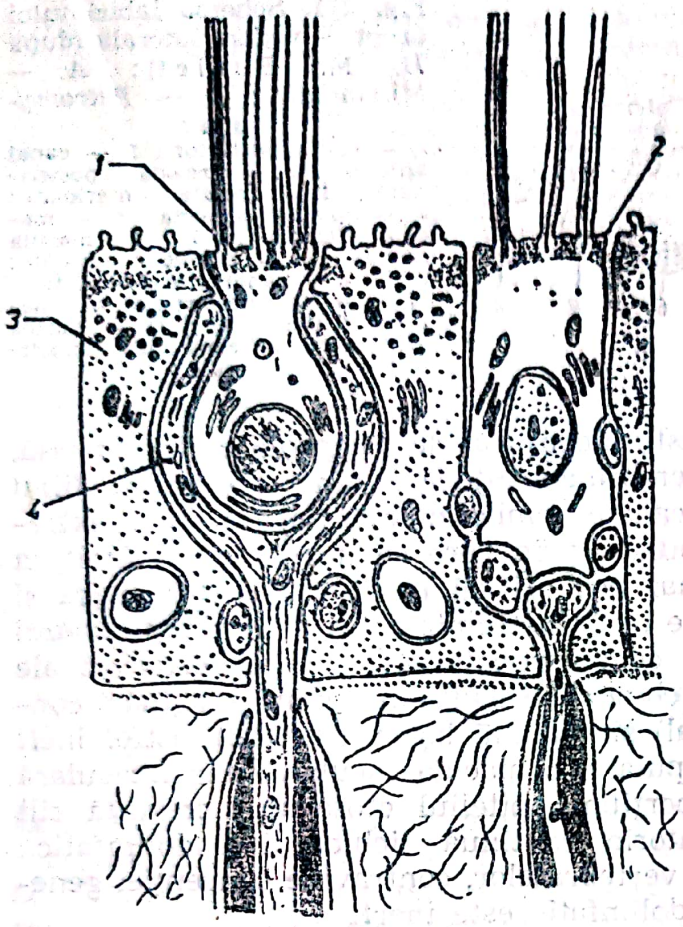

Fig. 269. Schemă adaptată după o electronomicrofotografie, arătînd sinapse între celulele flagelate din epiteliul sensorial al vestibulului, cu dendrite provenind din nervul stato-acustic (după J. Worsall):
1, 2 — celule flagelate de tipul I și II ; *3* — celule de susținere ; *4* — terminația nervoasă caliciformă.

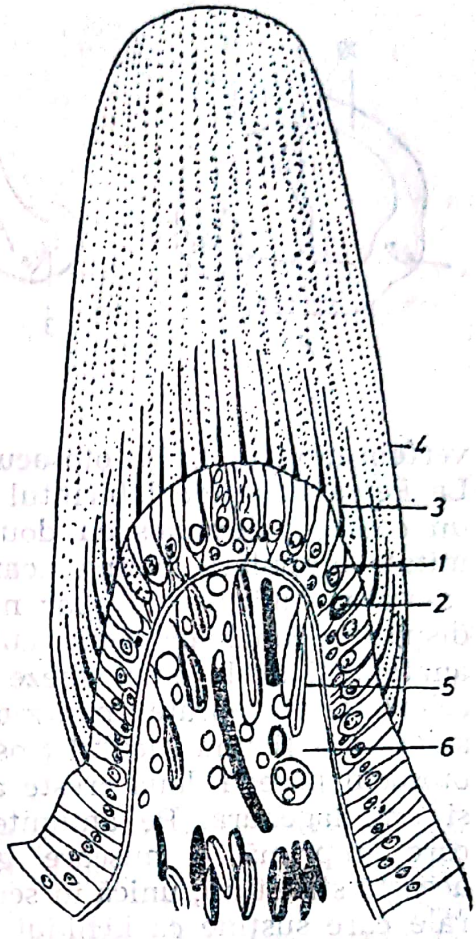

Fig. 270. Secțiune perpendiculară prin creasta unei vezicule ampulare (după Crișan):
1 — celulă senzorială ; *2* — celule de susținere ; *3* — păr auditiv ; *4* — cupola terminală ; *5* — fibră nervoasă ; *6* — țesut conjunctiv.

Papilele sînt relativ deosebite de macule și creste, fiind întotdeauna în contact cu regiunile perilimfatice necompartimentate în care undele vibratorii circulă liber : *papila amfibiorum* de la *Batracieni* este localizată într-un recessus particular al saculului (v. fig. 268) ; *papila bazilară* prezentă la majoritatea amfibienilor se află în imediata vecinătate a evaginării care poartă macula lagenară ; este constant acoperită de membrana tectoria, radical deosebită de membrana otoconială sau de cupolă și inserată pe celulele înconjurătoare plajei senzoriale. Papila bazilară se dezvoltă progresiv la reptile și păsări, atingînd maxima complexitate la mamifere.

5.6.1. ORGANUL STATO-ACUSTIC LA CICLOSTOMI

Labirintul membranos (otosacul) prezintă cele mai pronunțate caractere de primitivitate, îndeosebi la *Myxinide*, la care este discoidal avînd un singur *canal semicircular* (omologul celui posterior de la celelalte

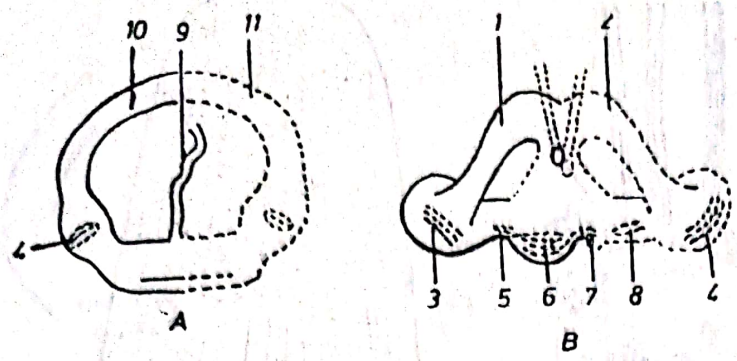

Fig. 271. Schema labirintului drept — vedere laterală (după H. M. Burlet): *A — Myxinoidae*; B — *Petromyson*:
1 — canal posterior; *2* — canal anterior; *3* — creasta posterioară; *4* — creasta anterioară; *5* — macula neglecta; *6* — macula lagenae; *7* — macula sacculi; *8* — macula utriculi; *9* — canal endolimfatic; *10* — partea posterioară a canalului semicircular; *11* — partea anterioară a canalului semicircular.

vertebrate) (fig. 271); otosacul este înconjurat de o capsulă cartilaginoasă. La *Petromizontide* labirintul membranos este mai bine diferenţiat, fiind un otosac voluminos cu două canale semicirculare, fiecare cu o extremitate ampulară şi una neampulară prin care se unesc, astfel încît în cavitatea labirintului apar numai trei orificii (v. fig. 271). Structura şi dispoziţia canalelor semicirculare de la petromizonţi a determinat pe unii anatomişti să le omologheze cu cele verticale (anterior şi posterior) ale celorlalte vertebrate; mai mult chiar, otosacul emite două evaginări considerate a fi una sacului (rostral) şi cealaltă lagena (caudal), astfel încît otosacul posedă două creste ampulare, o maculă saculară, una utriculară şi una lagenară. Pe anumite porţiuni epiteliul otosacului prezintă cili care imprimă o mişcare giratorie continuă lichidului endolimfatic; această structură, unică în seria vertebratelor, contravine concepţiei generale care susţine că lichidul endolimfatic este inert.

5.6.2. ORGANUL STATO-ACUSTIC LA PEŞTI

La *Selacieni* există variaţii în dispoziţia utriculului şi canalelor semicirculare. Canalul endolimfatic se deschide la exterior prin *„spiraculum“* (event), fără ca aceasta să semnifice conexiunea primară a otocistului cu exteriorul. Există trei canale semicirculare cu dispoziţia tipică, dar la *Raidae* şi *Torpile* ele sînt independente de otosac constituind cercuri închise care comunică cu restul organului printr-un canal îngust. La alte forme de *Elasmobranhi,* porţiunile neampulare ale canalelor semicirculare verticale fuzionează într-un braţ comun — *„crus communis“*. Canalele semicirculare se deschid într-o porţiune aproximativ tubulară a labirintului, lipsită de macule şi, deci, nu poate fi considerată utricul, ceea ce constituie o particularitate a selacienilor; acest tub comunică însă cu structuri care pot fi considerate utricul şi sacul (fig. 272).

La *Teleosteeni* labirintul membranos prezintă pregnant particularităţile generale ale urechii interne a vertebratelor superioare; există utricul, sacul, trei canale semicirculare. Canalele semicirculare sînt viguroase, cu excepţia acelora de la *Hippocampus* la care sînt reduse şi intim asociate. La *Mormiride,* la care sistemul nervos central este deosebit de dezvoltat pe seama valvulei creierăşului, canalele semicirculare vin în con-

Scanned with OKEN Scanner

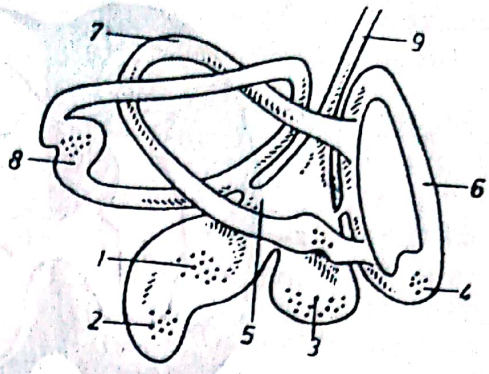

Fig. 272. Diagrama labirintului drept de la *Torpedo* — vedere laterală (după Retzius):
1 — macula saculei ; 2 — macula lagenei ; 3 — macula utriculei ; 4 — crista anterioară ; 5 — papila neglecta ; 6 — canalul semicircular anterior ; 7 — canalul orizontal ; 8 — crista posterioară ; 9 — canalul endolimfatic.



Fig. 273. Otolitele de la *Leuciscus* :
A — sagitta ; *B* — asteriscus ; *C* — lapillus.

tact cu aceasta, iar „crus communis" este acoperit de o lamă de substanță nervoasă. La unii reprezentanți ai familiilor *Cyprinidae, Siluridae, Gymnotidae,* între sacului drept și stîng există o comunicație printr-un canal care coexistă cu canalul endolimfatic. Particularități distinctive apar la nivelul maculelor utriculare, saculare și lagenare, fiecare macula prezentă aici purtînd o unică otolită adesea voluminoasă și de formă strict specifică. Astfel, otolitul maculei saculare este cel mai voluminos și alungit ca o săgeată, fapt pentru care a fost denumit *sagitta* (saculolit — fig. 273). Otolitul maculei utriculare, *lapillus* (utriculolit) diferă puțin sub aspect morfologic la diferite specii ; otolitul maculei lagenare, *asteriscus* (lagenolitul) prezintă mai totdeauna marginea crestată. Unele specii au saculolitul mai subțire și mai zvelt, fapt pentru care i se atribuie intervenția în captarea vibrațiilor aparatului Weber, transmise endolimfei saculare.

5.6.3. ORGANUL STATO-ACUSTIC LA AMFIBIENI

Trecerea la viața terestră marchează la amfibieni modificări radicale în structura organului stato-acustic, legate de dezvoltarea sistemului auditiv. Caracterisic este apariția unor organe accesorii labirintului propriu-zis, și anume, *cavitatea timpanică,* dispozitiv născut prin transformarea pungii hiomandibulare, în scopul transmiterii undelor recepționate din mediul extern aerian către urechea internă. Labirintul membranos prezintă toate trăsăturile urechii interne a vertebratelor terestre, cu deosebirea că structurile specifice simțului auditiv sînt în fazele inci-

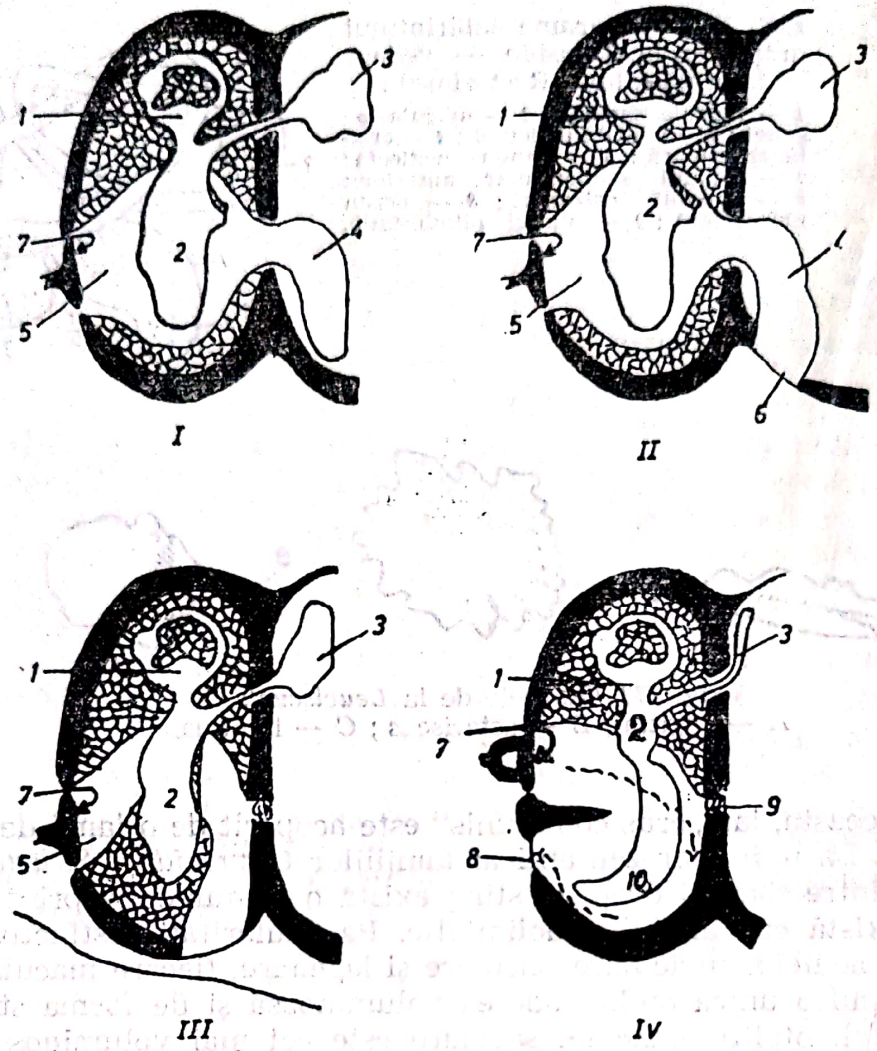

Fig. 274. Schema evoluției spațiului perilimfatic (după Burlet):
I — dispoziție primitivă ; *II* — anure — membrana timpanică secundară în raport cu plafonul bucal ; *III* — *Lacerta* — membrana timpanică secundară în raport cu trompa Eustachio ; *IV* — crocodilieni, păsări, mamifere — fereastra rotundă în vecinătatea celei ovale ; *1* — utricul ; *2* — sacul ; *3* — canal endolimfatic ; *4* — sac perilimfatic ; *5* — canal perilimfatic ; *6* — membrana timpanică secundară ; *7* — fereastra ovală ; *8* — fereastra rotundă ; *9* — apeductul melcului ; *10* — cohlee.

piente de dezvoltare. Există utricul cu cele trei canale semicirculare și macula utriculară ; de asemenea, sacului cu evaginarea lagenară și maculele corespunzătoare, la care se adaugă o structură absolut particulară — *papila amfibiorum* — (v. fig. 268). Papila bazilară și macula lagenară sînt localizate în recessusurile învecinate, iar datorită creșterii lor în volum apar modificări remarcabile ale spațiului perilimfatic care devine complet cavitar, spre deosebire de cel al vertebratelor acvatice la care acesta este compartimentat prin trabecule ; această structură permite propagarea nestingherită a undelor vibratorii. Creșterea recessusului papilei bazilare determină deplasarea canalului perilimfatic, continuare a spațiului perilimfatic propriu-zis. Extremitatea sa atinge plafonul bucal, nivel la care este acoperit de o membrană considerată a fi membrana timpanică secundară (fig. 274, *II*) ; astfel, unda vibratorie transmisă prin

Scanned with OKEN Scanner

cavitatea timpanică ferestrei ovale și apoi spațiului perilimfatic sacular trece mai departe în canalul perilimfatic și sfîrșește la membrana timpanică secundară.

La amfibieni, cavitatea timpanică este ca o cutie dispusă între tegument și labirintul membranos, capitonată cu o mucoasă de origine endoblastică, iar la nivelul membranei timpanice, către exterior, este constituită din tegument. Unda vibratorie recepționată de membrana timpanică este transmisă prin cavitatea timpanică, datorită unui dispozitiv cartilaginos sau osos cu originea în arcul hioidian. Amfibienii posedă o singură piesă osoasă *(columela)* care, uneori, se împarte în *plectrum* (în contact cu membrana timpanică) și *operculum* (care acoperă fereastra ovală), caz în care primul aparține aparatului hioidian, iar cel de al doilea poate avea origine diferită. La amfibienii lipsiți de cavitate timpanică există uneori dispozitivul operculum-plectrum, dar acesta contractează raporturi cu centura scapulară.

5.6.4. ORGANUL STATO-ACUSTIC LA REPTILE

Adaptarea perfectă la viața terestră a determinat la reptile creșterea porțiunilor „specializate" pentru sensibilitatea acustică, așa încît evaginarea sacular care adăpostește papila bazilară și macula lagenară se alungește considerabil constituind cohleea. Macula lagenară însoțește papila bazilară care, însă, își păstrează dimensiunile primare reduse, în timp ce papila bazilară crește continuu. Începînd cu reptilele ea poate fi considerată *organul Corti* deoarece posedă caracterele acestei structuri de la mamifere.

Crocodilienii prezintă o *cohlee* care atinge dimensiunile aceleia de la păsări. Celelalte porțiuni ale labirintului membranos conservă toate trăsăturile structurale generale ale acestui organ la vertebrate, respectiv utriculul cu macula sa și cele trei canale semicirculare cu crestele ampulare și sacului cu macula sacular.

În funcție de ordinul de reptile considerat, se disting anumite structuri neesențiale, strict particulare : astfel, la embrionii *Lacertilienilor,* expansiunea canalului endolimfatic pătrunde în cutia craniană și se sprijină pe membrana tectoria a ventriculului IV, relație care sugerează rolul trofic al acestei formațiuni. Spațiul perilimfatic este bine conturat în regiunea saculului și utriculului.

Urechea mijlocie este diferit organizată : la *Lacertilieni* și *Crocodilieni* ea prezintă columela situată între membrana timpanică și fereastra ovală și terminată uneori cu o placă ovoidă (placa stapedială).

Ofidienii sînt total lipsiți de cavitate timpanică ; uneori ei posedă columelă, care se articulează la osul patrat prin extremitatea externă.

Chelonienii se detașează de restul reptilelor prin particularitățile distincte ale cavității timpanice, care este separată de labirintul membranos printr-un spațiu pericapsular plin cu lichid. În locul membranei timpanice se află un tegument foarte îngroșat (fig. 275). Columela este situată între tegumentul superficial îngroșat și fereastra ovală obturată, trecînd prin cavitatea timpanică și spațiul pericapsular. Spațiul perilim-

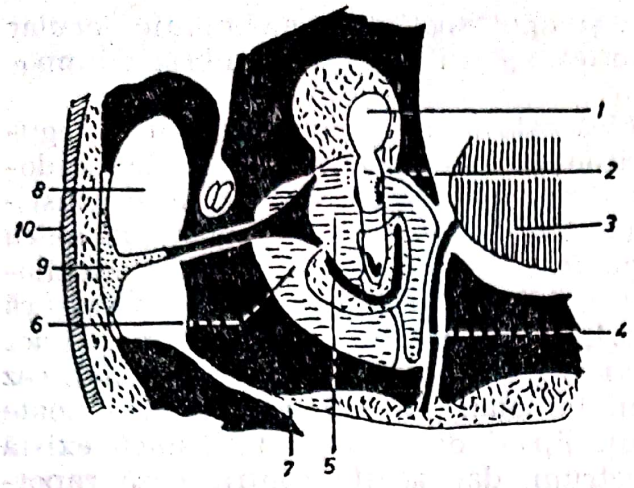

Fig. 275. Schema urechii la *Testudo* (după Burlet):

1 — sacul ; *2* — duct cohlear ; *3* — encefal ; *4* — fund de sac perilimfatic ; *5* — cisternă perilimfatică ; *6* — sinus pericapilar ; *7* — trompa Eustachio ; *8* — cutia timpanului ; *9* — columela ; *10* — tegument.

fatic este mai evoluat decît la amfibieni, pereții care îl compartimentau dispărînd în dreptul utriculului. Lîngă fereastra rotundă apare o expansiune fină a spațiului perilimfatic (care se regăsește la mamifere sub numele de *apeductul melcului).* Fereastra rotundă, datorită creșterii recessusului bazilar, migrează pe latura capului, înconjurînd labirintul pe la bază și înafară ; la *Lacertilieni* ajunge pe plafonul trompei Eustachio (v. fig. 274, *III*), iar la *Crocodilieni* se plasează, ca și la mamifere, în preajma ferestrei ovale.

La tipul reptilian primitiv, recessusul papilar este o evaginare asemănătoare cu cea de la amfibieni. La *Crocodilieni* devine un tub alungit care poartă intern papila bazilară (organul Corti), iar apical macula lagenei ; creșterea acestui tub determină extinderea spațiului perilimfatic și deplasarea ferestrei rotunde. Spațiul perilimfatic este continuu datorită absenței septurilor, organizîndu-se în două conducte paralele care flanchează tubul cohlear : *rampa timpanică,* ce se termină la nivelul ferestrei rotunde și *rampa vestibulară,* ce se continuă cu spațiul perilimfatic vestibular, comunicînd între ele la extremitatea tubului cohlear (v. fig. 274, *IV*). Organizarea cohleei și spațiului perilimfatic la crocodili este asemănătoare aceleia de la mamifere, la care însă aceste conducte sînt mai extinse.

5.6.5. ORGANUL STATO-ACUSTIC LA PĂSĂRI

Canalul cohlear este asemănător structural cu al crocodilienilor, unica deosebire fiind că la unele specii crește mult în dimensiuni și se poate răsuci în cîteva ture de spiră, întocmai ca la mamifere. Papila bazilară (organul Corti) se dispune pe o membrană subțire a canalului cohlear, care poate fi considerată membrană bazilară (fig. 276, *A*). Partea canalului cohlear opusă membranei bazilare este formată dintr-un epiteliu gros ce conține celule glandulare și care, uneori, poate prezenta cute. Epiteliul este localizat pe un strat conjunctiv bogat vascularizat („tegmentum vasculosum"). În general, labirintul osos este mai mult diferențiat, așa încît poate fi ușor separat de restul masei osoase ; prezintă cele două ferestre (rotundă și ovală). Canalele semicirculare conservă dispoziția cunoscută de la celelalte vertebrate, cu unele deosebiri neesențiale. Cohleea osoasă este contorsionată, iar cea membranoasă o urmă-

Scanned with OKEN Scanner

reşte întocmai. Separarea labirintului membranos de cel osos este extrem de dificilă ; numai cohleea membranoasă, care este liberă în interiorul celei osoase, se poate detaşa uşor.

Mecanismul transmiterii vibraţiilor la păsări este asemănător cu acela de la mamifere şi vertebratele inferioare păsărilor, cu unele deosebiri impuse de prezenţa lui „tegmentum vasculosum". Undele sonore sînt captate de urechea externă formată numai din conductul auditiv extern de dimensiuni reduse. Undele stimulează membrana timpanică a cărei vibraţie determină mişcarea columelei din urechea medie şi, prin aceasta, ajunge la fereastra ovală de unde îşi continuă drumul prin spaţiul perilimfatic vestibular şi rampa vestibulară, fără posibilitatea de a mişca „tegmentum vasculosum" care este deosebit de gros. Unda vibratorie trece prin vîrful cohleei în rampa timpanică determinînd mişcarea corespunzătoare a membranei bazilare care antrenează astfel întregul organ Corti. Teoria menţionată este valabilă şi pentru mamifere, la care însă este admisă şi posibilitatea recepţionării probabile a undelor prin mişcarea membranei Reissner (corespondentul lui „tegmentum vasculosum"). Vibraţiile membranei Reissner sînt transmise prin intermediul lichidului endolimfatic membranei tectoria.

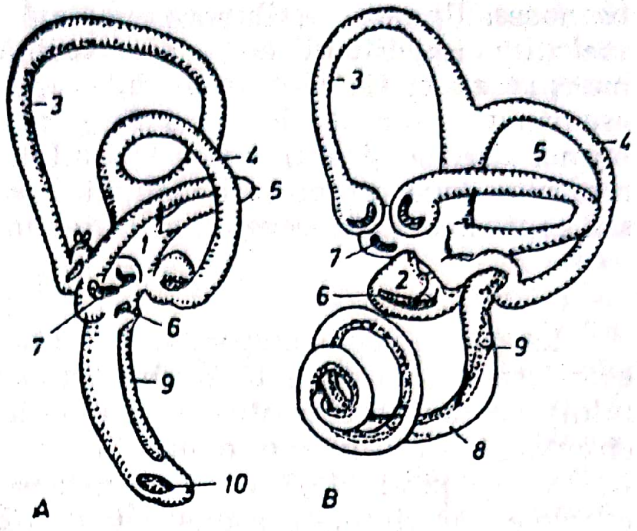

Fig. 276. Labirintul membranos la *Columba (A)* şi *Cavia (B)* (după Retzius) :
1 — utricul ; *2* — sacul ; *3* — canal semicircular vertical anterior ; *4* — canal semicircular vertical posterior ; *5* — canal semicircular orizontal ; *6* — macula saculului ; *7* — macula utriculului ; *8* — ductul cohlear ; *9* — organul Corti ; *10* — macula lagenei.

5.6.6. ORGANUL STATO-ACUSTIC LA MAMIFERE

Labirintul osos constituie un tot unitar care poate fi uşor izolat de restul craniului, spre deosebire de celelalte vertebrate la care acest lucru nu este posibil. Mamiferele posedă un dispozitiv special — *bula timpanică* —, proeminenţă la baza craniului. Canalele semicirculare sînt orientate conform schemei general valabilă tuturor vertebratelor, în timp ce cohleea este un tub torsionat ca o helicoidă constituită din două-trei (*n*) ture de spiră răsucite în jurul columelei axiale ; cohleea osoasă conţine cohleea membranoasă (canalul cohlear) care, de asemenea, schiţează ture de spiră corespunzătoare acelora ale cohleei osoase. Odată cu dezvoltarea exuberantă a cohleei membranoase, spaţiul perilimfatic se modifică corelat ; astfel datorită creşterii cohleei şi migrării ferestrei rotunde, spaţiul perilimfatic formează rampa vestibulară şi timpanică (ca la crocodili şi păsări), dar acestea vor urmări turele de spiră ale cohleei mem-

Scanned with OKEN Scanner

branoase. Rampa vestibulară prezintă către regiunea jugulară *apeductul melcului* (diverticul emis din vecinătatea originii sale). Frick demonstrează la *Chiroptere* modul de formare al spațiului perilimfatic, asemănător cu acela de la reptile și păsări ; prin creșterea melcului membranos are loc și antrenarea spațiului perilimfatic, ceea ce duce la crearea celor două rampe care comunică prin helicotremă ; această organizare s-a confirmat a fi prezentă și la celelalte mamifere, inclusiv la om.

*

La om întregul dispozitiv stato-acustic propriu-zis (urechea internă) este localizat în masivul osului temporal (piramida sau stînca temporalului), ocupînd o cavitate apreciabilă și foarte complicată. Canalele semicirculare se află plasate dorsal, bolta canalului vertical anterior ajungînd la creasta piramidală unde formează eminența arcuată (fig. 277). Sub canalele semicirculare este situat *vestibulul osos*, orientat vertical și ușor înainte. Columela melcului este perpendiculară pe fața antero-superioară a piramidei. Fereastra ovală și cea rotundă conduc în urechea medie, care prezintă o porțiune osoasă cuprinsă între osul temporal și fața antero-inferioară a piramidei. Casa timpanului se continuă intern și înainte cu trompa Eustachio (fig. 278), iar înapoi cu cavitățile mastoidiene. De la membrana timpanică spre exterior urechea medie se continuă cu urechea externă, formată principialmente din conductul auditiv extern, alcătuit dintr-o porțiune osoasă internă (situată între osul tempo-

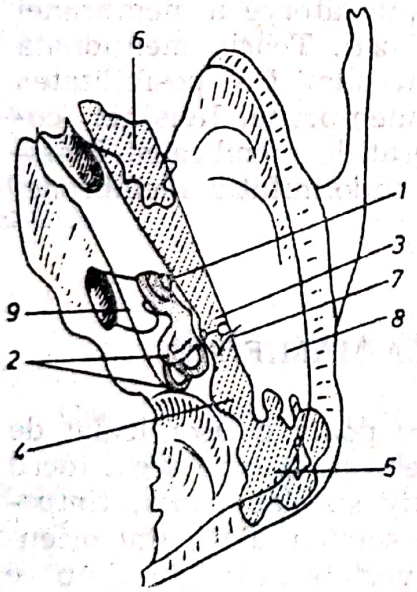

Fig. 277. Dispunerea organului stato-acustic în osul temporal la om (după Testut):

1 — melcul ; *2* — canalele semicirculare ; *3* — urechea mijlocie ; *4* — vestibul mastoidian ; *5* — celule mastoidiene ; *6* — trompa Eustachio ; *7* — membrana timpanică ; *8* — canalul auditiv extern ; *9* — canalul auditiv intern.

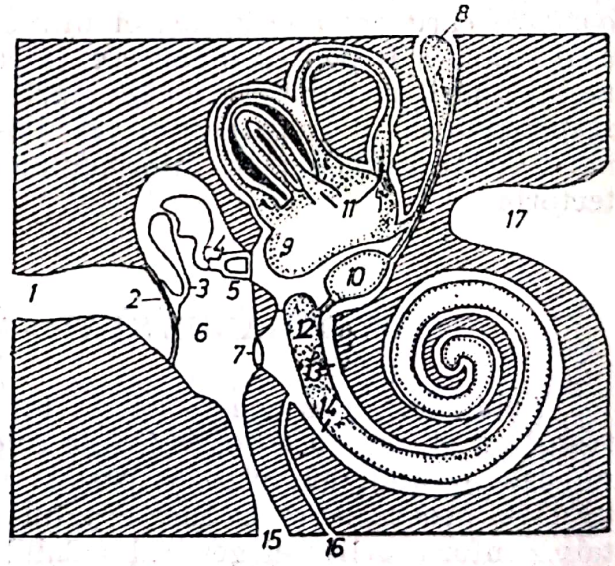

Fig. 278. Schema organului stato-acustic la om (după Drăgoi):

1 — conductul auditiv extern ; *2* — membrana timpanică ; *3* — ciocan ; *4* — nicovala ; *5* — scărița ; *6* — cutia timpanică ; *7* — fereastra rotundă ; *8* — canal endolimfatic ; *9* — utricul ; *10* — sacul ; *11* — veziculele ampulare ale canalelor semicirculare ; *12* — canal cohlear ; *13* — rampa vestibulară ; *14* — rampa timpanică ; *15* — trompa Eustachio ; *16* — apeductul melcului ; *17* — conductul auditiv intern.

Scanned with OKEN Scanner

ral şi complexul timpanal, care formează peretele inferior şi lateral al conductului şi marginea solzului temporal) şi una fibro-cartilaginoasă, care sfîrşeşte cu pavilionul urechii, rudimentar la om în comparaţie cu majoritatea mamiferelor.

Labirintul membranos reuneşte vestibulul, canalele semicirculare şi melcul membranos, structuri localizate în *labirintul osos* şi care prezintă aceleaşi compartimente ; între cele două labirinte se găseşte perilimfa, iar în interiorul *labirintului membranos,* endolimfa (v. fig. 278). Suprafeţele diferenţiate ale epiteliului labirintului membranos constituie macula utriculei şi saculei, crestele ampulare şi organul spiralat Corti din cohlee, structuri care conţin celule epiteliale de susţinere şi celule senzoriale ce trimit cili către cavitatea labirintului membranos. La nivelul maculelor statice din utricul şi sacul se organizează deasupra acestora o membrană anhistă cu granule otoconiale (la fel ca la celelalte vertebrate). Deasupra crestelor ampulare sînt dispuse „cupolele" penetrate de prelungiri ale celulelor senzoriale a căror morfologie este foarte diferită, iar dimensiunile canalelor semicirculare de asemenea foarte variate ; la cal ele sînt foarte subţiri, iar cele membranoase pot deveni adevărate capilare. În epiteliul crestelor ampulare s-a demonstrat la nivel ultrastructural existenţa a două tipuri de celule senzoriale : *tipul 1,* reprezentat de celule ciliate sub formă de amforă înconjurate de o singură prelungire dendritică vestibulară şi *tipul 2,* reprezentat de celule mai mari care ajung pînă la baza epiteliului şi vin în contact cu prelungiri subţiri ale nervului vestibular (caz în care o singură dendrită poate inerva un grup de celule). Structură identică prezintă şi crestele ampulare de la cobai, pisică, şobolan şi om.

La om utriculul şi saculul se unesc prin *canalul utriculo-sacular,* care se prelungeşte în apeductul vestibular cu canalul endolimfatic terminat în „fund de sac" ; saculul comunică cu melcul membranos (cohleea) prin canalul Hensen (v. fig. 278). Cohleea osoasă, care la om descrie două ture şi jumătate de spiră în jurul columelei (con osos), constituie melcul ; în acesta se dispune median cohleea membranoasă delimitată către vîrful melcului de rampa vestibulară, iar către bază de rampa timpanică (v. fig. 278 şi 279). Columela este străbătută de canalul longitudinal, care adăposteşte prelungirile axonice ale neuronilor senzitivi din ganglionul spiral (Corti) localizat pe faţa columelară a melcului osos, în canalul spiral Rosenthal. De la cele două lame osoase ce delimitează canalul spiral pleacă membrana bazilară, care se întinde pînă pe faţa externă a melcului osos căptuşit la acest nivel de ligamentul spiral (v. fig. 279). Membrana bazilară care susţine organul Corti separă rampa timpanică de canalul cohlear membranos, pe faţa dinspre acesta ; din creasta spirală localizată deasupra canalului spiral Rosenthal porneşte membrana Reissner (membrana vestibulară), care se întinde pînă la ligamentul spiral separînd canalul cohlear de rampa vestibulară (fig. 280). Canalul cohlear se termină în fund de sac în vîrful melcului. Prin helicotremă, situată deasupra extremităţii canalului cohlear, cele două rampe (timpanică şi vestibulară) comunică între ele. Superior, pe membrana bazilară, este dispus organul spiral Corti, structură generată de papila bazilară.

Scanned with OKEN Scanner

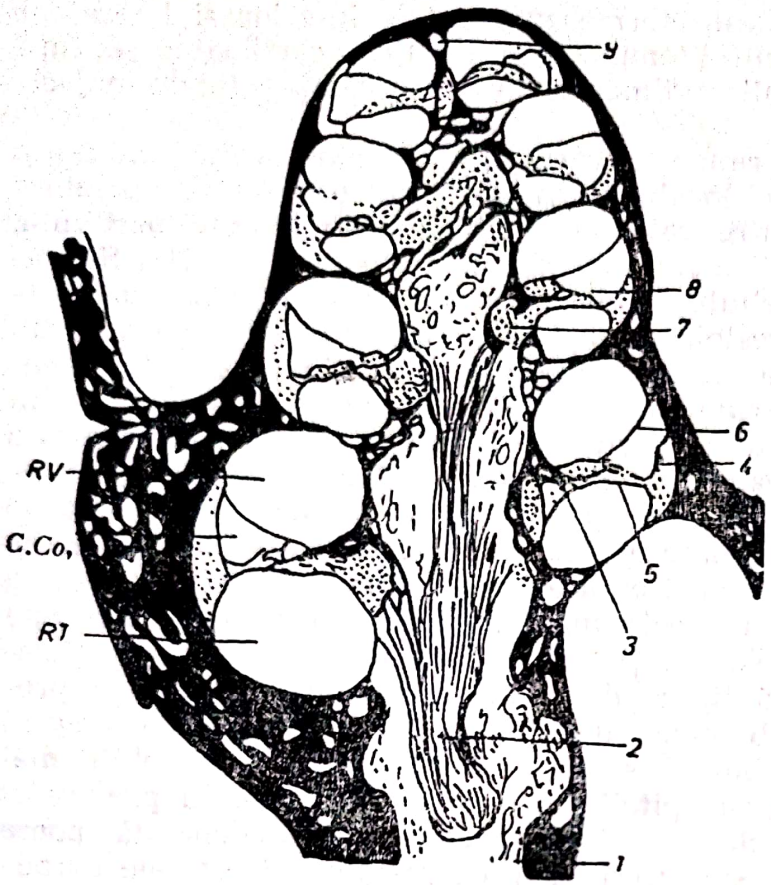

Fig. 279. Secțiune axială prin melcul de cobai :
R V. — rampa vestibulară ; *R.T.* — rampa timpanică ; *C.Co.* — canal cohlear ; *1* — columela ; *2* — nervul cohlear ; *3* — lama spirală osoasă ; *4* — ligamentul spiral ; *5* — membrana bazilară ; *6* — membrana vestibulară ; *7* — ganglionul spiral ; *8* — organul Corti ; *9* — helicotrema.

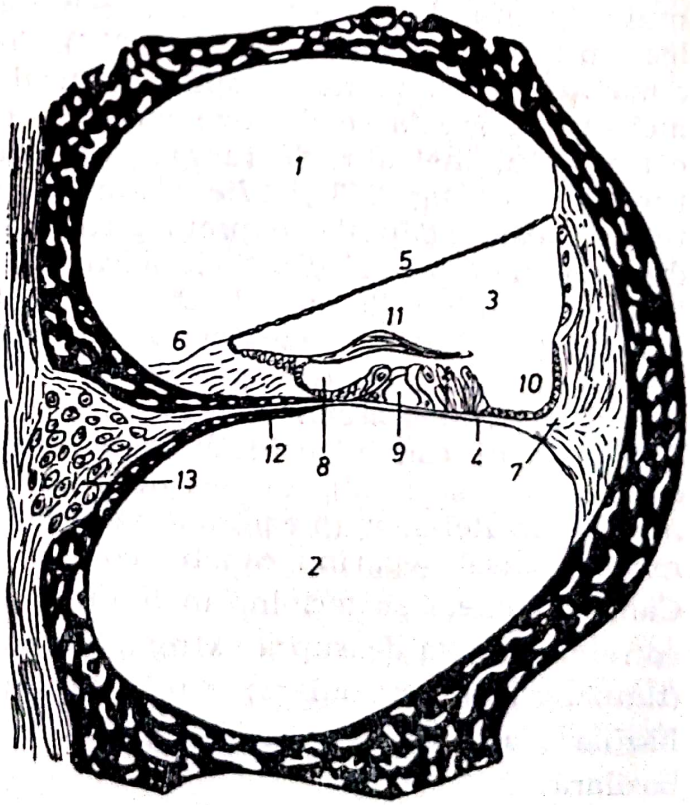

Fig. 280. Secțiune transversală printr-un tur de spiră al melcului de cobai (după C r i ș a n) :
1 — rampa vestibulară ; *2* — rampa timpanică ; *3* — canalul cohlear ; *4* — membrana bazilară cu organul Corti ; *5* — membrana vestibulară ; *6* — creasta spirală ; *7* — ligament spiral ; *8* — jgheabul intern ; *9* — tunelul Corti ; *10* — jgheabul extern ; *11* — membrană tectoria ; *12* — lama spirală osoasă ; *13* — ganglionul spiral Corti.

Scanned with OKEN Scanner

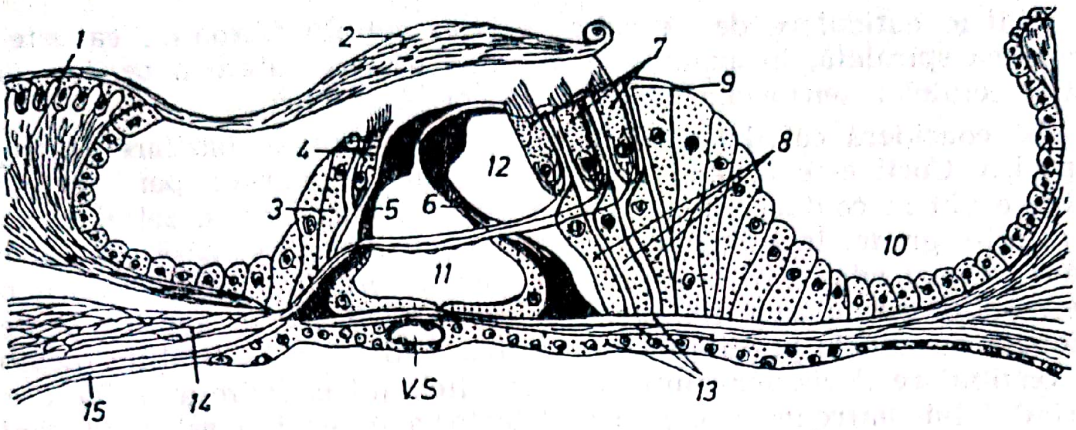

Fig. 281. Organul Corti :
1 — creasta spirală ; *2* — membrana tectoria ; *3* — celulă de susținere internă ; *4* — celulă auditivă internă ; *5* — stîlp intern ; *6* — stîlp extern ; *7* — celule auditive externe; *8* — celule Deiters ; *9* — celule Hensen ; *10* — celule Claudius ; *11* — tunelul Corti ; *12* — spațiul Nuel ; *13* — membrana bazilară ; *14* — fibre nervoase ; *15* — lama spirală osoasă.

Organul Corti (fig. 281) reunește două grupe de celule epiteliale (înclinate unele spre celelalte) care conturează tunelul Corti. Acesta este de fapt delimitat de celule de susținere foarte înalte, flancate de celule senzoriale auditive, mai numeroase pe fața externă. Lîngă stîlpii Corti din partea internă se dispune un singur rînd de celule auditive, iar lîngă cei din partea externă, trei rînduri. Celulele auditive sînt situate pe celulele de susținere externe, care au forma unor scăunașe (celulele Deiters) (fig. 281 și 282), care se continuă cu celulele Hensen, iar acestea cu celulele Claudius tot mai scunde, plasate în jgheabul spiralat extern. Deasupra organului Corti se află *membrana tectoria* de natură cuticulară elaborată

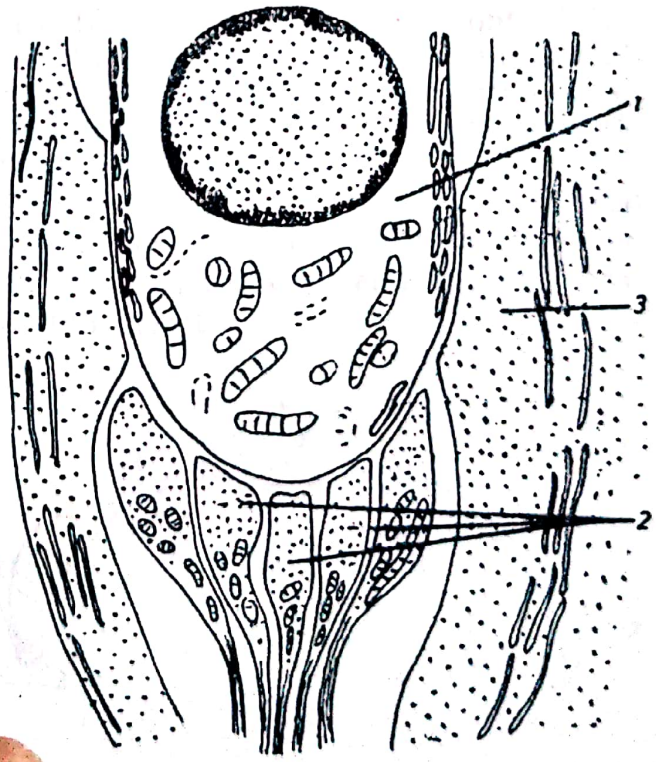

Fig. 282. Reprezentarea schematică a unei celule acustice externe de tip A (sau I) din al III-lea tur de spiră al Cohleei de cobai (după C. A. Schmidt și F. S. Sjöstrand, 1961) :
1 — celulă acustică externă ; *2* — terminații nervoase ; *3* — celulă Deiters.

Scanned with OKEN Scanner

de celulele cuticulare de deasupra crestei spirale fibroase ; ea este de asemenea spiralată, întinzîndu-se în imediata vecinătate a perilor auditivi ai celulelor senzoriale auditive din organul Corti.

Se consideră că, datorită mişcărilor membranei bazilare, întregul dispozitiv Corti este împins către membrana tectoria ; perii celulelor auditive vin în contact cu această membrană născîndu-se astfel excitaţii de diferite grade. În afara acestui mecanism comun şi păsărilor, la mamifere se mai admite şi posibilitatea transmiterii undelor vibratorii prin intermediul membranei Reissner. Aceasta fiind foarte subţire poate fi acţionată de undele perilimfei din rampa vestibulară. Vibraţiile membranei vestibulare (Reissner) impulsionează lichidul endolimfatic, iar acesta, la rîndul lui, antrenează membrana tectoria care vine astfel în contact cu perii auditivi ai celulelor senzoriale din organul Corti, determinînd excitaţia.

Scanned with OKEN Scanner

Capitolul 6

SISTEMUL DIGESTIV

Tubul digestiv și anexele sale (dinții, glandele) se formează din *foița endoblastică*; aceasta generează de fapt numai epiteliul mucoasei digestive și derivatele acestuia; extremitățile tubului digestiv însă se asociază cu invaginări ectoblastice care căptușesc stomodeumul, respectiv proctodeumul; celelalte pături structurale ale tractusului digestiv, care constituie cea mai mare parte a pereților acestuia, au origine *mezoblastică*.

Glandele se dispun fie la nivelul mucoasei (glandele Lieberkühn, glandele fundice etc.), fie la distanță de aceasta (glandele salivare, ficatul și pancreasul), caz în care însă își păstrează legătura cu mucoasa prin canale evacuatoare (fig. 283).

Sistemul digestiv (tubul digestiv cu anexele sale) deține funcția esențială de a transforma hrana ingerată în substanțe simple, care sînt apoi metabolizate la nivel celular. După ingerare, hrana este transportată prin lumenul tubului digestiv cu concursul musculaturii prezente în *musculara* (pătura musculară) tractusului digestiv, formată pe aproape întreaga lungime a acestuia din fibre musculare netede dispuse într-o pătură internă (cu fibre orientate circular), una mijlocie (cu fibre orientate longitudinal, paralel cu axul longitudinal al tractusului digestiv) și o pătură externă (cu fibre spiralate) (fig. 284). Datorită contracțiilor segmentare succesive ale peretelui muscular (peristaltismul intestinal), hrana este vehiculată de-a lungul tubului digestiv în sens cranio-caudal. În afară de musculară, peretele tubului digestiv al vertebratelor prezintă încă două pături: *mucoasa* (intern) și *submucoasa* (median).

Tratamentul fizic al hranei, uneori substanțial încă de la nivelul cavității bucale (ex.: la mamifere), buco-faringiene (ex.: la pești cu dentiție faringiană) este realizat, la majoritatea vertebratelor, prin contracțiile musculaturii întregului tub digestiv.

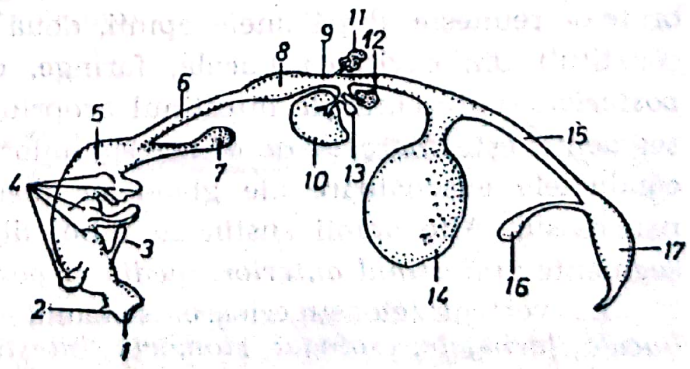

Fig. 283. Schema tractusului digestiv și a expansiunilor sale la un embrion de amniot (după Turner):
1 — cavitatea orală; *2* — punga Rathke; *3* — schița tiroidiană; *4* — pungile faringiene I—V; *5* — faringele; *6* — esofagul; *7* — plămînul; *8* — stomacul; *9* — duodenul; *10* — ficatul; *11* — pancreasul dorsal; *12* — pancreasul ventral; *13* — vezica biliară; *14* — sacul vitelin; *15* — intestinul subțire; *16* — vezica urinară; *17* — cloacul.

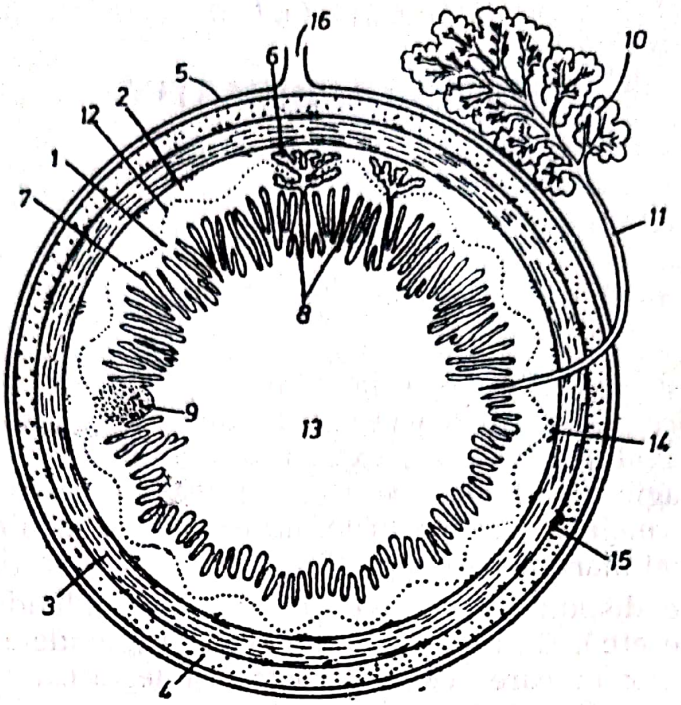

Fig. 284. Secţiune transversală prin intestin — schemă (după Maximov şi Bloom):
1 — mucoasa ; *2* — submucoasa ; *3* — musculara — pătura cu fibrele dispuse circular ; *4* — musculara — pătura cu fibrele dispuse longitudinal ; *5* — seroasa; *6* — glanda Brunner ; *7* — glanda Lieberkühn ; *8* — vilozităţi ; *9* — nodul limfatic ; *10* — glandă în afara pereţilor tubului digestiv ; *11* — duct ; *12* — musculara mucoasei ; *13* — lumenul ; *14* — plexul Meissner ; *15* — plexul Auerbach ; *16* — mezenter.

Transformarea chimică a hranei este datorată acţiunii fosfatazelor eliberate de glandele digestive care acţionează asupra particulelor în care este fragmentată hrana prin tratamentul fizic preliminar, fapt care facilitează considerabil acţiunea enzimelor digestive ce transformă hrana în produşi finali, simpli (nutrimente), asimilabili la nivel celular. Absorbţia are loc la nivelul celulelor epiteliului intestinal propriu-zis, unde substanţele suportă o prelucrare în sensul simplificării lor, după care sînt preluate de sistemul circulator. Acesta le transportă apoi în întreg organismul.

Considerat din punct de vedere topografic, tubul digestiv al vertebratelor reuneşte, după unele opinii, două segmente : *intestinul anterior,* constituit din cavitatea bucală, faringe, esofag şi stomac şi *intestinul posterior,* reprezentat de intestinul propriu-zis ; limita dintre aceste două segmente este marcată de sfincterul piloric, iar în absenţa acestuia de conductele evacuatoare ale glandelor digestive abdominale — ficatul şi pancreasul. Alte opinii susţin că tubul digestiv este compus din trei segmente : *intestinul anterior, mediu* şi *posterior.*

La vertebratele superioare sistemul digestiv cuprinde : *cavitatea bucală, faringele, esofagul, stomacul, intestinul subţire, intestinul gros* şi,

la unele, *cloacul ;* la cele inferioare pot lipsi unele segmente ca esofagul şi stomacul (la unii peşti) ; alteori, nu există o limită strictă între cavitatea bucală şi faringe. Majoritatea vertebratelor posedă cloac (compartiment terminal al tubului digestiv) în care se deschid conductele genitale şi urinare.

6.1. SISTEMUL DIGESTIV LA CICLOSTOMI

La ciclostomi cavitatea bucală este lipsită de maxilare *(Agnate).* Dinţii, de natură cornoasă, căptuşesc partea anterioară a cavităţii bucale şi faţa rostrală a limbii cu aspect de piston. La *Amocoetes* (larva ciclostomilor), cavitatea bucală se continuă cu faringele perforat pe laturi de şapte perechi de orificii care se deschid în pungile branhiale care, la rîndul lor, comunică cu exteriorul. La adult însă, din faringe se diferenţiază ductul branhial (fig. 285) care se întinde pe sub esofag ; ductul prezintă în pereţii laterali orificii prin care apa este condusă în pungile branhiale. Lipsind stomacul, esofagul se continuă direct cu intestinul ; intestinul este rectiliniu şi poartă o cută spirală primitivă care îi măreşte considerabil suprafaţa funcţională.

La *Petromyzon* intestinul se deschide la exterior printr-un orificiu anal (v. fig. 285). Epiteliul mucoasei intestinale este pluristratificat, avînd structura epidermului pînă la cardia, de unde brusc se transformă în epiteliu simplu, unistratificat, printre celulele căruia sînt diseminate celulele glandulare.

La *Myxinide* segmentul intestinal care se întinde pînă la deschiderea canalului coledoc poate fi considerat stomac ; terminal, tubul digestiv prezintă un cloac.

Larvele ciclostomilor nu posedă glande salivare ; adulţii paraziţi prezintă glande salivare anticoagulante situate pe faţa ventrală a capului, avînd canale evacuatoare foarte lungi care se deschid sub limbă. Ficatul şi pancreasul sînt prezente atît la larve, cît şi la adulţi ; ficatul larvelor prezintă un canal coledoc pe traiectul căruia se află vezica biliară. Pancreasul nu este evident macroscopic, reunind o parte exocrină şi una endocrină perfect distincte ; partea exocrină este reprezentată de agregate celulare subepiteliale, iar cea endocrină de trei mase celulare dispuse în profunzimea peretelui intestinal.

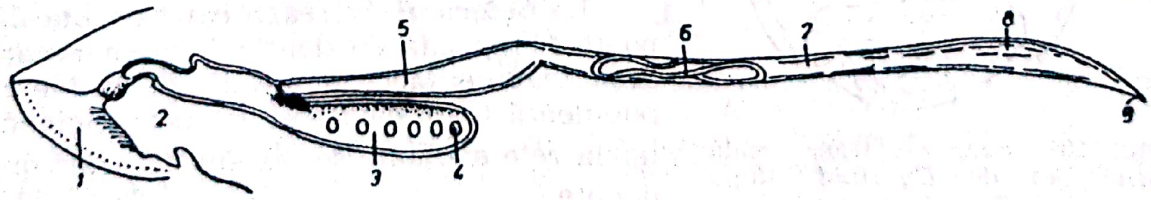

Fig. 285. Tubul digestiv la *Petromyson* (după **Dean**) :
1 — cavitatea bucală ; *2* — limba ; *3* — duct branhial ; *4* — punga branhială ; *5* — esofagul; *6* — valvula spirală ; *7* — intestin ; *8* — rect ; *9* — anus.

Scanned with OKEN Scanner



Fig. 286. Secțiune longitudinală schematică prin cap de *Raja clavata*, care ilustrează valvulele respiratorii (după G u d g e r) :
1 — valvula maxilară ; *2* — valvula mandibulară.

6.2. SISTEMUL DIGESTIV LA PEȘTI

La pești cavitatea buco-faringiană reprezintă intestinul cefalic, care se întinde de la nivelul buzelor pînă la linia ce marchează limita posterioară a ultimei perechi de pungi branhiale. Buzele (formațiunile labiale) sînt puțin dezvoltate ; numai la *Selacieni* ele prezintă un schelet — *cartilajele labiale* — considerate vestigii ale arcurilor premandibulare. La peștii osoși, locul cartilajelor labiale este preluat de unele oase de membrană (premaxile și maxile). Imediat înapoia formațiunilor labiale și a dinților se găsesc *valvulele respiratorii* (mandibulară și maxilară), care sînt simple cute ale mucoasei bucale de natură epitelio-conjunctivă și care, în contracție, se dispun cap la cap atingîndu-se prin margini și închizînd astfel perfect orificiul extern al cavității buco-faringiene (fig. 286) ; dispoziția descrisă nu permite reîntoarcerea apei în momentul respirației, cînd apa este silită să ia drumul pungilor branhiale.

Limba peștilor este o simplă îngroșare a planșeului bucal, fiind în raport cu extremitatea anterioară a arcului hioidian. Ea are diferite dimensiuni la diversele specii ; epiteliul său stratificat poate prezenta celule mucoase și muguri gustativi, iar în unele cazuri devine organ dentifer.

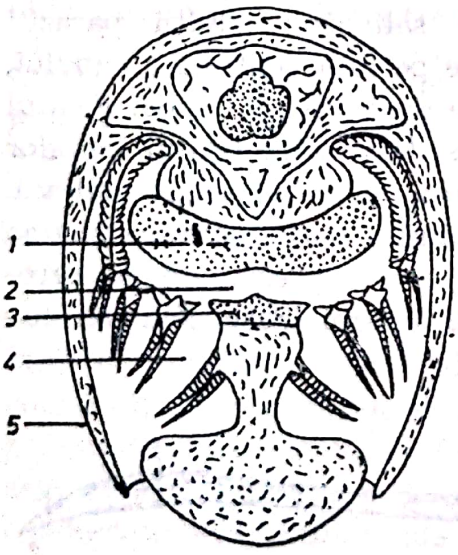

Fig. 287. Secțiune transversală prin cap de *Cyprinid* (după Z a n d e r) :
1 — organul palatin ; *2* — cavitatea bucală ; *3* — limba ; *4* — cameră branhială ; *5* — opercul.

Organul palatin (îngroșare a plafonului cavității bucale de la *Teleosteeni*) este plasat în dreptul limbii ; are aspect de perniță și reunește, de la suprafață către interior, stratul muscular, conjunctiv și epiteliul pluristratificat cu numeroși muguri gustativi ; se consideră că intervine în filtrarea apei, în perceperea gustului și în deglutiție (fig. 287). Epiteliul cavității bucofaringiene este format din celule epiteliale și celule glandulare mucoase (caliciforme), puternic dezvoltate la speciile erbivore.

La *Selacieni*, întreaga cavitate bucală poate fi tapisată cu denticuli asemănători celor tegumentari ; la speciile primitive ei populează toată cavitatea buco-faringiană, iar la cele evoluate se dispun în șiruri ordonate.

La *Teleosteeni* asemenea denticuli se găsesc îndeosebi pe arcurile branhiale,

Scanned with OKEN Scanner

unde au o dispoziție sistematizată ; *dinții faringieni*, prezenți la unii teleosteeni, sînt localizați pe faringo-branhialele arcului IV și ceratobranhialele arcului V, primii privind către cei din urmă. La *Cypriniforme* există numai dinți faringieni inferiori, rolul celor superiori revenind plăcii masticatoare cornoase dispusă pe fața ventrală a procesului faringian al bazioccipitalului ; dinții se reînnoiesc repetat în primul an de viață ; la adulți acest proces coincide cu depunerea icrelor.

La unii pești cavitatea buco-faringiană prezintă evaginări ale epiteliului faringian *(diverticuli faringieni)*, care se termină în fund de sac și semnifică de fapt pungile branhiale atrofiate.

Branhioctenidiile (branhiospinii sau filtrul branhial)) sînt excrescențe plasate pe marginea concavă a arcului branhial, pe două rînduri, constituind un adevărat filtru la limita dintre cavitatea buco-faringiană și pungile branhiale ; aceste structuri nu sînt dinți propriu-ziși ci papile ale mucoasei faringiene susținute de piese cartilaginoase sau osoase, fără legătură directă cu scheletul arcului branhial.

Esofagul este foarte scurt la peștii lipsiți de stomac, unde el se continuă direct cu intestinul ; la peștii care posedă stomac teritoriul acestuia este marcat rostral de structura epiteliului care devine brusc unistratificat, iar caudal prin sfincterul piloric sau deschiderea canalelor hepato-enterice. Uneori musculatura striată proprie esofagului se extinde și la nivelul stomacului, continuîndu-se pe anumite porțiuni cu musculatura netedă. Dilatarea intenstinală posterioară este considerată stomac numai în cazul în care conține glande gastrice. La numeroase specii stomacul este absent (ex. : la cele aparținînd *Holocefalilor, Dipnoilor, Cyprinidelor, Cobitidelor, Gobiidelor* etc.), în compensație existînd un aparat masticator constituit din plăci dentare și dinți faringieni care triturează hrana. Peștii care înghit prada prezintă un stomac voluminos, apărut se pare la *Selacienii* din arhaic, care se hrăneau cu trilobiți și echinoderme al căror înveliș dur trebuia macerat și solubilizat.

La peștii actuali se disting mai multe tipuri de stomac : *rectiliniu* (la unii teleosteeni), *sifonal* (la condrostei, selacieni, holostei și majoritatea teleosteenilor), caracterizat printr-un braț descendent reprezentat de regiunea cardiacă și un braț ascendent reprezentat de regiunea pilorică și stomacul *cecal* (prezent în diverse grade de organizare la selacieni și teleosteeni), caracterizat prin apariția unei regiuni cecale care se adaugă celei cardiace și pilorice (fig. 288). La pești, sucul gastric este format din pepsină și acid clorhidric. Digestia gastrică globală este foarte lentă comparativ cu cea a mamiferelor : la cîinele de mare *(Mustelus)* este de șase ori mai lentă

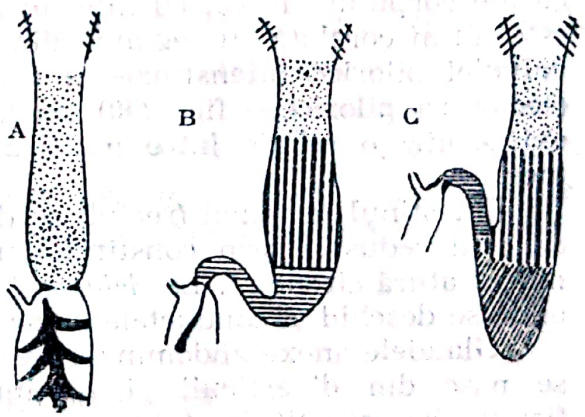

Fig. 288. Tipurile reprezentative de stomac la pești (după Pernkopf) : *A* — stomac rectiliniu (la *Protopterus*) ; *B* — stomac sifonal (la *Squalus*) ; *C* — stomac cecal (*Anguilla*) :
zona punctată — esofagul : *zona cu linii verticale* — stomac cardiac ; *zona cu linii orizontale* — stomac piloric ; *zona cu linii oblice* — stomac cecal.

Scanned with OKEN Scanner

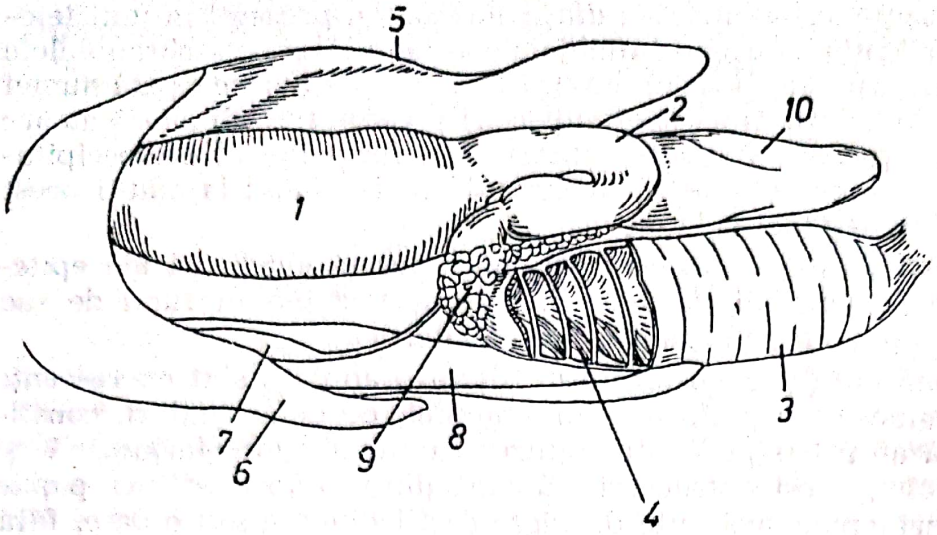

Fig. 289. Sistemul digestiv la *Squalus acanthias* — vedere ventrală (după Montagna):
1 — stomac ; *2* — „duoden" ; *3* — intestin valvular; *4* — valvula spirală cu columela ; *5* — lobul stîng al ficatului ; *6* — lobul median al ficatului ; *7* — vezica biliară ; *8* — lobul drept al ficatului ; *9* — pancreas ; *10* — splina.

decît la cîine *(Canis)*. Se apreciază că încetinirea procesului de digestie s-ar datora temperaturii scăzute la care se desfășoară aceasta.

Intestinul subțire (intestinul propriu-zis) este marcat cranial de valvula pilorică, iar caudal de rect ; lungimea sa diferă considerabil după specie și regimul alimentar. La *Condrichtyes, Condrostei, Holostei* și *Dipnoi* există în general un intestin rectiliniu sau cu foarte puține anse, dar care prezintă *valvule spirale* ce măresc considerabil suprafața funcțională a epiteliului intestinal. Valvula spirală este o cută a mucoasei intestinale, puțin proeminentă la tipul fără nucleu, cută care lasă o zonă liberă în centrul lumenului intestinal prin care o parte din hrană circulă direct ; la tipul cu valvulă spirală cu columelă axială (fig. 289), întregul conținut al tubului digestiv urmărește spirala valvulei, ceea ce trenează transportul chimului, permițînd astfel ca tratamentul chimic și absorbția să se desfășoare timp îndelungat.

La *Teleosteeni* intestinul prezintă forme și dimensiuni proporționale cu ale corpului ; la cei cu intestin lipsit de valvulă spirală, lungimea sa este intim corelată cu regimul alimentar. La unele specii, în vecinătatea valvulei pilorice intenstinale sînt prezente evaginări — *apendici pilorici* (cecumuri pilorice — fig. 290), ca la *Condrostei, Holostei, Teleostei ;* nu există nici o relație între numărul apendicilor pilorici și regimul alimentar.

Intestinul terminal (rectul) se distinge de cel subțire sau mediu prin calibrul redus și prin constituția mai robustă conferită de o puternică musculatură circulară. La *Selacieni* și *Dipnoi* rectul se deschide în cloac, unde se deschid și conductele urinare și genitale.

Glandele anexe abdominale ale tubului digestiv (ficatul și pancreasul) se nasc din diverticuli ai porțiunii anterioare a intestinului ; astfel, ficatul se constituie totdeauna dintr-o schiță ventrală a acestuia. La *Condrychtyes* ficatul prezintă un lob drept și unul stîng, relativ egali, dispuși în potcoavă. Vezica biliară este alungită și plasată în preajma lobului drept (v. fig. 289). La *Teleosteeni* forma ficatului este foarte diferită, iar vezica biliară lipsește uneori. Ficatul peștilor nu prezintă niciodată lobuli hepatici asemănători cu cei ai vertebratelor superioare. Pancreasul se formează dintr-un diverticul dorsal și doi ventrali ai tubu-

Scanned with OKEN Scanner

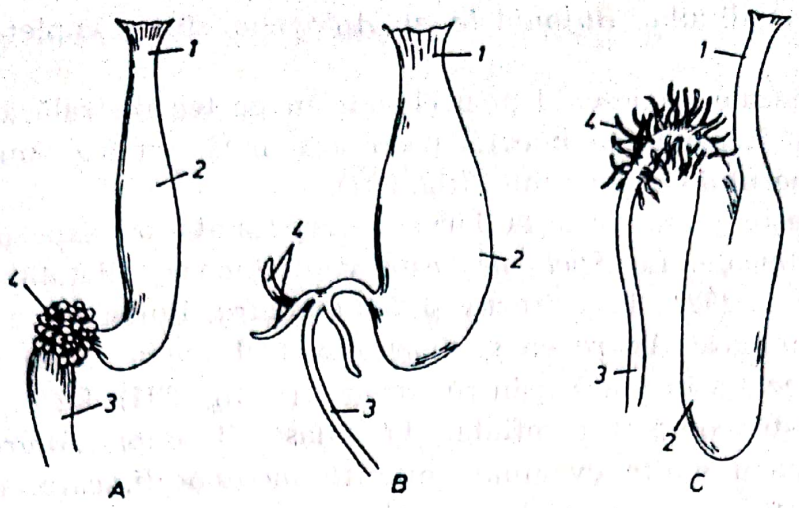

Fig. 290. Cecumuri pilorice la pești (după M o n t a g n a) :
A — Ganoid ; *B* — Teleosteean ; *C* — Selacian :
1 — esofag ; *2* — stomac ; *3* — „duoden" ; *4* — cecumuri pilorice.

lui digestiv, schițe primitive care nu confluează secundar. *Selacienii* și *Dipnoii* (v. fig. 289) sînt singurii pești care au pancreas compact, plasat între stomac și porțiunea inițială a intestinului. La *Dipnoi* el cuprinde ca un manșon canalul coledoc. Actinopterigienii au pancreas difuz, format din benzi lungi neregulate conținute în mezenter sau dispuse la suprafața sau în interiorul organelor învecinate. Trenele pancreatice se dispun în general de-a lungul vaselor mezenterice și venei porte, putînd penetra și peretele muscular al intestinului, ficatul, splina etc.

În concluzie, principalele modificări ale tubului digestiv de la pești se referă la cavitatea bucală, dentiția maxilară sau faringiană, filtrul branhial, prezența sau absența stomacului și lungimea intestinului, toate acestea fiind imprimate, în cele mai multe cazuri, de către regimul alimentar. Astfel, peștii planctonofagi au cavitatea bucală redusă și situată la extremitatea unui bot tubiform (ex. : la *Sygnatide*). La prădătorii piscivori cavitatea bucală este largă, iar le peștii care consumă mîl este protractilă și conține numeroși muguri gustativi. La speciile erbivore există o dentiție faringiană pronunțată, completată de branhioctenidii scurte.

6.3. SISTEMUL DIGESTIV LA AMFIBIENI

La amfibieni larvele au mucoasa bucală tapisată cu *dinți cornoși* asemănători celor de la ciclostomi, forma și dispoziția lor reprezentînd caracter de specie. Odată cu metamorfoza, dentiția cornoasă este înlocuită cu aceea propriu-zisă ; dinții se pot dispune și pe alte oase decît

maxila și mandibula. *Bufonidele* și *Aglossele* sînt complet lipsite de dentiție.

Fosele nazale se deschid prin choane în partea rostrală a plafonului bucal, așa încît cavitatea bucală păstrează încă un rol important în transportul aerului către plămîni (fig. 291).

Limba este glandulară la larve și reprezintă de fapt o evaginare a mucoasei bucale. La *Spelerpes* este voluminoasă, dilatată terminal și protractilă (fig. 292) ; la *Triturus* și *Salamandra,* limba nu este protractilă. La numeroase *Anure* ea se inseră rostral în cavitatea bucală, dar poate fi proiectată în afară prin răsturnare (v. fig. 291). La *Pipa* și *Xenopus* limba este complet atrofiată. La masculii unor *Anure* mucoasa planșeului bucal emite evaginări numite *saci vocali,* care, în cazul în care tegumentul din dreptul lor este foarte subțire și se rupe, constituie sacii vocali de tip extern, întîlniți la *Hyla arborea* ; cînd tegumentul își conservă integritatea în jurul evaginării mucoasei bucale, sacul vocal este de tip intern, ca la *Rana temporaria.*

Mucoasa cavității bucale a amfibienilor conține numeroase *glande bucale* minuscule, care elaborează secreții mucoase. La *Urodele* există glande intermaxilare, la *Anure* și *Salamandra* glande internazale, iar la majoritatea speciilor glande sublinguale (deosebit de dezvoltate la *Spelerpes*).

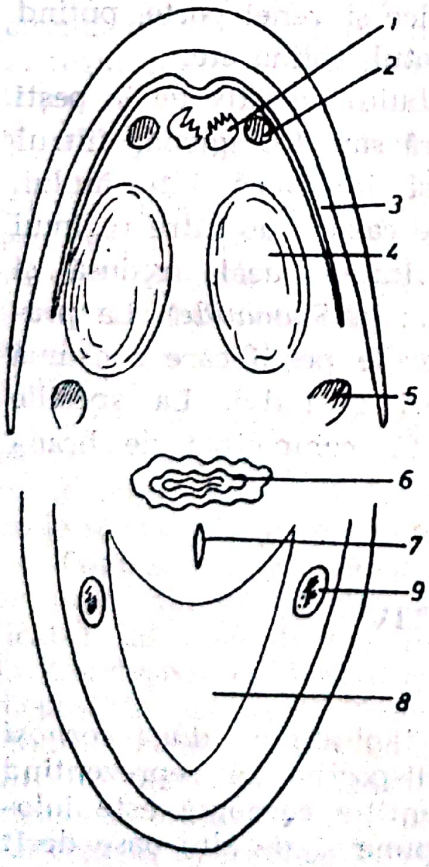

Fig. 291. Cavitatea buco-faringiană la *Rana* (după Gaupp) :
1 — dinți vomerieni ; *2* — choana ; *3* — sulcus marginalis ; *4* — regiunea orbitară ; *5* — deschiderile trompei Eustachio ; *6* — deschiderea esofagului ; *7* — orificiul camerei laringo-traheene ; *8* — limba ; *9* — orificiul sacului vocal.

Fig. 292. Limba protractilă de la *Spelerpes fuscus* (după Perrier) :

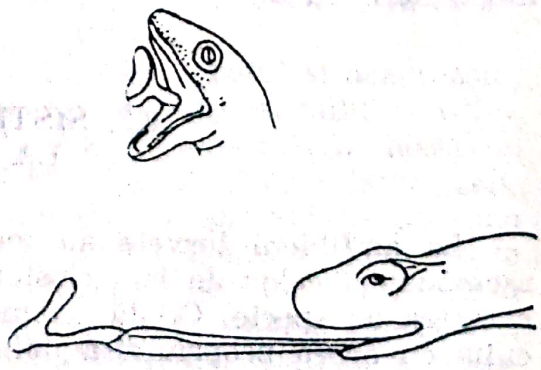

Faringe propriu-zis nu există la amfibieni, ci doar un fund de gură în care se deschid trompele Eustachio. Ventro-caudal, cavitatea bucală prezintă deschiderea către sistemul respirator.

Esofagul este în general scurt și doar formele serpentiforme îl au mai lung.

Stomacul este, la majoritatea amfibienilor, de tip sacular.

Intestinul subțire este rectiliniu la speciile vermiforme, ușor sinuos la *Proteus* și cu numeroase anse la ceilalți amfibieni care au corpul scurt și lățit. Larvele *Anurelor*, cu regim alimentar erbivor, au intestinul foarte lung și contort.

Rectul este larg la *Urodele*, ajungînd la *Syren* și *Lacertina* dublu decît stomacul. La *Salamandra* și *Anure* rectul este scurt, iar la vermiforme, lung.

Cloacul, ultimul compartiment al tubului digestiv, primește deschiderea rectului, a conductelor uro-genitale, iar ventral emite un diverticul cu rol de vezică urinară.

Cavitatea bucală, esofagul, stomacul și rectul amfibienilor sînt căptușite cu un epiteliu ciliar care, la nivelul stomacului, formează glande acinoase, mucoase, tubulare și glande Löeb care elaborează pepsina. Apare evident faptul că structura generală a epiteliului intestinal de la amfibieni întrunește caracterele celui de la vertebratele superioare.

Glandele digestive abdominale (ficatul și pancreasul) sînt voluminoase; ficatul este aproape totdeauna divizat în lobi. Canalul hepatic la *Apode* se reunește cu cel cistic și formează canalul coledoc. La *Anure*, și în special la genul *Rana*, există mai multe canale hepatice care confluează în canalul cistic. Acesta se continuă cu canalul coledoc, care se deschide la rîndul lui în partea inițială a intestinului subțire, adesea după ce acesta s-a unit cu canalul pancreatic (fig. 293). Începînd cu batracienii, pancreasul ocupă o poziție topografică constantă în ansa inițială a intestinului subțire, în care dealtfel se deschide și canalul său evacuator. La *Salamandra* pancreasul este ca o bandă subțire lipită de duoden, pe cînd la *Anure* este o lamă dințată, lobată, străbătută frecvent de canalul coledoc în care se deschid canalele excretoare pancreatice.

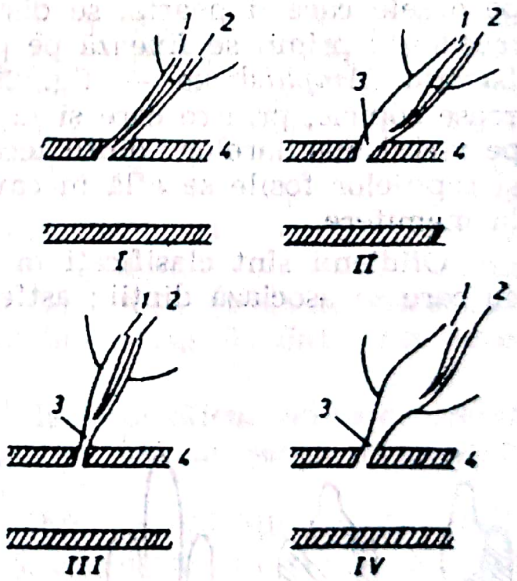

Fig. 293. Reprezentarea schematică a raporturilor dintre canalul coledoc și canalul pancreatic principal și deschiderea lor în intestin la *Anure* (după Th. Dornescu, V. Șanta, F. Mailat): *I — Bombina; II — Bufo; III — Hyla; IV — Rana:*

1 — canalul pancreatic; *2* — canalul coledoc; *3* — canalul pancreatico-coledoc; *4* — peretele intestinului.

Scanned with OKEN Scanner

6.4. SISTEMUL DIGESTIV LA REPTILE

La reptile, modul de articulaţie al mandibulei permite deschiderea largă a cavităţii bucale şi aceasta îndeosebi la *Serpentes* la care cele două hemimandibule pot acţiona independent datorită absenţei simfizei mentoniere. Conturul bucal poartă repliuri tegumentare cornoase comparabile într-o oarecare măsură cu buzele mamiferelor, spre deosebire de care însă prezintă tegumentul aplicat intim pe maxilare ; acestea sînt acoperite de solzi, mai dezvoltaţi la *Chelonieni,* la care formează un *cioc cornos*. Graniţa dintre mucoasa bucală şi tegument este foarte strictă. Unele reptile prezintă *„vestibulum orris"* asemănător celui de la mamifere, o depresiune aflată între feţele externe ale maxilarelor şi buze (acestea nefiind veritabile, deoarece sînt lipsite de muşchi), tapisată cu o mucoasă şi tegument ; asemenea vestibul prezintă *Varanidele, Scincinidele* şi *Ofidienii.* Plafonul bucal este extins, atingînd maxima dezvoltare la *Crocodilieni* şi *Chelonieni,* la care se constituie *plafonul bucal dur* (ca la mamifere), ceea ce împinge choanele mult caudal, deschizîndu-se în faringe.

Dinţii reptilelor depăşesc gradul de organizare al acelora de la peşti şi amfibieni prin relativa lor „specializare" şi modul de articulaţie la oasele pe care se dispun ; pot fi situaţi pe premaxile, maxile, pe dentare, palatine şi pterigoide. La crocodili dinţii rămîn numai pe maxilare.

Dinţii reptilelor sînt de tip prehensil şi au formă în general conică sau cilindro-conică, îndoiţi înapoi ca un croşet. După modul de fixare pe oasele care îi poartă, se disting dinţi de tip *pleurodont, acrodont* şi *tecodont :* primii se fixează pe partea supero-internă a maxilarelor (ex. : *Lacerta, Amphisbena* — fig. 294) ; acrodonţia este prezentă la numeroase şopîrle, printre care şi la cameleon, dinţii fixîndu-se în acest caz pe vîrful maxilarelor ; dinţii tecodonţi, proprii crocodilienilor (v. fig. 294) şi reptilelor fosile se află în cavităţi asemănătoare alveolelor dentare de la mamifere.

Ofidienii sînt clasificaţi în funcţie de prezenţa glandelor veninoase cu care se asociază dinţii ; astfel sînt şerpi *opistoglifi, proteroglifi, sole-*

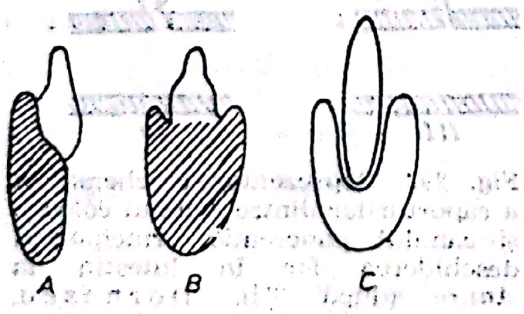

Fig. 294. Modul de inserţie al dinţilor pe oase, la reptile (după Goin) : *A* — pleurodont ; *B* — acrodont ; *C* — tecodont.

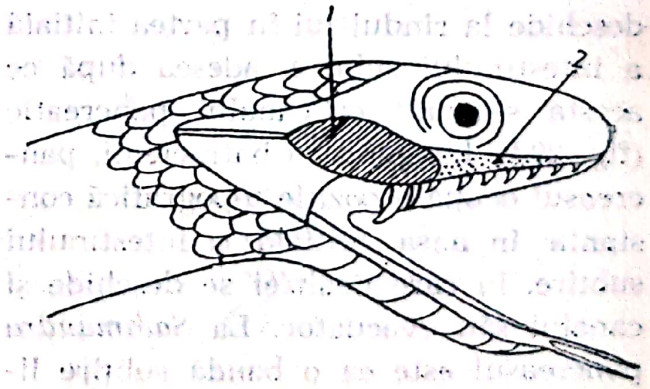

Fig. 295. Dinţi opistoglifi la *Coelopeltis* (după Perrier) :
1 — glanda veninoasă ; 2 — glanda labială superioară.

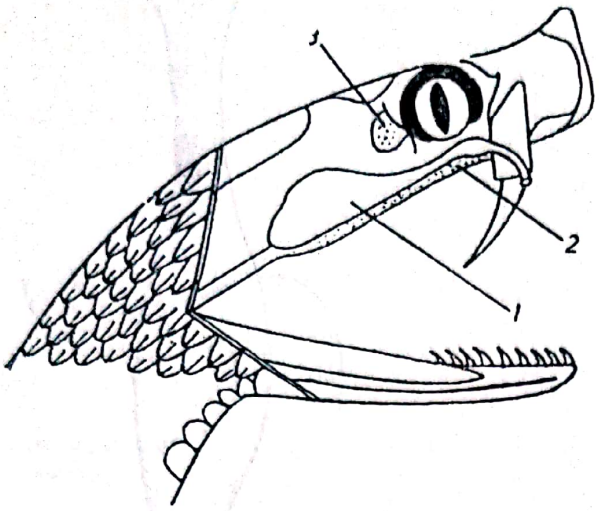

Fig. 296. Dinți solenoglifi la *Vipera aspis* (după Perrier):

1 — glandă labială superioară posterioară transformată în glandă veninoasă ; *2* — glandă labială superioară anterioară ; *3* — glandă lacrimală.

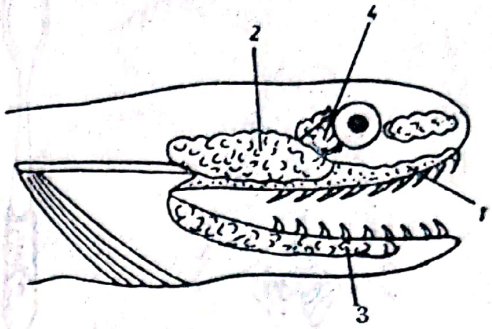

Fig. 297. Dinți aglifi la *Natrix natrix :*

1 — glandă labială superioară anterioară; *2* — glandă labială superioară posterioară ; *3* — glandă labială inferioară ; *4* — glandă lacrimală.

noglifi și *aglifi.* Opistoglifii au dinții situați la partea posterioară a maxilarului superior și sînt legați de o glandă veninoasă derivată din glandele labiale superioare posterioare (ex. : *Coelopeltes* — fig. 295). La proteroglifi dinții veninoși sînt fixați în partea rostrală a maxilarului superior ; acești dinți prezintă șanțuri rostrale prin care circulă veninul elaborat de glandele veninoase (ex. : *Naja* și *Elaps*). Solenoglifii sînt șerpi veninoși care au dentiția redusă numai la doi dinți plasați rostral pe maxilarul superior, avînd aspect de pumnale. Anterior, ei posedă jgheaburi aproape închise, sau canale prin care circulă veninul ; glandele veninoase de care sînt legați provin, de asemenea, din glandele labiale superioare posterioare. De la glanda veninoasă pornește un canal mai lung care comunică în partea rostrală a dintelui solenoglif cu un jgheab sau canal (fig. 296). Glandele labiale superioare se păstrează. Asemenea dinți posedă *Viperidele* și *Crotalidele.* Aglifii sînt șerpi neveninoși (fig. 297).

Dentiția reptilelor se schimbă ; astfel, la *Lacertilieni* există o rezervă de doi dinți pentru fiecare dinte funcțional, iar la șerpii solenoglifi 10—11 pentru fiecare dinte veninos.

Limba reptilelor este musculoasă, mobilă, cu funcții primitiv gustative. La *Crocodilieni* este imobilă, groasă, cărnoasă, ca o pernă ce aderă la planșeul bucal. La *Chelonieni* limba este scurtă, lată și neprotractilă, iar la *Ofidieni* este lungă, protractilă și cu rol tactil. *Saurienii* prezintă o mare variație a acestui organ, distingîndu-se patru tipuri de limbă, în funcție de criteriul formei : *crassilinguia, brevilinguia, vermilinguia* și *fissilinguia.* Primul tip este reprezentat de o limbă foarte groasă, puțin mobilă, trunchiată înainte și liberă lateral ; se întîlnește la unele specii din familia *Gekonide, Iguanide* și *Amphisbenide* (fig. 298). Brevilinguia este scurtă, groasă, subțiată înainte și puțin mobilă ; este prezentă la *Scincide.* Vermilinguia este lungă și protractilă ; este specifică pentru

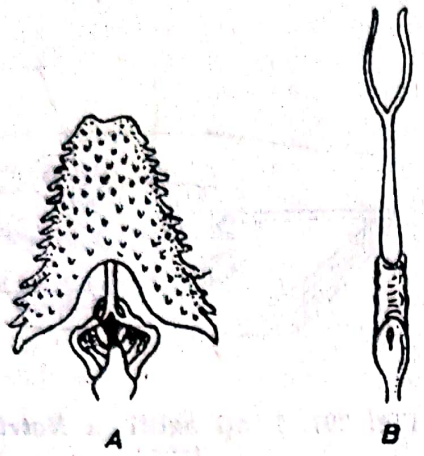

Fig. 298. Limbă-crassilinguia la Geko *(A)* și fissilinguia la Varanus indicus *(B)* (după Wiedersheim).

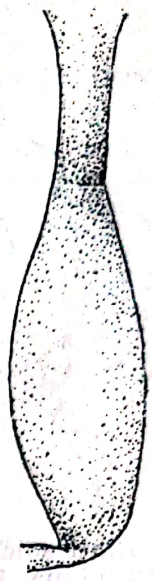

Fig. 299. Esofagul și stomacul la *Sphenodon punctatus* (după Pernkoff).

Cameleonide. Fissilinguia este lungă, bifidă, protractilă și prezentă la specii din familia *Lacertide*, *Varanide* și unele *Iguanide* (v. fig. 298).

Esofagul este în general foarte lung la *Gekonide* și la *Crocodilieni*; la reptilele care ingeră prăzi voluminoase, el se poate dilata pînă la dimensiunile unui stomac.

Stomacul *Saurienilor* este asemănător celui de la *Anure*, iar al *Ofidienilor*, este lung și larg; vasta gamă de forme ale stomacului la reptile ilustrează evoluția acestui segment digestiv. Astfel, la *Sphenodon*, stomacul este o simplă dilatare situată în continuarea esofagului (fig. 299); la *Chelonieni* el posedă curburi pronunțate care îi conferă forma literei „U", cu convexitatea orientată către stînga (fig. 300). La *Crocodilieni* curbura este atît de pronunțată, încît pilorul atinge vecinătatea cardiei și, în plus, este musculos întocmai ca la păsări; prezintă o față dorsală și una ventrală care poartă discuri tendinoase pe care se inseră puternica sa musculatură. Acest tip de stomac intervine în triturarea hranei ingerată în fragmente mari. Stomacul masticator (muscular, triturator) se continuă cu cecumul gastric (ventriculul piloric) care reprezintă stomacul veritabil (fig. 301). Stomacul tuturor reptilelor conține glande gastrice, fundice și pilorice bine dezvoltate. O glandă fundică de la *Natrix natrix* prezintă inițial celule mucoase, apoi celulele colului (glande peptice) și celule fundice terminale cu aspect granulos (fig. 302). Glandele tubuloase pilorice se disting prin absența celulelor granuloase (sînt formate exclusiv din celule mucoase).

Intestinul este diferențiat în intestinul subțire și gros (colonul). Primul prezintă ansa „duodenală", la nivelul căreia se deschid canalele he-

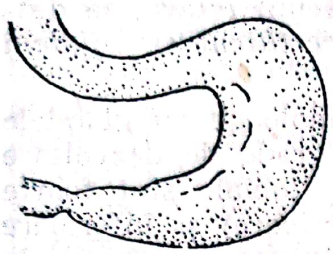

Fig. 300. Stomacul curbat de la *Emys lutaria* (după Pernkoff).

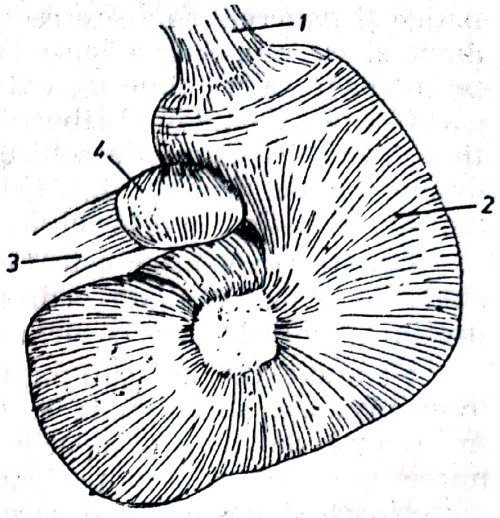

Fig. 301. Stomacul muscular la *Alligator mississipiensis* (după Pernkoff).
1 — esofagul ; 2 — stomacul muscular ; 3 — intestinul ; 4 — cecumul gastric (ventriculul piloric).

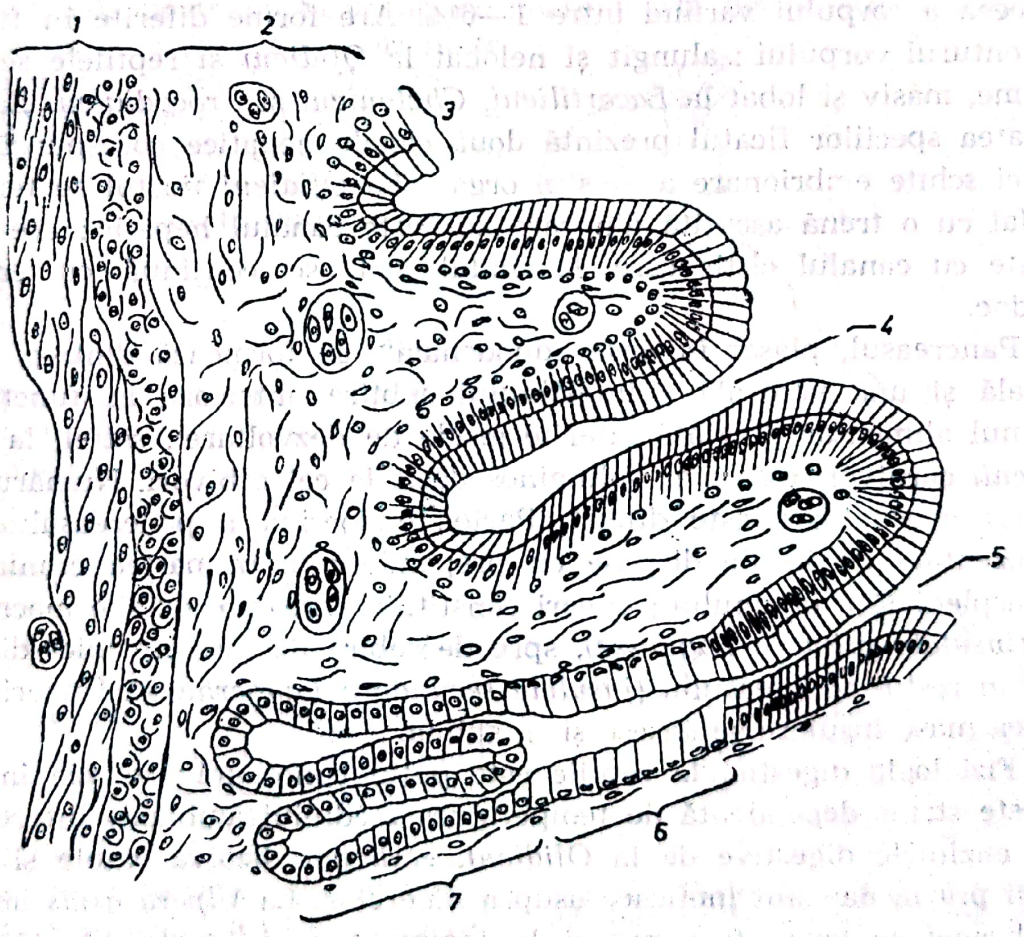

Fig. 302. Secțiune prin mucoasa gastrică de la *Natrix natrix* (după Béguin):
1 — musculara mucoasei ; 2 — corion ; 3 — mucoasa ; 4 — criptele mucoasei ; 5 — glandă fundică ; 6 — celulele colului ; 7 — celule fundice.

Scanned with OKEN Scanner

patice și pancreatice ; este rectiliniu la *Amphisbenide*, ușor sinuos la *Ofidieni* și cu numeroase anse la *Chelonieni* și *Crocodilieni ;* este căptușit pe întreaga sa lungime de enterocite, printre care sînt diseminate celule caliciforme. Glandele Lieberkühn sînt prezente numai în pereții intestinului subțire (spre deosebire de mamifere), iar în profunzimea lor se disting celule Paneth. Epiteliul intestinal prezintă și celule enterocromafine, considerate a fi celule endocrine.

Rectul *Saurienilor* este larg, rectiliniu, cu un cecum redus ; se deschide în cloac la toate ordinele de reptile. La *Lacertilieni* și *Ofidieni* prezintă ventral o vezică urinară.

Glandele bucale, sublinguale și palatine sînt omoloage cu glandele intermaxilare, sublinguale și labiale, avînd diverse grade de dezvoltare în funcție de grup și specie. La *Ofidieni,* glandele labiale sînt foarte numeroase ; ele sînt superioare (anterioare și posterioare) și inferioare (anterioare și posterioare) care, așa cum s-a arătat, se pot transforma în glande veninoase. La *Chelonieni* și *Crocodilieni* glandele labiale lipsesc. *Saurienii* conservă glandele labiale inferioare, iar cameleonul pe cele superioare și inferioare, nedivizate în anterioare și posterioare.

Ficatul reptilelor este în general voluminos, greutatea sa raportată la aceea a corpului variind între 1—6%. Are forme diferite în funcție de conturul corpului : alungit și nelobat la *Ofidieni* și reptilele serpentiforme, masiv și lobat la *Lacertilieni, Chelonieni* și *Crocodilieni.* La majoritatea speciilor ficatul prezintă două canale hepatice corespunzătoare dublei schițe embrionare a acestui organ. La *Ofidieni* ficatul se termină caudal cu o trenă ascuțită din care pornește canalul hepatic ; acesta se unește cu canalul cistic care, la rîndul său, se continuă cu canalul coledoc.

Pancreasul, plasat în ansa „duodenală", se formează dintr-o schiță dorsală și una ventrală a intestinului subțire anterior ; în funcție de regimul alimentar prezintă diferite grade de dezvoltare ; astfel, la *Chelonienii* carnivori este mai voluminos decît la cei erbivori. Numărul canalelor evacuatoare este diferit. Partea endocrină a pancreasului este reprezentată de insule dispuse cu preponderență în partea cranială și juxtasplenială a organului ; uneori constituie agregate vizibile macroscopic *(insulele primare Laguesse),* spre deosebire de insulele mici diseminate în restul pancreasului *(insulele secundare Langerhans).* Uneori, asemenea mase insulare se găsesc și în splină.

Fiziologia digestiei la reptile este puțin cunoscută ; se știe însă că ea este strîns dependentă de temperatura mediului ambiant. Interesante sînt enzimele digestive de la *Ofidieni,* care pot dizolva oasele și chiar dinții prăzii, dar sînt ineficace asupra fanerelor. La *Vipera aspis* absorbția hranei se poate face numai la temperaturi de peste 12—15°C. În zonele reci unde temperatura diurnă este mai ridicată, dar de scurtă durată (cîteva ore), reptilele se hrănesc cu prăzi mici, ușor digerabile.

Scanned with OKEN Scanner

6.5. SISTEMUL DIGESTIV LA PĂSĂRI

La păsări cavitatea bucală este lipsită de dinţi, care se întîlnesc numai pasager în fazele incipiente ale dezvoltării embrionare la unele specii ; dar şi în acest caz ei prezintă puţine din caracterele tipice dinţilor veritabili. Cavitatea bucală este alungită, conturată de cele două maxilare care, laolaltă cu învelişul cornos, constituie *ciocul*.

Fosele nazale, puternic dezvoltate, se deschid prin choane aproximativ la mijlocul plafonului bucal, la nivelul fisurii palatine. Mucoasa bucală este abundent populată de glande mucoase dispuse uneori în mici grupe, mai numeroase la granivore şi reduse la păsările acvatice. La unele specii glandele bucale se dezvoltă considerabil, transformîndu-se în veritabile glande salivare (ca la *Piciformes*, la care se dispun în planşeul bucal) care elaborează un mucus fluid şi o secreţie vîscoasă utilizată la capturarea insectelor ; la aceste păsări limba este foarte lungă şi protractilă. Secreţia glandelor salivare de la *Collocalia* (din Asia Orientală) este utilizată la construcţia cuiburilor, pe care băştinaşii le consumă.

Limba, aflată pe planşeul bucal, are forme variate, corelat cu funcţia sa ; provine din arcul hiomandibular şi branhial I, fiind inervată de nervii cranieni V, VII şi IX, ultimul abordînd papilele gustative. Suprafaţa lingvală poate purta pături cornoase foarte dezvoltate la piscivore, sau anumite excrescenţe orientate caudal care servesc la deglutiţie. La colibrii limba este străbătută de tuburi prin care este aspirat nectarul florilor. Majoritatea papagalilor au limbă groasă, mobilă, cu corpi cavernoşi şi o musculatură specială.

Esofagul prezintă numeroase glande mucoase ; se distinge prin absenţa submucoasei şi a musculaturii longitudinale externe, avînd în schimb o puternică musculatură longitudinală internă ; adesea emite o dilatare cu rol de rezervor pentru hrană — guşa — situată înaintea centurii scapulare (fig. 303).

Stomacul este reprezentat de două compartimente distincte : stomacul *glandular* şi stomacul *triturator* (muscular, *pipota*). Stomacul glandular reprezintă de fapt esofagul terminal, considerabil diferenţiat, în peretele căruia s-au dezvoltat puternice glande digestive ce furnizează o secreţie acidofilă granuloasă şi o protează care acţionează asupra hranei din guşă şi din stomacul glandular ; în guşă, proteaza ajunge prin mişcările de contracţie

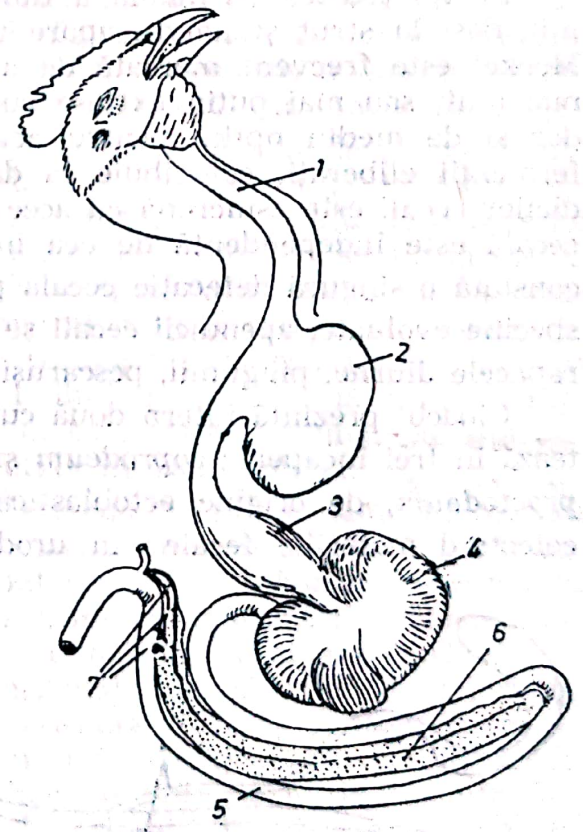

Fig. 303. Partea anterioară a tractusului digestiv de la *Gallus* (după M o n t a g n a) :
1 — esofag ; 2 — guşa ; 3 — stomacul glandular ; 4 — stomacul masticator ; 5 — „duodenul" ; 6 — pancreasul ; 7 — canalele pancreatice.

Scanned with OKEN Scanner

succesivă inversă a pereților esofagieni. Stomacul muscular (v. fig. 303) este voluminos, cu pereții relativ groși (ca la *Crocodilieni*) ; este redus la speciile rapace (diurne și nocturne), la piscivore, dar este foarte voluminos la granivore și erbivore. La ultimele, pentru ca hrana să poată fi absorbită, aceasta trebuie să suporte acțiunea mecanică a stomacului triturator. La unele păsări pipota este o barieră pe traiectul tubului digestiv : fragmentele nedigerate (cochilii, oase, așchii, pene, păr, chitina etc.) sînt frecvent eliminate pe cale bucală sub forma unor agregate voluminoase *(ingluvii),* tipice pentru speciile rapace diurne și bufnițe. Caudal, stomacul triturator se continuă cu stomacul *piloric,* care se detașează de pipota propriu-zisă.

Intestinul subțire prezintă o primă ansă, impropriu numită „duodenală", deoarece nu posedă glandele particulare duodenului mamalian ; totuși, denumirea se păstrează datorită faptului că la nivelul său se deschid canalele evacuatoare ale glandelor digestive abdominale (ficatul și pancreasul). O configurație aproximativ asemănătoare cu aceea a reptilelor se întîlnește la *Megapodide* (păsări primitive), la care se menționează existența ansei „duodenale" și a ansei circulare cu puține meaturi, denumită *tractusul Meckel.* Acesta se alungește formînd (în evoluție) o serie de anse bine demarcate, rezultînd astfel un intestin cu o considerabilă suprafață funcțională.

Rectul (partea terminală a tubului digestiv) este totdeauna rectiliniu, deși la struț și nandu apare ușor sinuos ; granița sa cu tractusul Meckel este frecvent marcată de apendicii cecali (fig. 304), evaginări mai mult sau mai puțin extinse cu rol de rezervor de apă și proteine, dar și de mediu optim pentru activitatea florei bacteriene care, prin fermenții eliberați, contribuie la digerarea celulozei. Activitatea apendicilor cecali este asincronă cu aceea a intestinului, astfel că și defecația cecală este independentă de cea intestinală : la găină, de exemplu, se constată o singură defecație cecală pentru 7—11 defecații intestinale. La speciile evoluate, apendicii cecali se reduc uneori pînă la dispariție (ex. : rapacele diurne, pinguinii, pescărușii și unii porumbei).

Cloacul prezintă intern două cute transversale, care îl compartimentează în trei încăperi : *coprodeum* și *urodeum,* de origine endoblastică și *proctodeum,* de origine ectoblastică. În coprodeum se deschide rectul, colectînd materiile fecale ; în urodeum se deschid canalele urinare și

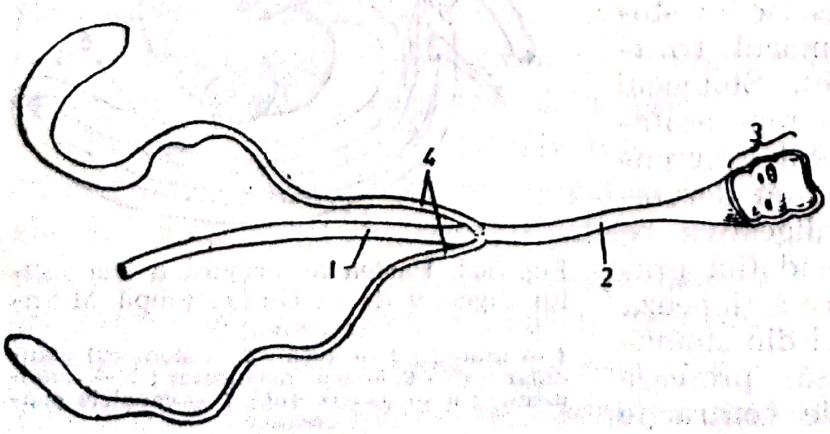

Fig. 304. Apendici cecali la *Gallus* (după M o n t a g n a) :
1 — intestin subțire ; 2 — intestin gros ; 3 — cloac ; 4 — apendici cecali.

Scanned with OKEN Scanner

genitale, iar în proctodeum punga Fabricius, structură limfoidă dezvoltată exuberant la exemplarele foarte tinere.

Ficatul este o glandă masivă, voluminoasă în raport cu dimensiunile corpului ; este deosebit de dezvoltat la păsările insectivore și frugivore. Lobii ficatului (drept și stîng) elimină produsul elaborat — *bila* — prin canale separate, unele specii posedînd pe traiectul canalului hepatic drept o vezică biliară ; aceasta lipsește la struț, nandu, porumbel, papagal și la pasărea-muscă.

Pancreasul este o glandă compactă, mai viguroasă la granivore decît la carnivore, constituită din trei lobi care elimină fermenții elaborați prin conducte independente ; ei provin (v. fig. 303) din două schițe ventrale și una dorsală (evaginări ale tubului digestiv), ultima conținînd și partea endocrină reprezentată de insulele Langerhans.

6.6. SISTEMUL DIGESTIV LA MAMIFERE

La mamifere cavitatea bucală atinge cel mai înalt grad de organizare, prin separarea completă de fosele nazale realizată în urma constituirii plafonului dur, schițat deja de la crocodili. Pe de altă parte, cavitatea bucală se distinge prin prezența obrajilor și buzelor veritabile (cute tegumentare ce conțin musculatură) ; între maxilare, obraji și buze se conturează vestibulul oral (fig. 305), care la unele rozătoare și maimuțe se prelungește cu pungi cu rol de depozit al hranei (la rozătoare), sau cu funcție de cameră de rezonanță (la unele maimuțe).

Dinții, plantați în alveole săpate în premaxilă, maxilă și mandibulă caracterizează cavitatea bucală a tuturor mamiferelor ; la *Prototherieni* însă, embrionar ei sînt organe pasagere, înlocuite la adulți de o pereche de plăci cornoase. O regresie asemănătoare a dinților se întîlnește la *Cetaceele* misticete, la *Sirenieni* și *Edentate,* iar la balenă ei dispar complet, deși gingiile fătului poartă numeroși dinți (resorbiți la naștere) în locul cărora se instalează fanoanele cornoase care pot ajunge la 5 m lungime. La unele *Edentate,* regresia dinților se exprimă prin absența smalțului care, la incisivii rozătoarelor, este prezent numai pe fața anterioară a acestora, iar la fildeșii elefanților lipsește complet.

Dentiția mamiferelor poate fi *heterodontă* (dinții sînt diferențiați la maximum în incisivi, canini, premolari și molari), *izodontă* (dinți conici, asemănători, ca la cetaceele odontocete — *Delphinus, Phocena*). În funcție de modul de creștere al dinților, mamiferele pot fi : *hipselodonte* (cu dinți înalți cu creștere continuă ca incisivii rozătoarelor și elefanților, caninii porcinelor și moschidelor, molarii elefanților și majorității erbivorelor) și *brahiodonte* (dinți cu creștere limitată și deschidere îngustă pentru papila dermică, așa cum sînt la majoritatea mamiferelor).

În funcție de numărul generațiilor de dinți, dentiția mamiferelor poate fi : *monofiodontă* și *difiodontă.* În primul caz există o singură generație de dinți (dentiția de lapte), care se păstrează, fiind de fapt vorba de o *pseudomonofiodonție,* deoarece această dispoziție este secundară ; dentiția difiodontă presupune două generații succesive de dinți (de lapte și definitivă), așa cum prezintă majoritatea mamiferelor. Peștii, amfibie-

Scanned with OKEN Scanner

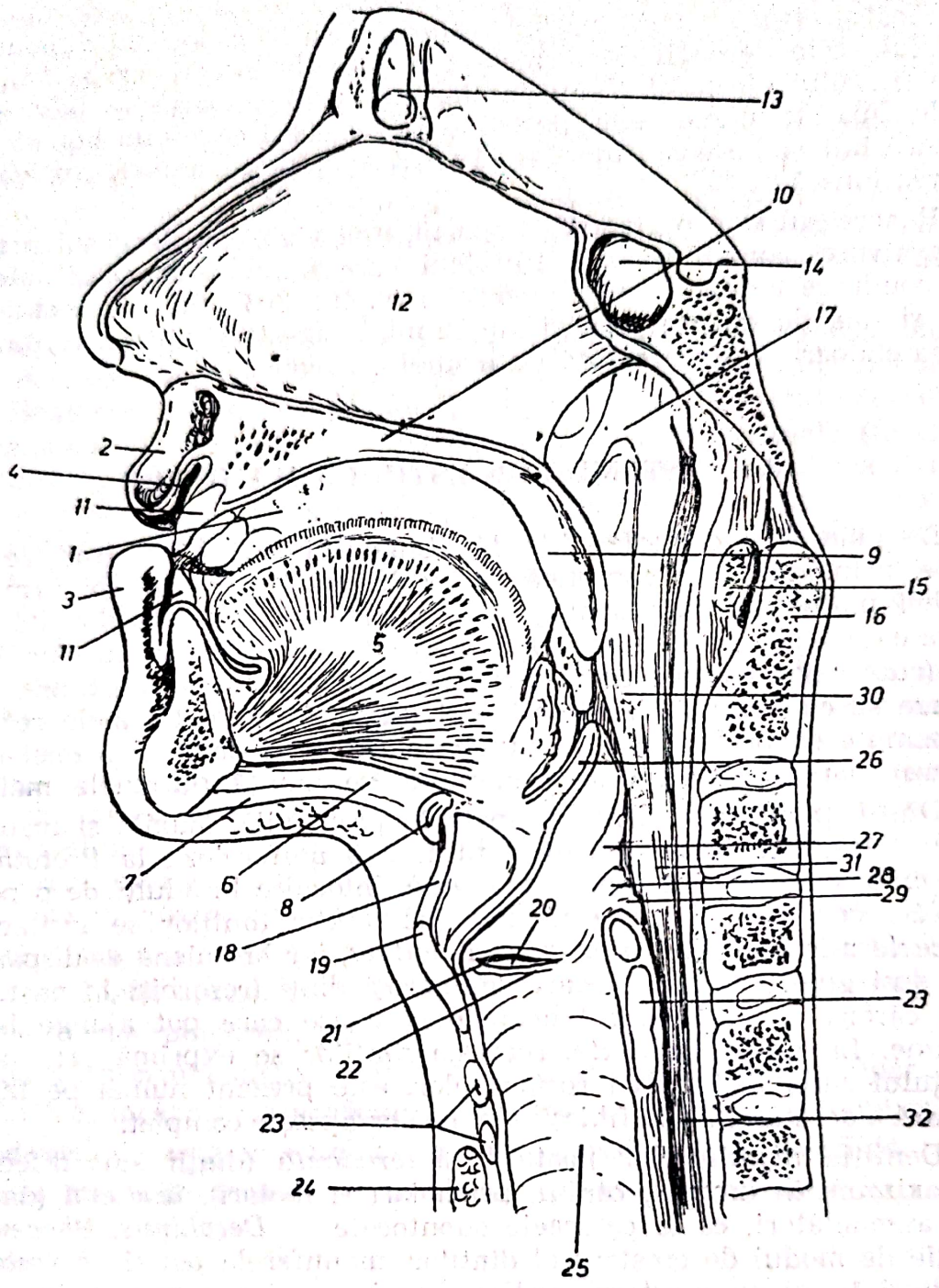

Fig. 305. Secțiune parasagitală prin cavitatea bucală, fosele nazale, faringe și laringe la om (după K o p s c h) :

1 — cavitatea orală ; *2* — labium maxillare ; *3* — labium mandibulare ; *4* — vestibulum oris ; *5* — mușchiul genioglos ; *6* — mușchiul geniohyoideu ; *7* — mușchiul milohyoideu ; *8* — osul hioid ; *9* — vălul palatin ; *10* — palatul dur ; *11* — incisivi ; *12* — sept nazal ; *13* — sinus frontal ; *14* — sinus sfenoidal ; *15* — atlas ; *16* — procesul odontoid al axisului ; *17* — nazofaringele ; *18* — ligament hiotiroidian median ; *19* — cartilajul tiroid ; *20* — ventricul laringian ; *21* — plica ventriculară ; *22* — plica vocală ; *23* — cartilajul cricoid ; *24* — istmul glandei tiroide ; *25* — traheea ; *26* — epiglota ; *27* — vestibulul laringelui ; *28* — tubercul cuneiform ; *29* — tubercul corniculat ; *30* — faringele vestibular ; *31* — faringele laringian ; *32* — esofagul.

Scanned with OKEN Scanner

nii şi reptilele, spre deosebire de mamifere, prezintă trei sau chiar mai multe generaţii de dinţi, fenomen numit *polifiodonţie*. Numărul dinţilor diferă mult de la grup la grup, considerîndu-se că dentiţia mamiferelor actuale provine din cea a pletodontelor dispărute, care posedau 44 de dinţi. Evoluţia dentiţiei la vertebrate constă în reducerea numerică a dinţilor, ca urmare a specializării lor tot mai stricte.

Limba mamiferelor este un organ musculos, mobil, cu forme şi funcţii diferite, intervenind în prehensiune, masticaţie, deglutiţie şi perceperea excitaţiilor produse de substanţele din hrană (simţul gustativ) cu ajutorul papilelor gustative (papile caliciforme, fungiforme, foliate, hemisferice, filiforme) (v. fig. 241 şi 305).

Cavitatea bucală este căptuşită de un epiteliu pluristratificat care, la numeroase specii, se keratinizează, fapt confirmat de ultimele cercetări ultrastructurale realizate pe epiteliul buco-esofagian de la rozătoare şi erbivore. Cavitatea bucală prezintă, de asemenea, numeroase glande mici, ca cele linguale, labiale, palatine ; tot la nivelul său se deschid conductele evacuatoare ale glandelor salivare mari : parotidele, submaxilarele şi sublingualele. La *Ungulate* se dezvoltă exorbitant un grup de glande labiale localizate în dreptul molarilor (glanda molară), iar la *Canide* glandele palatine constituie un masiv glandular compact (glanda orbitară sau infraorbitară) care îşi elimină produsul, prin canalul Nück, în preajma ultimului molar superior ; în dezvoltarea sa această glandă străbate bolta palatină, migrînd în cavitatea orbitară. Glandele sublinguale sînt de fapt glande submaxilare diferenţiate, iar parotidele sînt rezultatul evoluţiei glandelor palatine. *Cetaceele* nu au glande bucale, iar *Pinipedele* nu au parotide (celelalte glande salivare existente sînt rudimentare). *Rumegătoarele* şi *Edentatele* prezintă glande salivare foarte puternice.

*

La om glandele parotide, localizate în preajma ductului auditiv extern, se deschid la nivelul cavităţii bucale în dreptul molarului superior doi prin canalul Stenon, iar glandele submaxilare (submandibulare) se deschid sub limbă prin canalul Warthon. Glandele sublinguale sînt localizate sub limbă şi prezintă canalele Rivinus şi Bartholin, iar cînd există formaţiuni accesorii elimină produsul elaborat prin canalul Walther (fig. 306). Glandele salivare diferenţiate sînt de tip acinos sau tubulo-acinos, seroase sau sero-mucoase. Parotida este seroasă, celulele acinare zimogene elaborînd proteine specifice. Submaxilarele şi sublinguale conţin acini micşti (cu celule seroase şi mucoase), iar celulele parotidei sînt asemănătoare celulelor principale din glandele gastrice şi pancreas, caracterizate printr-o bogată ergastoplasmă ce populează întreaga citoplasmă şi numeroase complexe Golgi. Dinamica modificărilor ultrastructurale ale celulelor acinilor glandei parotide de la şobolan a fost stabilită prin testul cu izoprenalină, demonstrîndu-se că eliminarea proteinelor elaborate în lumenul acinar se face pe calea exocitozei ; granulele de zimogen ajunse în vecinătatea plasmalemei apicale fuzionează cu aceasta şi elimină conţinutul în lumenul glandular, determinînd creşterea considerabilă a acestuia (fig. 307). Glandele submaxilare şi sublinguale

Scanned with OKEN Scanner

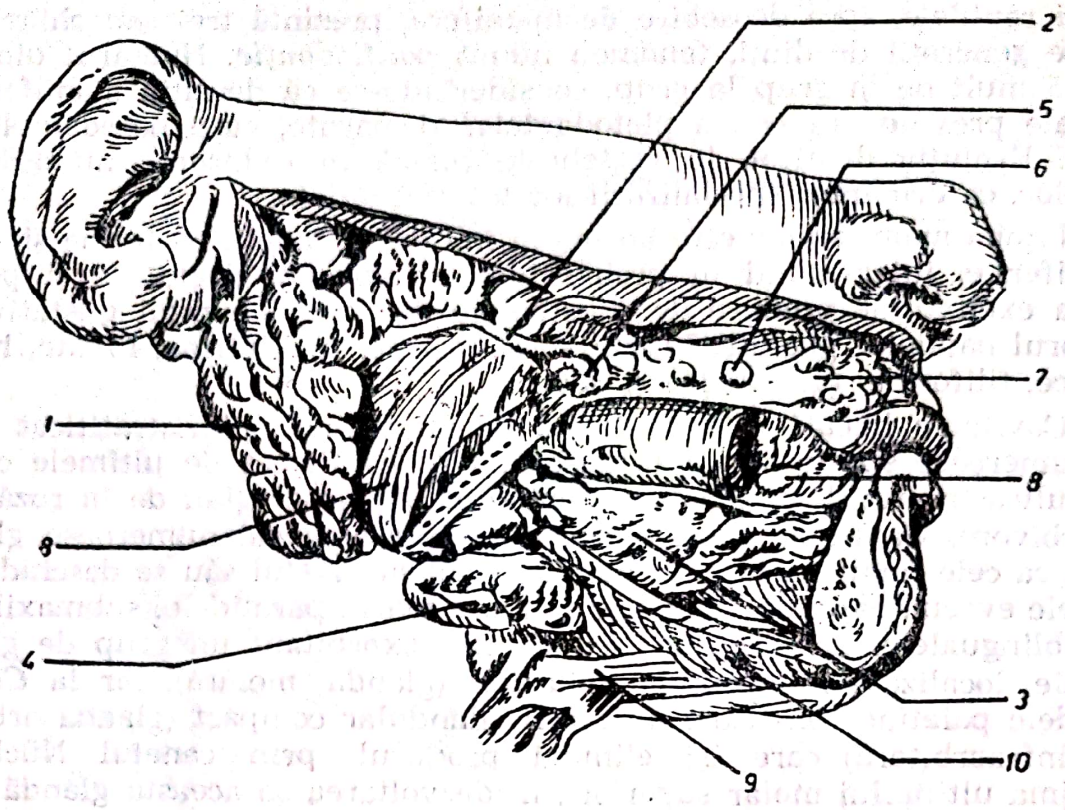

Fig. 306. Glandele salivare la om :
1 — glanda parotidă ; *2* — canalul Stenon ; *3* — glanda sublinguală ; *4* — glanda submandibulară ; *5* — glandele molare ; *6* — glandele bucale ; *7* — glandă labială anterioară ; *8* — glandă lingvală ; *9* — mușchiul milohioidian ; *10* — mușchiul genioglos.

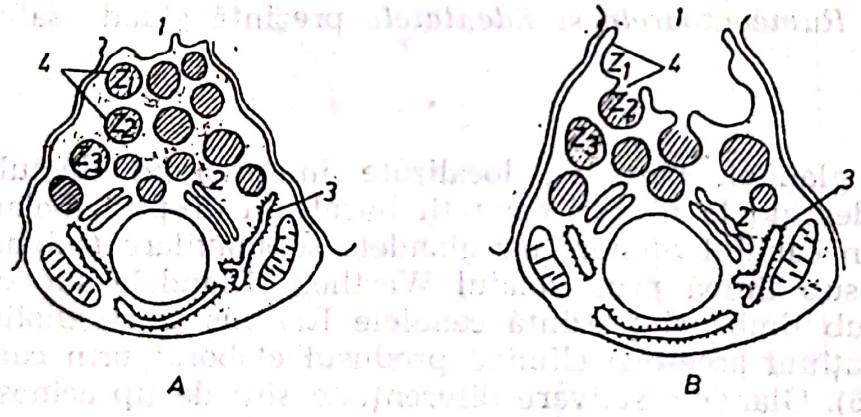

Fig. 307. Reprezentarea schematică a modificărilor ultrastructurale de la începutul și sfîrșitul ciclului secretor al celulei secretorii din glanda parotidă de șobolan (după A. Amsterdam, 1969) :
1 — lumenul acinului glandular ; *2* — complex Golgi ; *3* — reticul endoplasmatic granular ; *4* — granule de zimogen.

conțin, pe lîngă celulele seroase, și numeroase celule mucoase cu granule de secreție voluminoase al căror conținut este eliminat prin polul apical (fig. 308). Celulele glandulare și cele epiteliale din partea bazală a canalelor intercalare sînt tapisate cu celule mioepiteliale care conțin filamente. Întregul proces de pinocitoză desfășurat de-a lungul membranei bazale certifică participarea acestor celule la procurarea „materialelor" brute necesare celulelor secretoare.

Scanned with OKEN Scanner

Faringele prezintă o porțiune superioară (nazală) în care se deschid choanele și una vestibulară în care se deschide cavitatea bucală și laringiană, care se continuă cu laringele (v. fig. 305). La nivelul faringelui se întretaie calea digestivă cu cea respiratorie ; numai la *Cetacee* și *Cabaline* există o completă separare a acestor două căi. La *Cetacee* laringele crește în înălțime, pătrunzînd proximal în choane.

Esofagul are forma unui conduct dispus între faringe și stomac și prezintă o puternică musculatură striată la rumegătoarele care regurgitează hrana în scopul mestecării ei ; epiteliul esofagian este pluristratificat și keratinizat, îndeosebi la rozătoare și erbivore.

Stomacul, în general voluminos, are forme și dimensiuni diferite. Stomacul simplu prezintă o curbură mare („fundus") către stînga și o curbură mică spre dreapta ; se observă două orificii (sfincter) : *cardia* (la limita cu esofagul) și *pilorul* (la limita cu intestinul). Epiteliul gastric este unistratificat (spre deosebire de cel esofagian) și diferențiat în zone marcate prin prezența unor glande tubuloase ; astfel, stomacul *simplu* prezintă o regiune esofagiană, una fundică, una cardiacă și una pilorică (fig. 309). Regiunea definitorie a stomacului este cea fundică, deosebit de importantă sub aspect funcțional și apoi regiunea pilorică. La iepure, cîine și porc, extremitatea cardiacă a stomacului prezintă o zonă limitată, acoperită cu epiteliu pluristratificat, zonă care de fapt este o continuare a esofagului. La cal, tapir, șoarece și în special la hîrciog, zona esofagiană a stomacului este mai extinsă. Stomacul *compus*, reprezentat în forma cea mai simplă la hipopotam, este format dintr-un compartiment independent — stomacul anterior (regiunea esofagiană) — și stomacul veritabil. La cămilă, stomacul anterior se subdivide în *rumen* și *reticulum*, cu numeroși diverticuli în care animalul înmagazinează apă de rezervă.

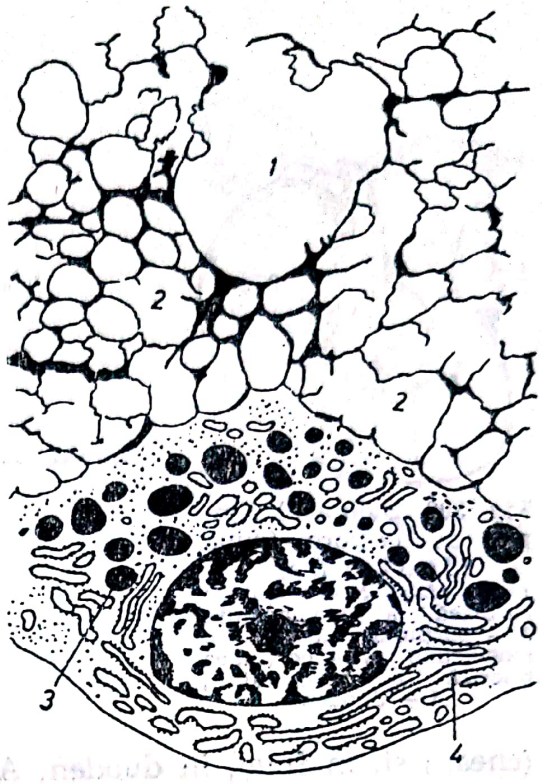

Fig. 308. Reprezentarea schematică a ultrastructurii unui acin din glanda sublinguală de șobolan (după R. Lesson, 1967) :
1 — lumenul acinului ; 2 — granule de secreție din celulele mucoase ; 3 — granule de secreție dintr-o celulă seroasă ; 4 — reticul endoplasmatic granular.

La rumegătoarele tipice (din fam. *Bovidae* și *Ovinae*), stomacul anterior diferențiază trei compartimente care, cu toate dimensiunile apreciabile, sînt considerate expansiuni ale esofagului ; astfel sînt *rumenul*, (burduful), *reticulum* (ciurul), *omassum* (foiosul) și *abomassum* (închegătorul) (fig. 310), ultimul reprezentînd stomacul veritabil care comunică cu duodenul prin pilor. Într-o fază inițială hrana ingerată se acumulează în rumen, apoi trece în reticulum unde se organizează în „ghemuri" care pot fi regurgitate în cavitatea bucală pentru masticație și apoi înghițite trec direct în reticulum, din care, ulterior, trec în foios, închegător

Scanned with OKEN Scanner

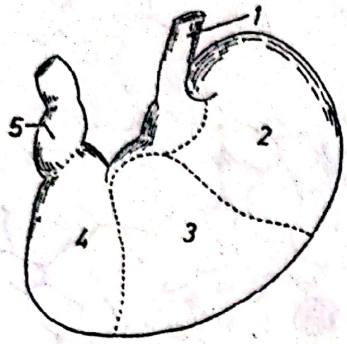

Fig. 309. Stomacul simplu de la porc (după Montagna):
1 — esofag; *2* — porțiunea cardiacă a stomacului; *3* — porțiunea fundică a stomacului; *4* — porțiunea pilorică a stomacului; *5* — duoden.

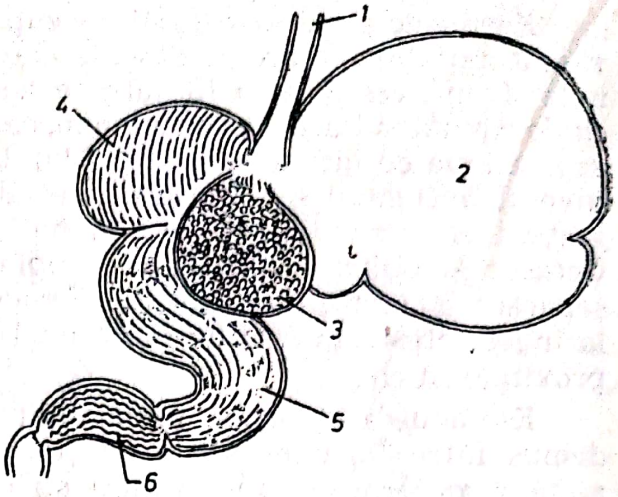

Fig. 310. Schema stomacului compus de la rumegătoare (după Montagna):
1 — esofag; *2* — rumen; *3* — reticulum; *4* — omassum; *5* — abomassum; *6* — duoden.

(cheag) și, în final, în duoden. Abomasumul este singurul compartiment care conține glande gastrice.

Celulele epiteliului gastric superficial și ale criptelor secretă *mucina*, care se acumulează sub formă granulară în citoplasma apicală (fig. 311).

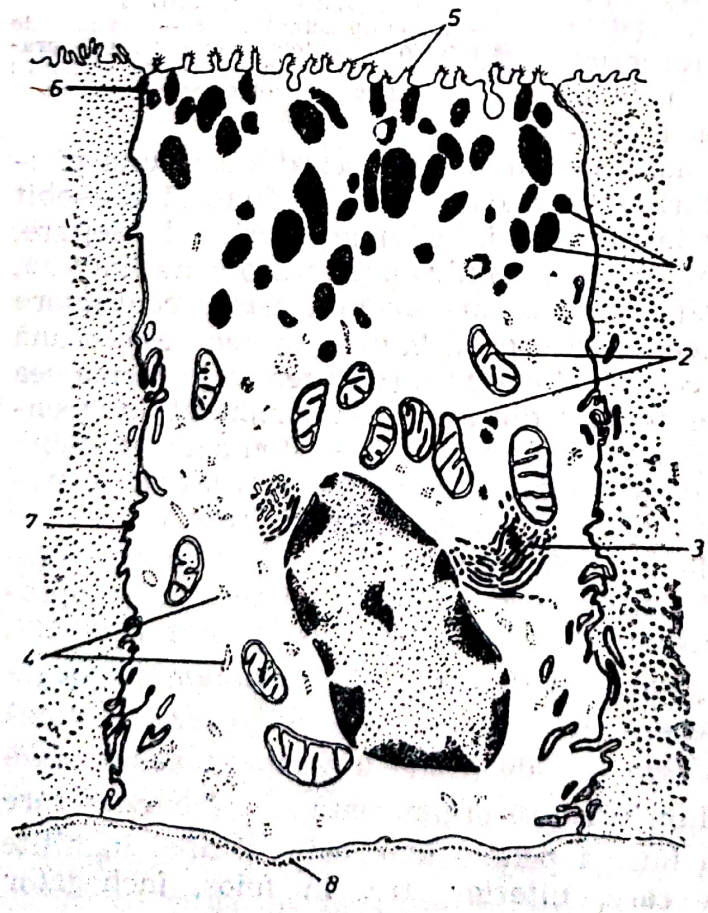

Fig. 311. Celula mucoasă superficială din mucoasa gastrică de la *Myotis lucifugus* (după S. Ito și R. I. Winchester, 1963):
1 — granule mucoase; *2* — mitocondrii; *3* — complex Golgi; *4* — reticul endoplasmatic granular; *5* — microvili; *6* — sistem joncțional (schematic); *7* — desmosom; *8* — membrana bazală.

Scanned with OKEN Scanner

Ele sînt *celule columnare* care căptușesc peretele gastric intern de la cardia la pilor, unde cedează locul epiteliului intestinal ; plasmalemele laterale ale acestor celule diferențiază complexe joncționale complete, întocmai ca celulele epiteliului bucal și esofagian. Secreția celulelor mucoase servește la protecția mucoasei gastrice împotriva acțiunii lizante clorido-peptice ; eliminarea granulelor de mucus nu se face prin exocitoză (ca în cazul celulelor caliciforme intestinale), ci printr-o extruzie a conținutului granular. Autori japonezi susțin că există posibilitatea ca aceste mucine să fie filtrate prin plasmalema apicală. Celulele mucoase se reînnoiesc foarte rapid prin diviziune în profunzimea criptelor, de unde ulterior migrează, diferențiindu-se progresiv către epiteliul superficial unde se descuamează ; viața lor este de trei zile la șobolan și opt zile la cîine.

Glandele tubulare ale mucoasei gastrice (fig. 312) sînt mai diferențiate decît la batracieni, reptile și păsări, deoarece la aceste vertebrate glandele fundice conțin un singur tip celular, care secretă simultan *acid clorhidric* și *pepsinogen*. La mamifere există două tipuri de celule distincte care elaborează acidul clorhidric și pepsinogenul : *celule parietale* și *celule principale*, la care se adaugă *celulele mucoase* (fig. 313) din regiunea colului, diferite ca aspect și secreție de celulele mucoase gastrice superficiale. Celulele parietale (fig. 314) prezintă caractere ultrastructurale particulare, și anume, microcanale cu microvilozități prin care se elimină acidul clorhidric în lumenul glandular, ca și un număr enorm de mitocondrii ; ele nu se divid, ca dealtfel și celulele principale și mucoase ale colului și sînt generate din celulele-sușe ale glandei. Celulele principale sînt tipic zimogenice,

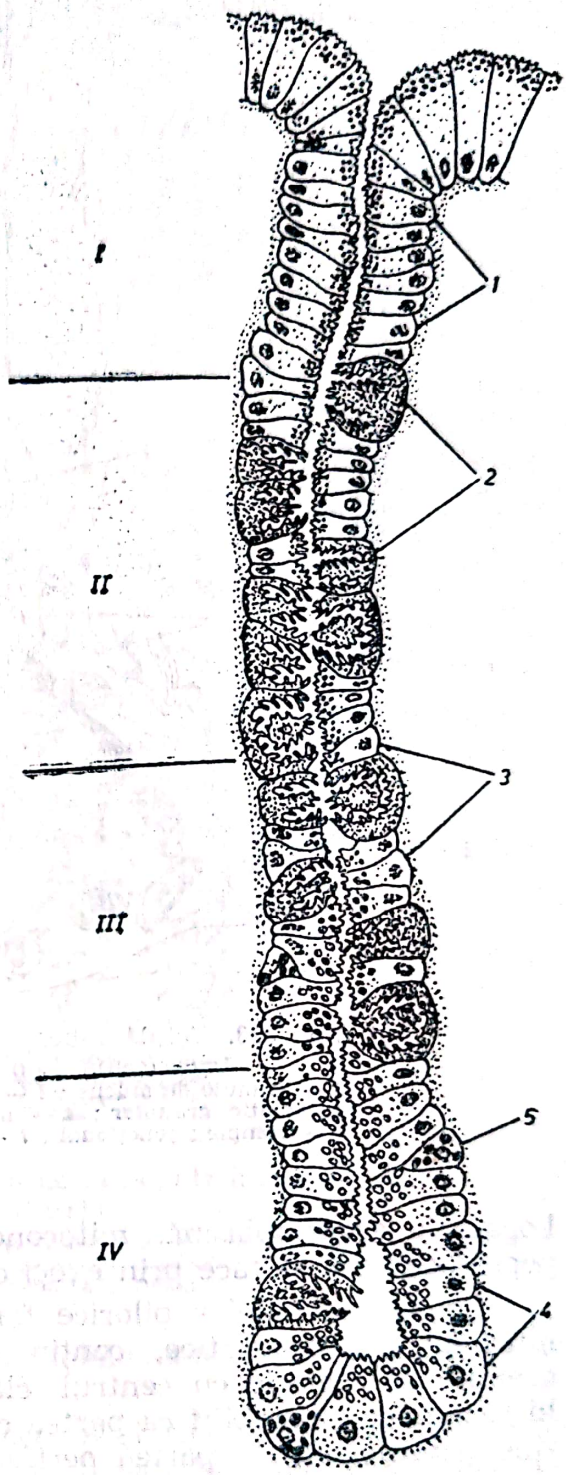

Fig. 312. Glandă tubulară fundică din stomacul de *Myotis* (după I t o și W i n c h e s t e r) : *I* — deschidere ; *II* — gît; *III* — istm ; *IV* — bază : 1 — celule mucoase superficiale ; 2 — celule parietale ; 3 — celule mucoase din regiunea colului glandei fundice ; 4 — celule principale ; 5 — celulă argentafină.

Scanned with OKEN Scanner

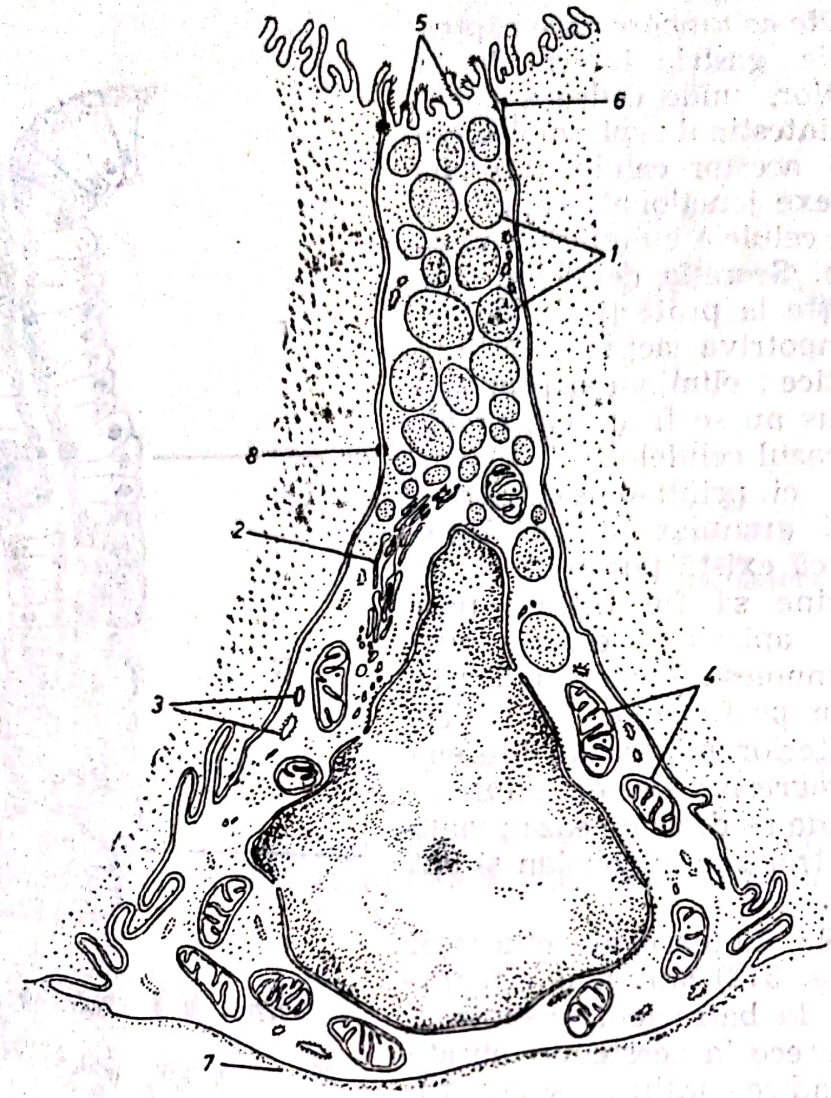

Fig. 313. Celulă mucoasă din colul unei glande gastrice (după Ito și Winchester):
1 — granule de mucus ; *2* — complex Golgi ; *3* — reticul endoplasmatic granular ; *4* — mitocondrii ; *5* — microvili ; *6* — complex joncțional ; *7* — membrană bazală ; *8* — desmosom.

bogate în ergastoplasmă, mitocondrii și granule de zimogen ; depleția pepsinogenului se face prin exocitoză (fig. 315) ; ele elaborează și renină.

Celulele glandelor pilorice formează granule cu reacții generale la mucină ; sînt prismatice, conțin ergastoplasmă abundentă, numeroase granule de secreție cu centrul clar și arie periferică densă. Reacțiile histochimice au stabilit că partea centrală este de natură proteică și conține pepsinogen, iar partea periferică conține glucide (natură mucoasă).

Intestinul subțire prezintă lungimi diferite, condiționate de regimul alimentar ; este scurt (6—7 m) la carnivore (ex. : la leu), mai lung (20 m la porc, care este omnivor) și foarte lung (50 m) la *Bos* care este erbivor). Prezintă trei segmente : *duodenul, jejunul* și *ileonul*. Duodenul este definitoriu pentru mamifere deoarece conține glande Brunner, absente la toate celelalte vertebrate. Mucoasa intestinală diferențiază cute

Scanned with OKEN Scanner

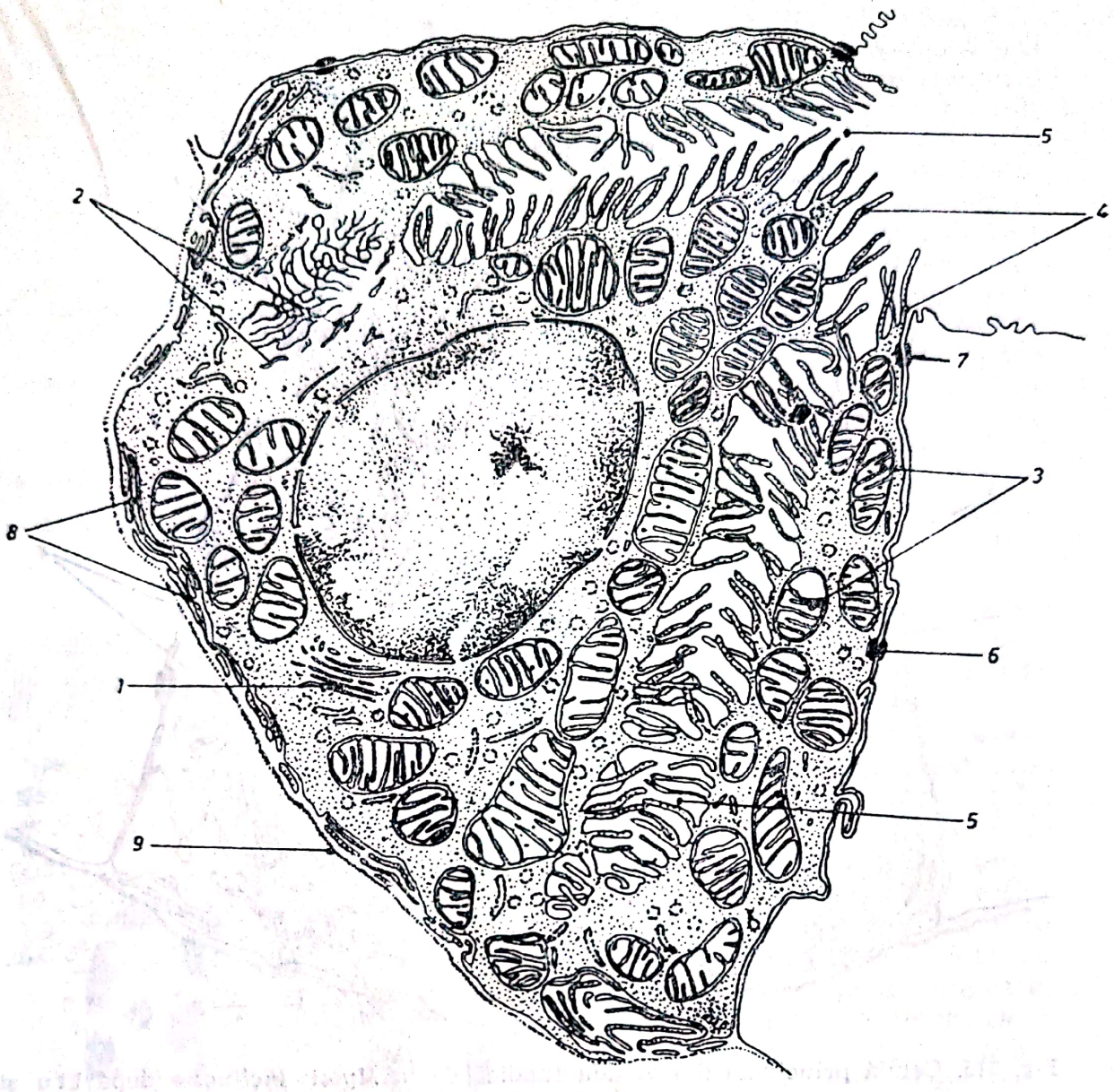

Fig. 314. Celulă parietală din glanda fundică de la *Myotis lucifugus* (după Ito și Winchester):

1 — complex Golgi ; *2* — reticul endoplasmic granular ; *3* — mitocondrii ; *4* — microvili ; *5* — canaliculi secretori ; *6* — desmosom ; *7* — zonă joncțională ; *8* — cute ale membranei polului bazal ; *9* — membrana bazală.

și creste, cutele înalte constituind valvulele conivente Kerkring, care emit la rîndul lor *vilozități.*

Intestinul gros este compus din *cecum* și *colon* ; primul lipsește la *Chiroptere,* majoritatea insectivorelor, la *Urside* și unele *Rozătoare.* La maimuțele superioare și la om extremitatea cecumului se atrofiază formînd *apendicele vermiform.* La erbivore cecumul poate fi foarte lung (fig. 316) atingînd uneori lungimea corpului animalului, caz în care se torsionează în spirală în jurul propriului ax. Deschiderea intestinului subțire în intestinul gros este marcată de *valvula ileo-cecală.* Colonul la om prezintă o ramură ascendentă, una transversă și una descendentă con-

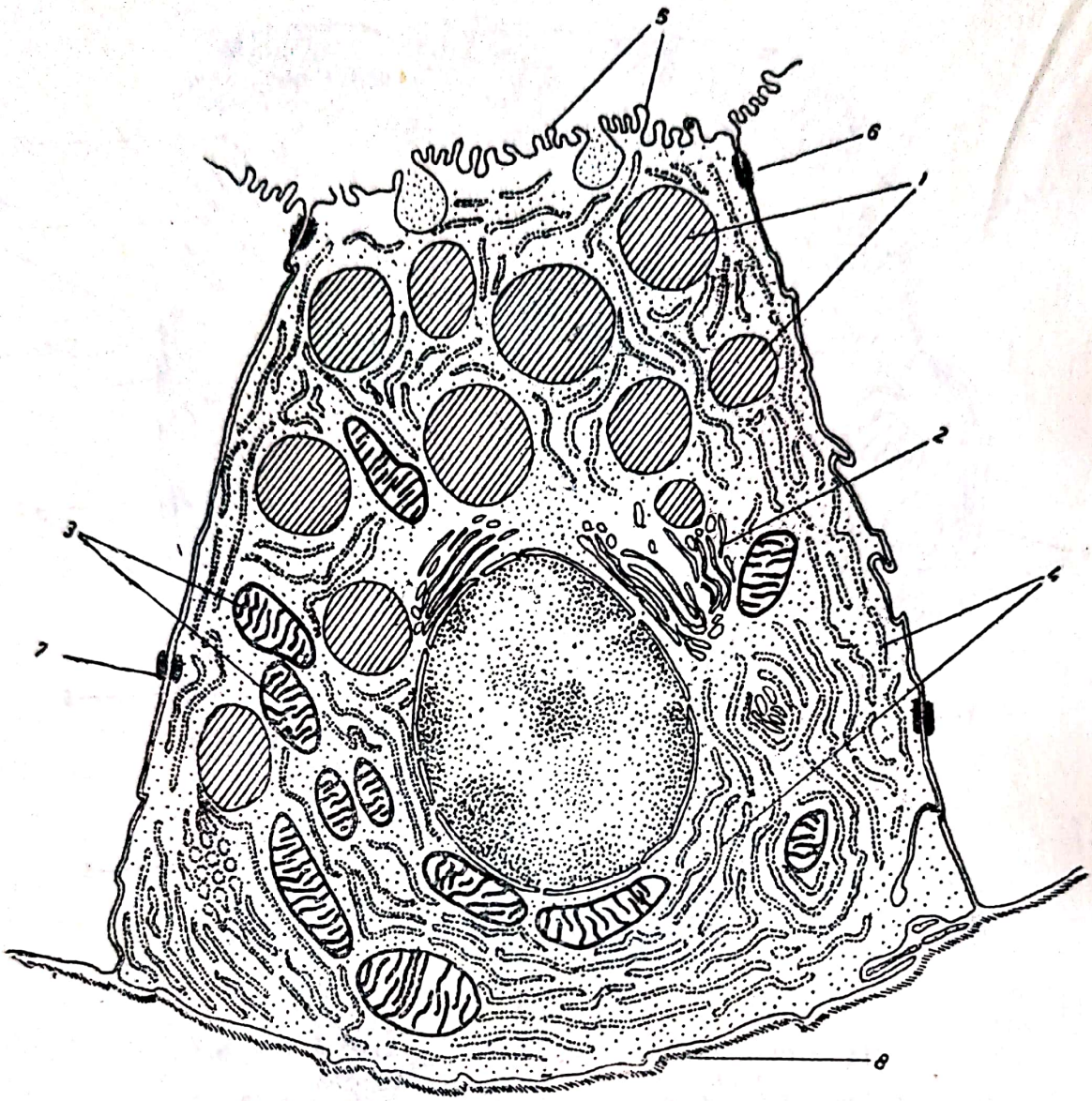

Fig. 315. Celulă principală din glanda fundică de la *Myotis lucifugus* (după Ito şi Winchester):
1 — granule de zimogen ; *2* — complex Golgi ; *3* — mitocondrii ; *4* — reticul endoplasmatic granular ; *5* — microvili ; *6* — complex joncţional ; *7* — desmosom ; *8* — membrana bazală.

tinuată de sigmoid, iar acesta de rect care, prin anus, se deschide la exterior. Intestinul gros, ca şi cel subţire, conţine pe toată lungimea sa glandele Lieberkühn. Monotremele prezintă cloac.

Enterocitul (celula intestinală) îndeplineşte funcţiile esenţiale ale digestiei şi absorbţiei ; este cilindrică, cu platou striat format din 650—3 000 microvilozităţi înalte, care sporesc suprafaţa funcţională a celulei de aproximativ 60 ori. Microvilozităţile sînt expansiuni citoplasmatice cilindrice, de un micron lungime şi conţin 20—50 filamente cu diametrul de aproximativ 60 Å şi cu membrana mai groasă decît restul celulei ; între două microvilozităţi membrana apicală emite vezicule pinocitare, prin care conţinutul intestinal este ingerat parţial în cito-

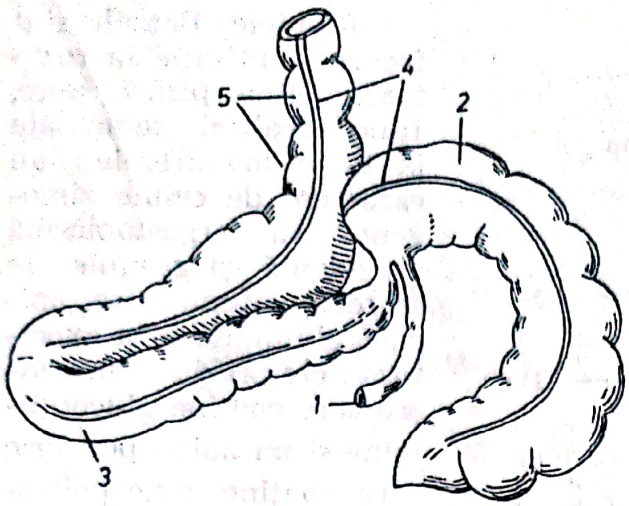

Fig. 316. Colonul și cecumul la cal (după Montagna):
1 — ileum ; *2* — cecum ; *3* — colon ; *4* — taenia coli; *5* — haustre.

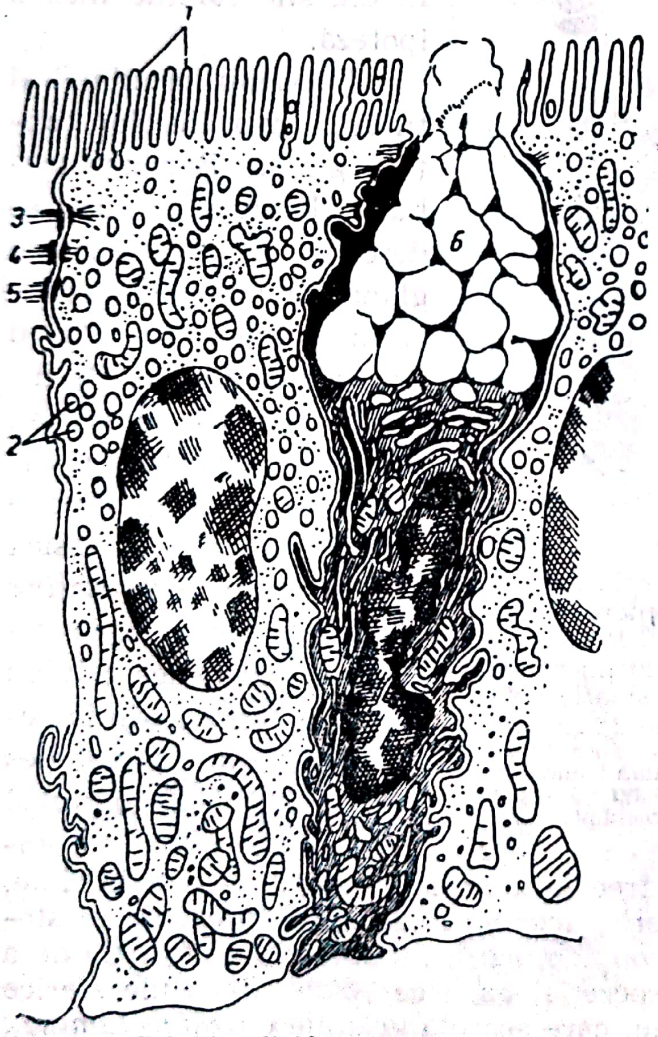

Fig. 317. Celulă caliciformă între două celule epiteliale ale vilozității intestinale de la șoarece (după Zeitoun):
1 — microvilozități ; *2* — vezicule ; *3, 4, 5* — complex joncțional ; *6* — granul de mucus.

plasma enterocitelor (fig. 317). Enterocitele se conectează prin complexe joncționale complete, care nu permit substanțelor din lumenul intestinal să ajungă la vasele vilozităților, fapt demonstrat și cu tehnica trasoarelor radioactive. Enterocitele conțin organitele celulare obișnuite : mitocondrii, lisosomi, reticul endoplasmatic, care diferențiază un sistem complex de tubuli și saculi localizați sub platoul striat (v. fig. 317). Date recente arată că enterocitul ar continua digestia inițială din lumenul intestinal, deoarece ergastoplasm sintetizează proteine (în special enzime) indispensabile resintetizării trigliceridelor și proteinelor ; ele participă, de asemenea, la transportul lipidelor în care dominant este implicat reticulul endoplasmatic neted (fig. 318). Structura enterocitului este diferită în glandele Lieberkühn, în vilozități și în apexul acestora ; ele provin din celule-suș e, diferențierea inițiindu-se în profunzimea unei glande, de unde ulterior, prin migrare, ajung în vîrful criptelor. De-a lungul întregului intestin, printre enterocite sînt diseminate celule caliciforme (celule mucoase) în formă de cupă, cu citoplasma bazală mai electronodensă decît cea supranucleară care conține granule de secreție ce fuzionează cu plasmalema apicală pentru a elibera conținutul în lumenul intestinal ; se conectează de enterocitele vecine prin complexe joncționale (v. fig. 317) și provin din celulele nediferențiate sau intermediare ale glandelor Lieberkühn.

Scanned with OKEN Scanner

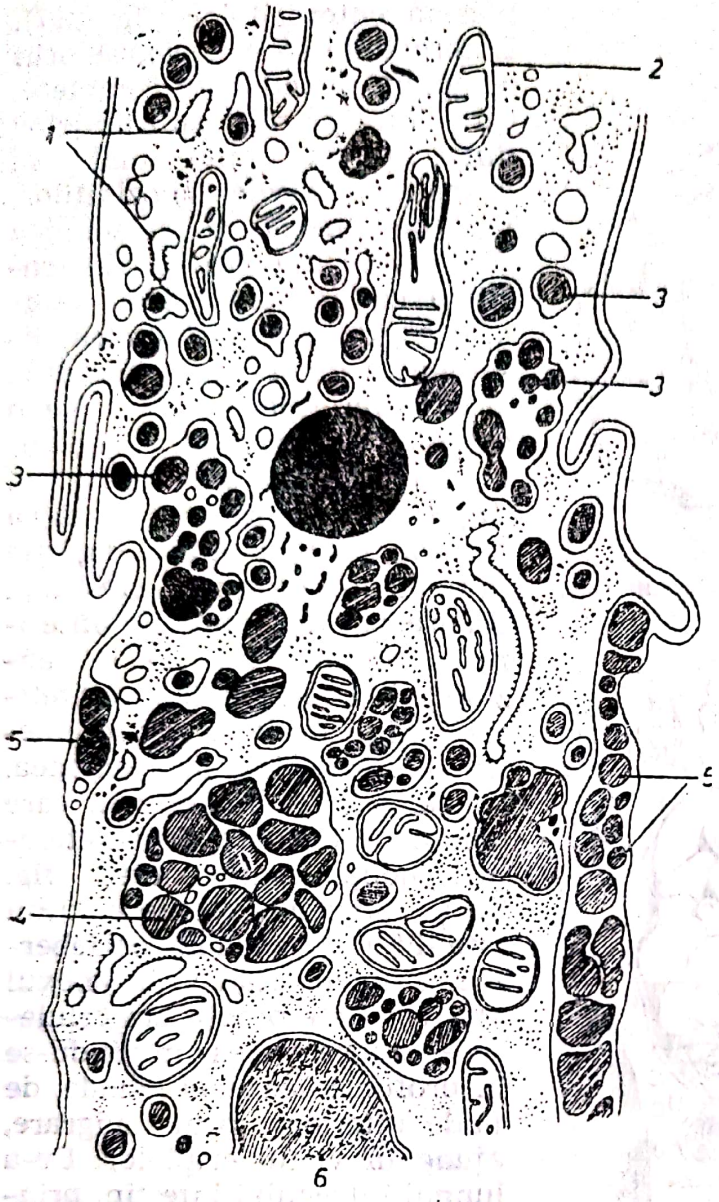

Fig. 318. Schema unei enterocite de la şobolan, în timpul absorbţiei lipidelor (adaptare după o fotografie electronomicroscopică — Palay şi Revel, 1964). În citoplasma supranucleară este prezent un sistem reticular endoplasmatic neted şi granular, care înconjură picăturile de grăsime: *1*— reticul endoplasmatic granular ; *2* — mitocondrii ; *3* — granule adipoase în sistemul reticulului endoplasmatic neted ; *4* — lipide în complexul Golgi ; *5* — picături de lipide în spaţiul intercelular.

Celulele Paneth sînt frecvent întîlnite la rozătoare, cîine, pisică, porc, fiind dealtfel semnalate la toate mamiferele ; au caractere de celule zimogene, cu ergastoplasmă abundentă şi granule de secreţie voluminoase, apicale, eliminate prin exocitoză ; ele prezintă un centru care conţine glucoproteine şi un halou periferic care conţine mucopolizaharide acide (fig. 319). Intervenţia celulelor Paneth în digestie rămîne încă o ipoteză.

Duodenul proximal al tuturor mamiferelor conţine glande Brunner (tuburi glandulare) care se deschid în profunzimea glandelor Lieberkühn ; secretă mucină asociată cu un produs proteic. Pe întregul tractus intestinal, printre enterocite sînt diseminate celule endocrine pe care histologia clasică le-a denumit *argentafine* (fig. 320). Există cinci tipuri de asemenea celule : *a*) unele prezente în întregul tub digestiv şi mai ales în duodenul şobolanului şi care elaborează *serotonina ; b*) celule de formă variată, frecvente în mucoasa fundică de la cîine, pisică, iepure şi care secretă *enteroglucagonul ; c*) celule prezente în stomacul şi intestinul subţire de la şobolan, cărora li se atribuie funcţia de a elabora un hormon inhibitor al secreţiei gastrice acide ; *d*) celule sferice din mucoasa pilorică de la şobolan, care secretă granule cu *catecolamine ; e*) celule alungite, cu matricea granulară sau filamentoasă, care elaborează granule, probabil de *gastrină* şi localizate în mucoasa cardiacă, pilorică şi duodenală proximală.

Scanned with OKEN Scanner

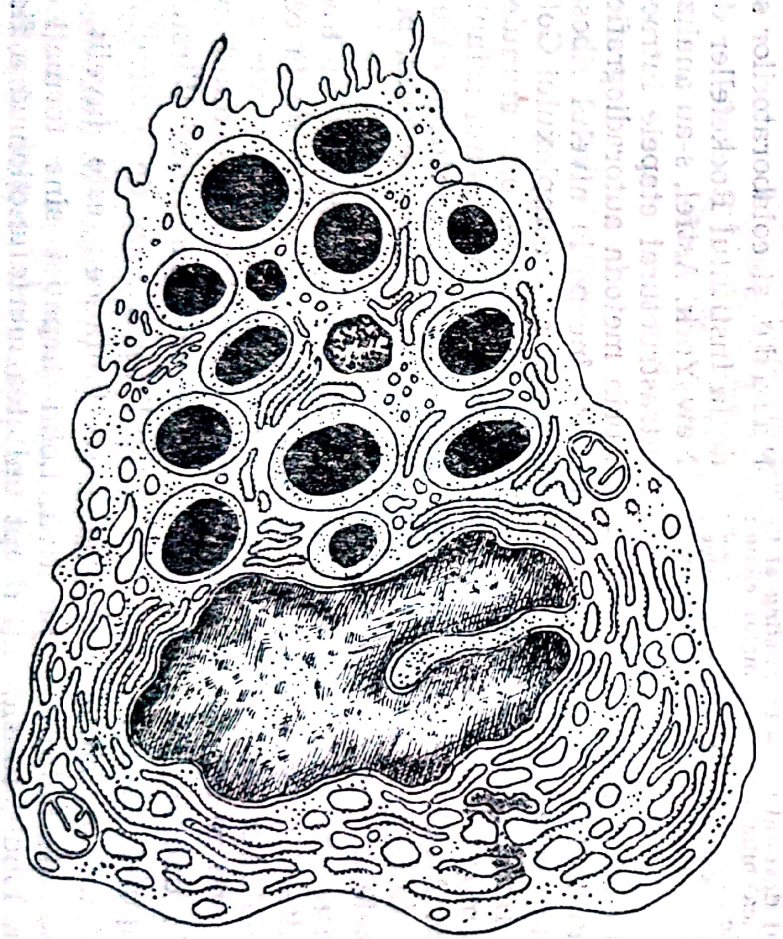

Fig. 319. Celula Paneth de la șoarece ; se evidențiază bogăția reticulului endoplasmatic și granulele de secreție voluminoase compuse din două zone de densitate inegală (după Zeitoun).

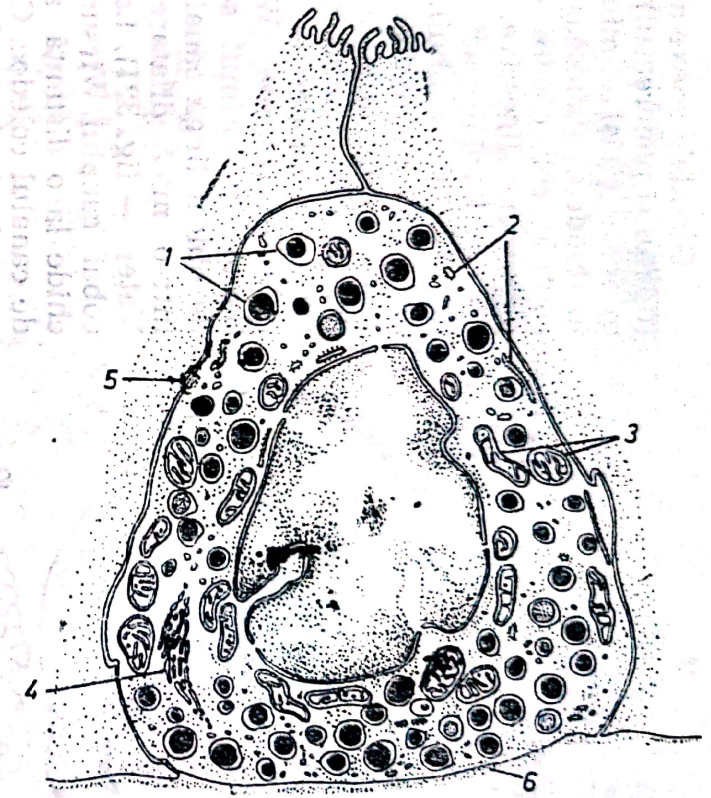

Fig. 320. Celulă argentafină din mucoasa gastrică de la *Myotis lucifugus* (după Ito și Winchester) :
1 — granule argentafine ; *2* — reticul endoplasmatic granular ; *3* — mitocondrii ; *4* — complex Golgi ; *5* — desmosom ; *6* — membrana bazală.

Scanned with OKEN Scanner

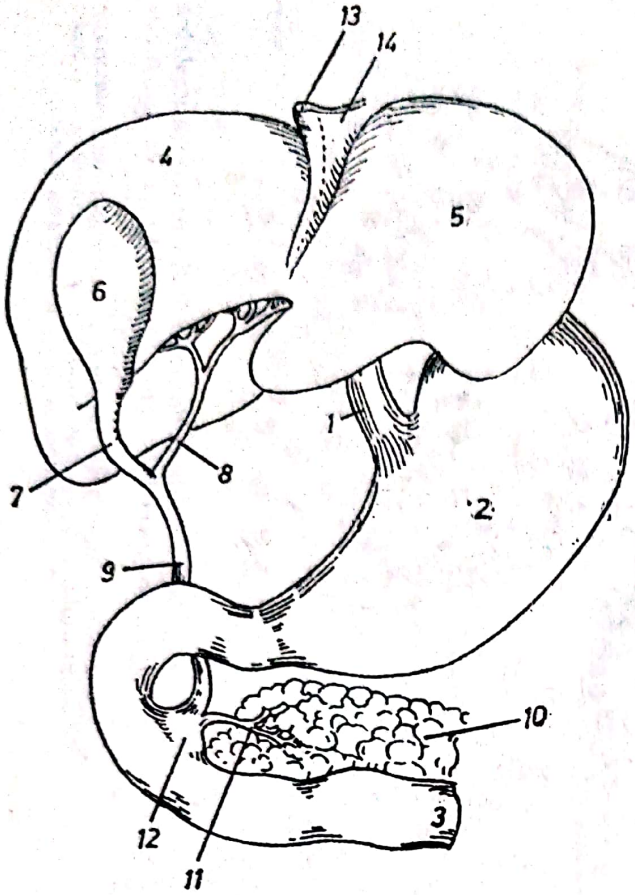

Fig. 321. Ficatul și pancreasul la om (după Montagna):
1 — esofagul ; *2* — stomacul ; *3* — duodenul ; *4* — lobul drept al ficatului ; *5* — lobul stîng al ficatului ; *6* — vezica biliară ; *7* — canalul cistic ; *8* — canalul hepatic ; *9* — canalul coledoc ; *10* — pancreas ; *11* — canalul Wirsung ; *12* — ampula Vater ; *13* — ligamentul rotund ; *14* — ligamentul falciform.

Glandele anexe abdominale (ficatul și pancreasul) sînt voluminoase și își elimină secreția în duoden. Pancreasul exocrin conține celule care elaborează proenzime digestive. Ca structură de bază are acinul glandular, asociat în lobuli, care elimină produsul elaborat prin canalele intercalare, la rîndul lor deschise în canalul central, iar acesta în duoden prin 1—2 canale excretoare (Wirsung și Santorini) ; primul se deschide de obicei lîngă canalul coledoc într-o mică dilatare (ampula Vater — fig. 321). La iepure și cobai canalul Wirsung se deschide la o distanță apreciabilă de canalul coledoc. Celula pancreasului exocrin (fig. 322) este de tip zimogenic, cu rol de sinteză și concentrare a proteinelor implicate în digestie ; activitatea specifică și caracterul ciclic, ritmic al acestor celule a constituit una din problemele de studiu ale savantului George Palade și colaboratorilor săi de la Institutul Rockefeller din New York. Astfel, s-au analizat ultrastructural etapele intracelulare ale sintezei proteinelor „de export", prin metoda autoradiografică. Este bine stabilit faptul că sinteza proteinelor începe la nivelul ribosomilor, după care este transferată ergastoplasmei și apoi complexului Golgi unde are loc finalizarea biosintezei exprimată morfologic prin granulele de secreție (zimogen) al căror conținut este eliminat în lumenul acinului prin exocitoză. Analiza biochimică a fracțiilor granulare confirmă că enzimele conținute de granule sînt : chimiotripsinogenul, tripsinogenul, procarbopeptidazele, amilaze și lipaze.

Ficatul este cea mai voluminoasă glandă a organismului, în toate etapele dezvoltării sale la mamifere. Prezintă mai mulți lobi de la care pleacă canalele hepatice, care se deschid în canalul cistic, iar acesta în vezica biliară ; pe de altă parte, canalul cistic se continuă cu canalul care se deschide în duoden, de obicei alături de canalul pancreatic Wirsung, la nivelul ampulei Vater (v. fig. 321). Ficatul beneficiază de o circulație funcțională și una nutritivă, nervi și vase limfatice ; este învelit de capsula Glisson de natură conjunctivă. Lobii hepatici sînt formați la rîndul lor din lobuli, considerați drept unitatea morfofuncțională a fica-

Scanned with OKEN Scanner

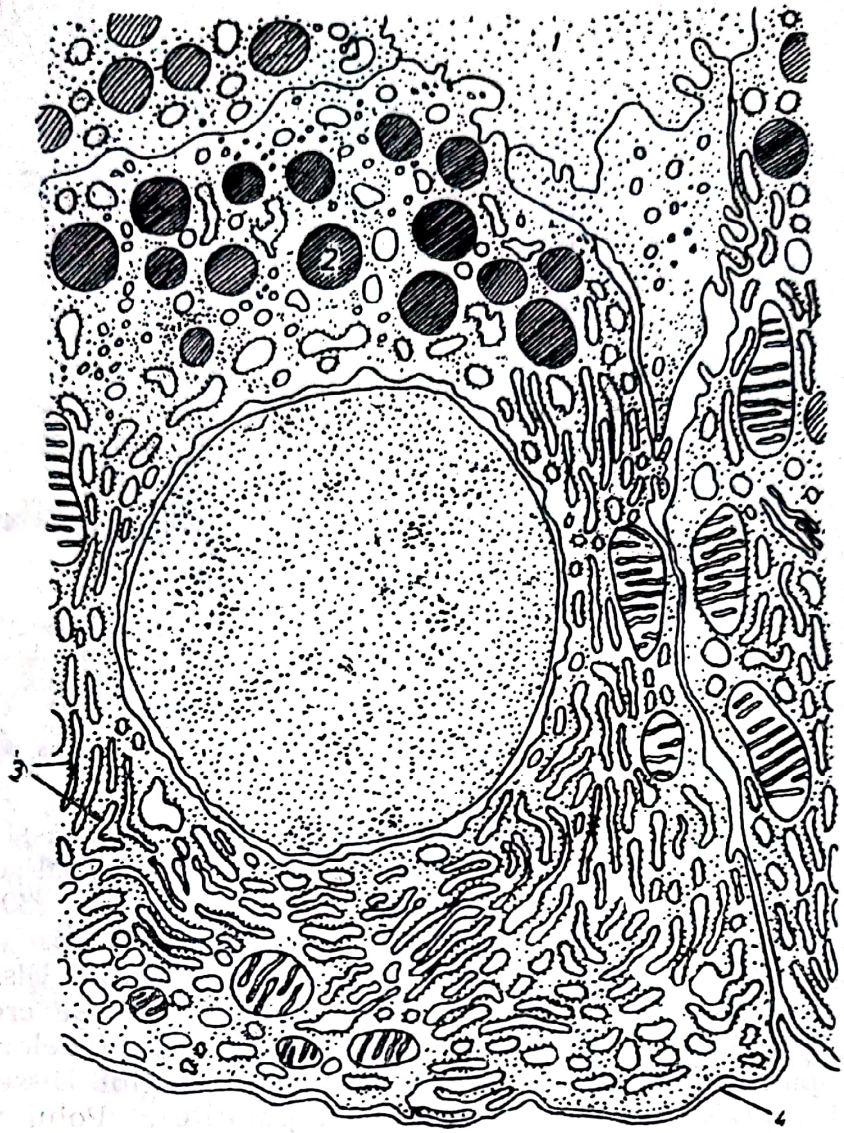

Fig. 322. Celulă pancreatică exocrină de la cobai (după microfotografie electronică, B o l a n d e r, 1974) :
1 — lumenul acinului pancreatic ; *2* — granule de zimogen ; *3* — reticul endoplasmatic granular ; *4* — membrana bazală.

tului. Aceştia sînt de formă poligonală în secţiune transversală, avînd 5—6 laturi (fig. 323) evidente, îndeosebi periferic ; baza lobului se află către centrul parenchimului hepatic. Între lobuli se găseşte stroma conjunctivă extralobulară, care conţine o ramură a venei porte, o ramură a arterei hepatice, canalicule biliare, vase limfatice şi nervi. Structurile menţionate sînt plasate la limita dintre 3—4 lobuli unde se formează aşa-numitele *spaţii Kiernan*. Din ramura venei porte (aflată în spaţiul Kiernan) se desprind capilarele sinusoide care pătrund în lobulul hepatic, insinuîndu-se printre cordoanele hepatice Remack. Sinusoidele se deschid în vena centrolobulară (fig. 324), care la rîndul ei se uneşte cu vena sublobulară din baza lobulului. Aceasta se deschide apoi în ramura interlobulară a venei suprahepatice, care la rîndul ei ajunge în vena cavă inferioară. Sîngele arterial ajunge în lobulul hepatic prin arterele peri-

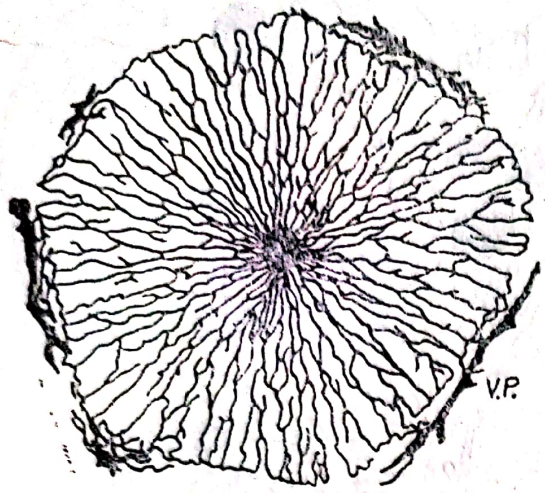

Fig. 323. Secțiune transversală printr-un lobul hepatic (după D r ă g o i). În mijloc se găsește vena centrolobulară, spre care converg capilarele sinusoide :
V.P — vena perilobulară.

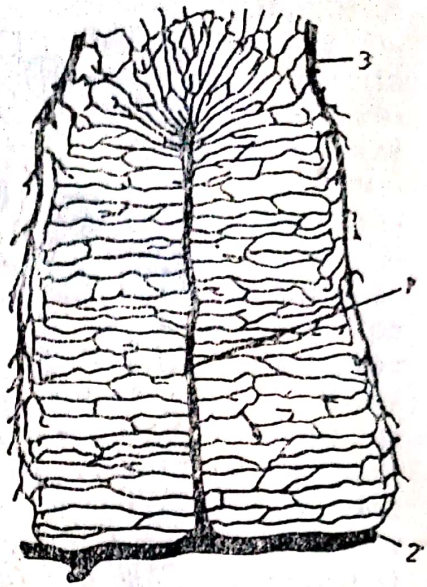

Fig. 324. Secțiune longitudinală printr-un lobul hepatic (după D r ă g o i) :
1 — vena centrolobulară ;
2 — vena suprahepatică ;
3 — vena perilobulară.

lobulare (ramuri ale arterei hepatice), care se capilarizează și se deschid în sinusoide. Analiza ultrastructurală a sinusoidelor hepatice a stabilit că acestea conțin trei feluri de celule : celule Kupffer (30%), celule endoteliale (48%), puternic comprimate și prevăzute cu pori care permit comunicarea directă dintre lumenul sinusoidului și spațiul Disse și celule care acumulează lipide (13%) (fig. 325). Spațiul Disse se creează între hepatocit și peretele sinusoidului. Din lumenul sinusoidelor produsele trec prin spațiile dintre celulele endoteliale în spațiul Disse, de unde, ulterior, sînt preluate de *hepatocite* prin pinocitoză. Polul vascular al hepatocitului este definit ultrastructural prin exuberanta dezvoltare a reticulului endoplasmatic neted. Polul biliar al hepatocitului, care evidențiază exocitoză, organizează între cordoanele Remack canalicule biliare localizate frecvent la limita dintre trei hepatocite consolidate printr-un complex joncțional complet.

Canaliculele biliare de calibru mic conțin *bila*, secreție elaborată de celula hepatică, produs pe care îl transportă dinspre centrul lobulului către periferia acestuia, unde se continuă cu canalul intralobular (ductul intralobular) care se deschide în canalul interlobular. Prin confluența canalelor interlobulare rezultă în final *canalul hepatic*. Acesta abordează ulterior *vezica biliară* și *canalul coledoc*.

Hepatocitul este astfel o celulă glandulară care, cu toată multitudinea funcțiilor sale, posedă o structură relativ simplă ; ea a constituit obiectul unor intense studii ale lui D e D u v e și școlii sale. Structural, conține 1—2 nuclei sferici, ergastoplasmă abundentă, reticul endoplasmatic neted sub formă de rețea, tuburi și vezicule, complex Golgi și numeroase mitocondrii. Lisosomii hepatici, care conțin hidrolaze, au fost

Scanned with OKEN Scanner

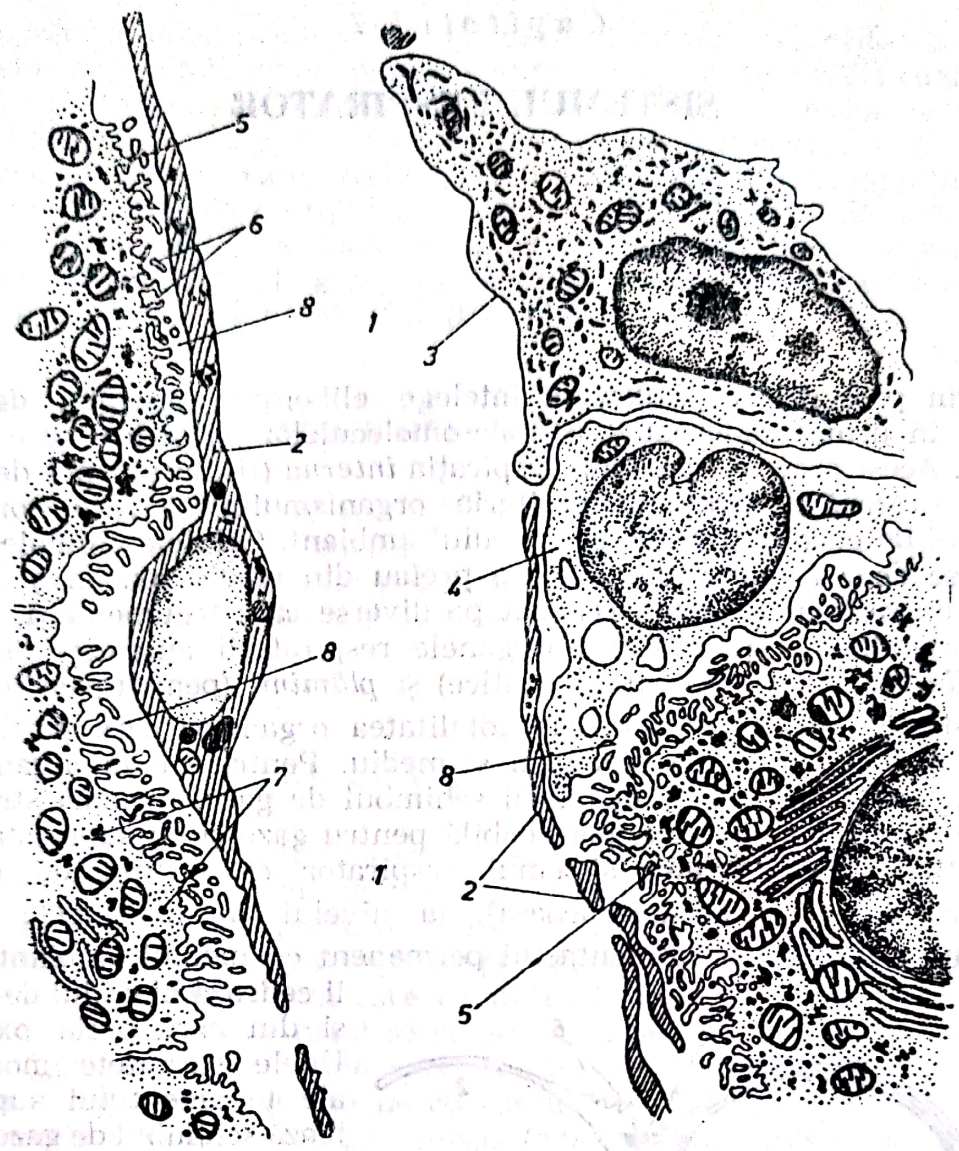

Fig. 325. Schemă după o electronomicrofotografie ce ilustrează cele trei tipuri de celule care mărginesc sinusoidul hepatic (după Widmann, 1972):

1 — lumenul sinusoidului ; *2* — celule endoteliale ; *3* — celulă Kupffer, care evidenţiază reacţia pentru peroxidază în cisternele reticulului endoplasmatic şi a celui perinuclear ; *4* — celulă acumulatoare de lipide ; *5* — celule hepatice ; *6* — microvilozităţile hepatocitelor ; *7* — glicogen ; *8* — spaţiul Disse.

analizaţi detaliat de către De Duve şi Novicoff. Peroxisomii (microbodies), frecvent prezenţi în hepatocit, conţin în matrice uricaze, catalaze şi aminoacidoxidaze. Citoplasma hepatocitului conţine, de asemenea, particule de glicogen în cantităţi variabile, dependente de starea funcţională, diseminate printre ribosomi şi poliribosomi.

Scanned with OKEN Scanner

Capitolul 7

SISTEMUL RESPIRATOR

Prin *procesul respirației* se înțelege eliberarea energiei de către celule, în urma oxidoreducerii macromoleculelor organice care conțin carbon. Acest proces reprezintă respirația *internă* (tisulară), spre deosebire de cea *externă* realizată la periferia organismului și care constă în schimbul de gaze dintre sînge și mediul ambiant. Celulele animale supraviețuiesc doar în condițiile în care preiau din mediu oxigen și elimină bioxid de carbon, fenomen realizat pe diverse căi : tegumentară, intestinală, branhială și pulmonară. Organele respiratorii autentice sînt însă *branhiile* (pentru vertebratele acvatice) și *plămînii* (pentru cele terestre).

Sistemul respirator reunește totalitatea organelor care participă la schimbul de gaze dintre organism și mediu. Pentru ca un organ respirator să îndeplinească cît mai facil schimbul de gaze, reclamă structural o membrană foarte subțire, permeabilă pentru gaze și cu suprafață mare. Sînt autori care definesc sistemul respirator ca o suprafață externă (tegumentul) sau internă (mucoasă), la nivelul căreia sîngele circulă continuu, asigurînd astfel contactul permanent cu mediul ambiant căruia îi cedează bioxidul de carbon și din care preia oxigenul. Unele suprafețe modificate ale tegumentului suplimentează schimbul de gaze, avînd uneori (în etapele ontogenetice inițiale) rolul primordial. Există pești lipsiți de solzi și amfibieni cu plămîni rudimentari la care tegumentul participă esențial în schimbul de gaze ; în plus, la unii pești, alături de branhii și plămîni, înotătoarele foarte puternic vascularizate contribuie la respirație. La speciile de pești care populează apele slab aerate, epiteliul intestinal prezintă parțial modificări care îi conferă calități respiratorii ; astfel, animalele înghit aer care este vehiculat

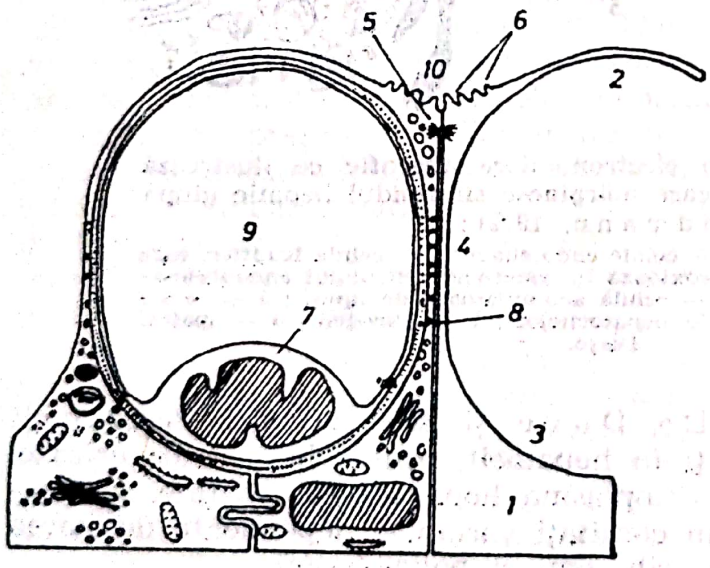

Fig. 326. Reprezentarea diagramatică a epiteliului intestinal respirator de la *Misgurnus fossilis* (după Jasinski, 1973) :
1 — celula epitelială intestinală ; *2* — partea apicală a celulei ; *3* — partea bazală a celulei ; *4* — partea mijlocie a celulei ; *5* — zonula occludens și zonula adherens ; *6* — microvili ; *7* — celulă endotelială ; *8* — membrana bazală ; *9* — lumenul capilar ; *10* — lumenul intestinal.

Scanned with OKEN Scanner

dinspre extremitatea orală către cea anală, timp în care cedează oxigen capilarelor de tip pulmonar, prezente sub lamele foarte subțiri constituite de prelungirile celulelor epiteliului intestinal. Studiul ultrastructural al acestor „dispozitive" respiratorii de la *Misgurnus fosilis* relevă că celulele epiteliului intestinal susțin capilarele de tip pulmonar și sînt conectate prin dispozitive joncționale de tipul „zonulei occludens" și „zonulei adherens". Pereții celulelor epiteliale, ca și cei ai capilarelor, sînt foarte subțiri, ceea ce facilitează schimbul de gaze ; între celulele epiteliale și capilare există totdeauna o membrană bazală fină (fig. 326).

7.1. SISTEMUL RESPIRATOR BRANHIAL

Vertebratele inferioare (ciclostomi, pești) prezintă branhii interne și externe : primele sînt adăpostite în pungi branhiale cu origine endoblastică, pe cînd cele externe pot fi atît endoblastice (caz în care reprezintă prelungirile externe ale branhiilor interne hipoblastice), cît și ectoblastice.

7.1.1. BRANHIA INTERNĂ

În timpul dezvoltării larvare la *Teleosteeni,* lama faringiană hipoblastică emite șase perechi de *pungi faringiene* dispuse pe laturile faringelui. Concomitent, epiblastul organizează invaginări mai puțin profunde, corespunzătoare celor endoblastice ; pereții în contact se resorb și astfel apar *pungile branhiale* prin care cavitatea faringiană comunică cu exteriorul. Prima pungă branhială se conservă la *Selacieni,* la care constituie *eventul* („spiraculum"), organ care își pierde funcțiile respiratorii. În celelalte pungi branhiale, pe pereții arcurilor care le separă se organizează *lamele branhiale,* iar pe acestea *lamelele branhiale* — unități morfofuncționale ale sistemului respirator branhial. Majoritatea autorilor susțin natura hipoblastică a epiteliului branhial. M. Nedelea și I. Steopoe însă, au demonstrat că la crap lamele branhiale se dezvoltă ulterior fuziunii dintre invaginările epiblastice și evaginările hipoblastice și numai după migrarea celulelor epiblastice către interiorul pungilor branhiale pe care le tapetează în întregime. În același sens, Smalhausen aduce dovada formării primordiilor lamelor branhiale de la *Acipenseride* la nivelul pungilor epiblastice, înainte ca acestea să fuzioneze cu evaginările hipoblastice.

Branhiile interne prezintă un schelet — *arcul branhial* — constituit din patru segmente scheletice : *faringo-, epi-, cerato-* și *hipobranhial* unite prin piesa *bazibranhial* (copula) cu cele simetrice. Pe marginea externă, convexă, arcul branhial poartă *septul branhial* pe care se dispun lamele branhiale (fig. 327), iar pe acestea lamelele branhiale ; lamele, alternînd cu cele de pe partea opusă a septului, aparțin astfel la două pungi învecinate. În același mod, lamelele branhiale de pe o față a lamei alternează cu cele de pe fața opusă. Între baza septului branhial și sche-

Scanned with OKEN Scanner

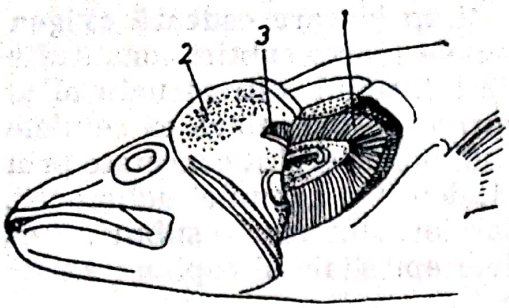

Fig. 327. Aparatul branhial stîng de la *Lucioperca*, după îndoirea operculului (după R a u t h e r): *1* — prima branhie (liniile reprezintă lamele branhiale anterioare ale branhiei) ; *2* — opercul ; *3* — pseudobranhie.

letul arcului sînt plasate principalele *vase branhiale,* aferente și eferente : artera aferentă a arcului, situată la baza septului (se desprinde din aorta ventrală situată înapoia sistemului branhial), care aduce sîngele încărcat cu bioxid de carbon de la inimă, se termină „orb" la extremitatea dorsală a arcului ; din ea se desprind arterele aferente ale lamelor care merg de-a lungul marginii interne a acestora. Din arterele branhiale aferente ale lamelor se desprind arteriolele aferente ale lamelelor (la nivelul lamelelor se face schimbul de gaze, sîngele oxigenîndu-se), de la care pleacă arteriolele eferente ale lamelelor ce conduc apoi sîngele în arterele eferente ale lamelor (dispuse de-a lungul marginii externe a lamelor), iar acestea se deschid în artera eferentă a arcului branhial situată între scheletul și artera aferentă a arcului branhial (fig. 328) și, în final, aceasta ajunge în una din cele două rădăcini ale aortei dorsale. Sensul circulației sîngelui în branhii este unic (ca, dealtfel, în întregul sistem circulator al peștilor).

Unitatea morfofuncțională a branhiei — lamela branhială — este formată din două foițe epiteliale, menținute paralel de celulele pilastru (fig. 329). Epiteliul lamelei branhiale conține celule puternic aplatisate, intim asociate, dispuse pe un singur rînd sau pe mai multe. Celulele pilastru emit lateral prelungiri lamelare care se întîlnesc cu cele ale celulelor-pilastru vecine, separînd complet spațiile sanguine ale lamelelor de celulele epiteliale. Microscopia electronică a stabilit existența unei membrane bazale între celulele pilastru și cele epiteliale, care emit colonete (prelungiri) între cele două membrane bazale însoțind celulele pilastru de-a lungul lor (fig. 330) ; coloanele sînt localizate în invaginările cilindrice săpate pe laturile celulelor pilastru (fig. 331).

În afara funcției principale *respiratorii,* branhiile intervin și în *osmoreglare.* La unii pești eurihalini, în epiteliul pluristratificat dintre lamelele branhiale, ca și în acela al arcurilor, se găsesc *celule clorale* care prezintă o criptă apicală aflată în legătură cu cisterne ale reticulului endoplasmatic ; citoplasma lor conține numeroase mitocondrii alungite. Criptele conțin un material granular cu mici vezicule interne asemănătoare acelora din citoplasma care înconjoară criptele (fig. 332). Se admite

Scanned with OKEN Scanner

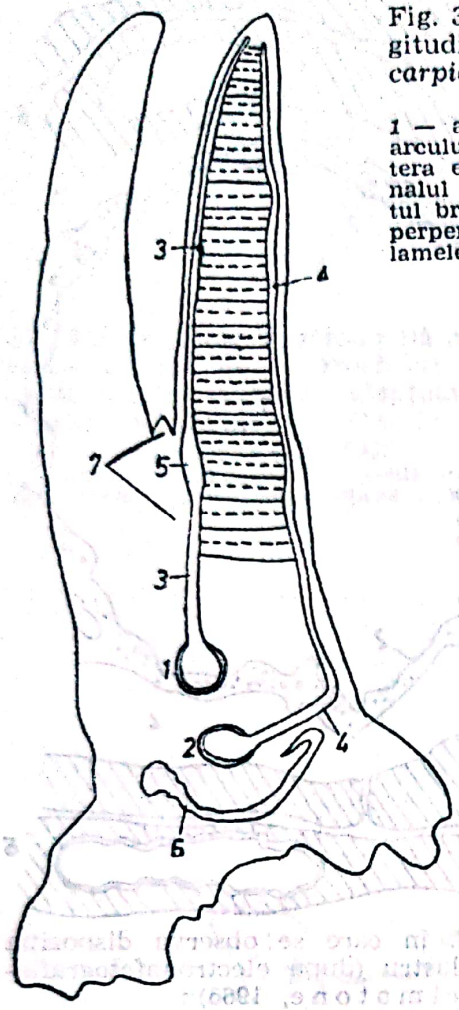

Fig. 328. Secțiune transversală prin arcul branhial și longitudinală printr-o lamă branhială (dreapta) la *Cyprinus carpio* (după Th. Dornescu și D. Mișcalencu, 1964):

1 — artera aferentă a arcului branhial; *2* — artera eferentă a arcului branhial; *3* — artera aferentă a lamei branhiale; *4* — artera eferentă a lamei branhiale; *5* — corpul cavernos sau canalul longitudinal intraseptal; *6* — scheletul arcului; *7* — septul branhial — liniile neîntrerupte reprezintă lamelele branhiale, perpendiculare pe lama branhială, iar cele întrerupte reprezintă lamelele branhiale de pe partea opusă a lamei branhiale; acestea alternează cu cele din primul plan.

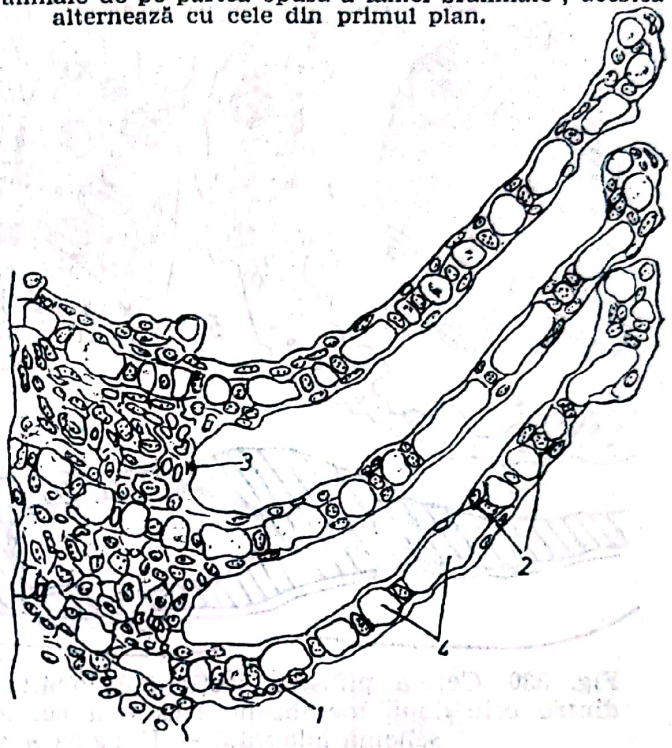

Fig. 329. Secțiune transversală prin trei lamele branhiale și epiteliul învecinat al lamei branhiale de la *Cyprinus carpio* (după Th. Dornescu și D. Mișcalencu, 1964):

1 — epiteliul unistratificat al lamelei branhiale; *2* — celule pilastru; *3* — epiteliu pluristratificat al lamei branhiale; *4* — lumenul lamelei branhiale.

că excesul de săruri este eliminat prin intermediul acestor celule. Asemenea celule prezintă unele specii de *Fundulus* care populează apele marine cu concentrații saline ridicate; la speciile care trăiesc în apele dulci celulele clorale emit la polul apical microproeminențe ce preiau sărurile din mediu și le vehiculează în interiorul organismului cu scopul stabilirii echilibrului balanței osmotice (fig. 333).

Considerînd dispoziția lamelelor branhiale pe arcuri, forma și extinderea lor, se admite existența a trei tipuri de branhii interne: *branhiile în pungi* (marsipobranhiile de la *Ciclostomi*); *branhiile tabulare* (fixe de la *Selacieni*) și *branhiile pectinate* (libere de la *Teleosteeni*).

Branhiile în pungi (marsipobranhiile). *Ciclostomii* actuali au numeroase perechi de pungi branhiale, ceea ce subliniază încă o dată primiti-

Scanned with OKEN Scanner

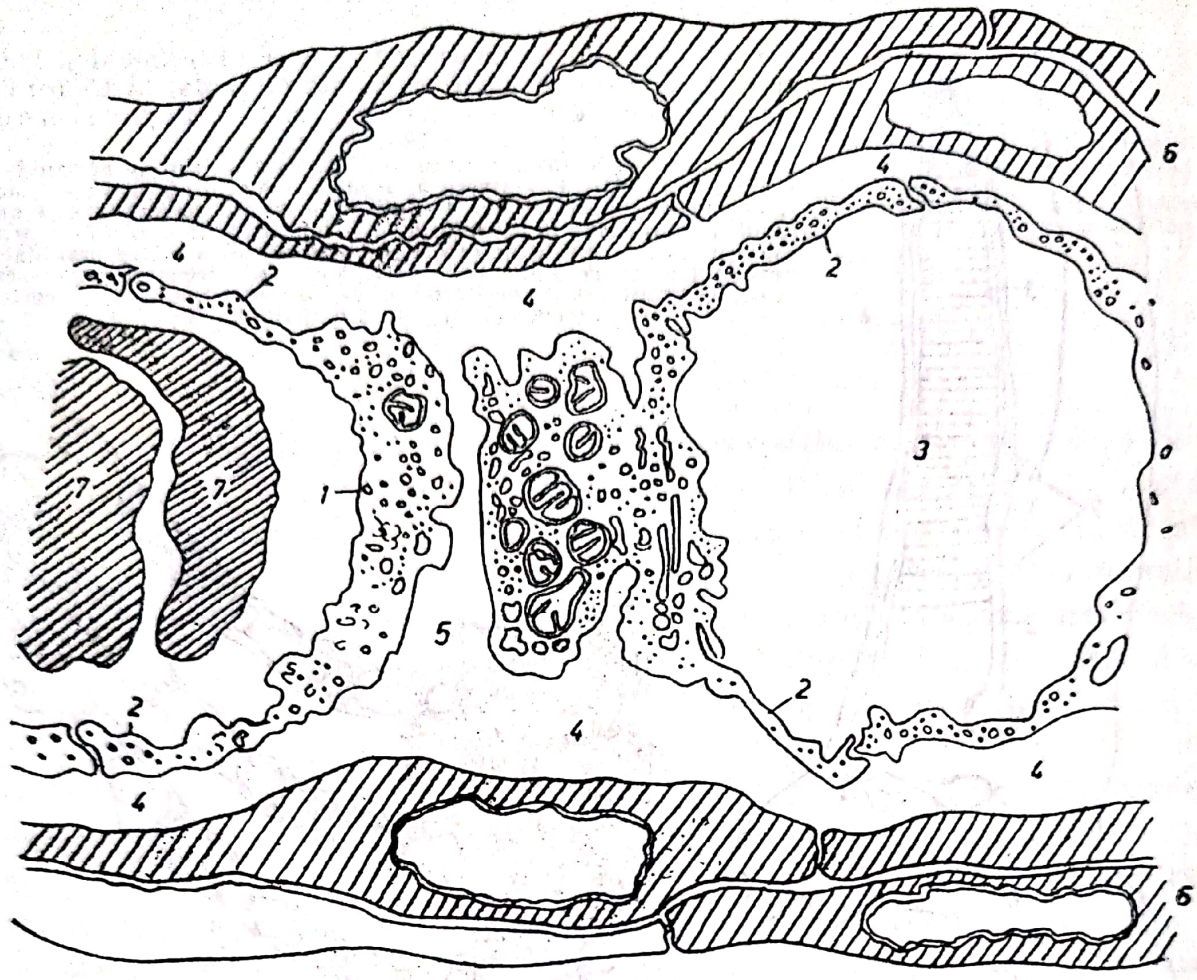

Fig. 330. Celulă pilastru secționată longitudinal, în care se observă dispoziția dintre cele două membrane bazale a celulei pilastru (după electronofotografie-schemă adaptată — Hughes și Grimotone, 1965):
1 — celula pilastru ; *2* — prelungirile laterale, care se întîlnesc cu prelungirile celulelor pilastru vecine, capitonînd astfel întreg spațiul sanguin ; *3* — spațiul sanguin ; *4* — membranele bazale ; *5* — coloneță ; *6* — epiteliile lamelei branhiale ; *7* — eritrocite.

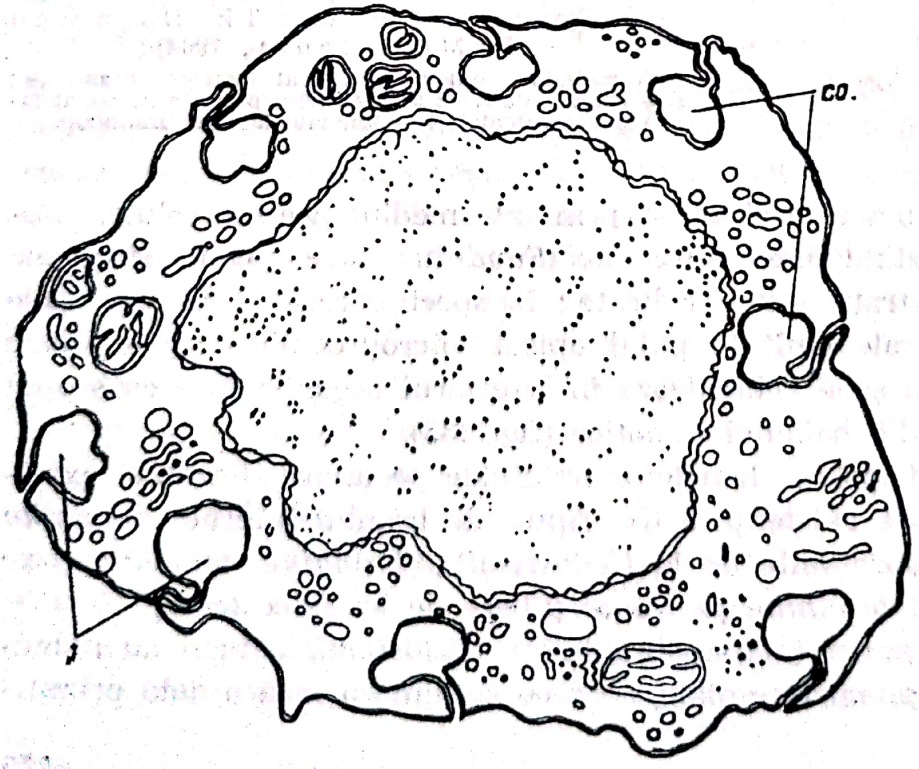

Fig. 331. Celulă pilastru dintr-o lamelă branhială de la *Gadus pollachius* — secțiune transversală (schemă adaptată după electronofotografie, Hughes și Grimotone, 1965). Se observă opt colonete *(co, 1)* implîntate în celula pilastru, colonete care leagă membranele bazale ale celor două epitelii.

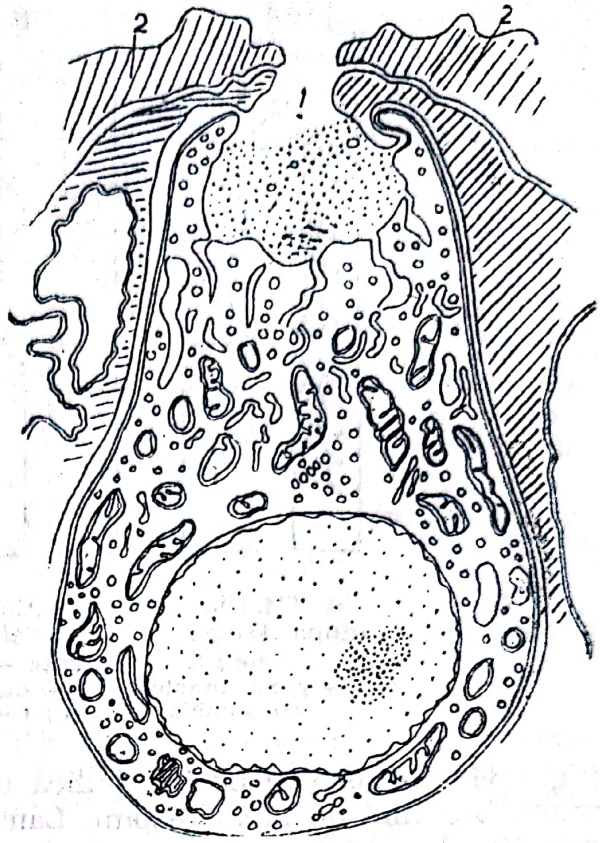

Fig. 332. Secțiune longitudinală printr-o celulă clorală de la *Fundulus similis* (pește marin) (schemă adaptată după electronofotografie — Philpatt și Copeland, 1963):
1 — cavitatea apicală; 2 — celule epiteliale care constituie suprafața liberă a branhiei.

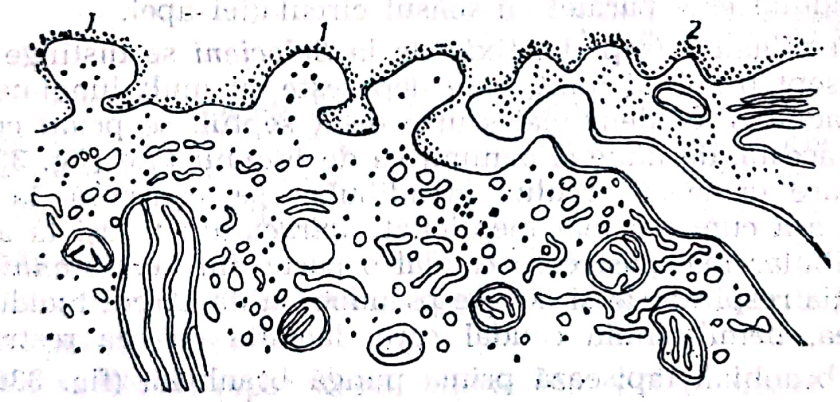

Fig. 333. Extremitatea liberă a unei celule clorale de la *Fundulus heteroclitus*, adaptat la apa de lac (schemă adaptată după electronofotografie — Philpatt și Copeland, 1963):
1 — microvilozitățile unei celule clorale; 2 — celulă epitelială de la suprafața liberă a branhiei.

vitatea lor. Dacă la unele specii există pînă la 14—17 perechi de pungi branhiale, la majoritatea ciclostomilor numărul acestora este de 7 perechi. La *Bdellostoma stouti* cele șapte perechi de pungi branhiale se dispun segmentar, deschizîndu-și conductele lateral; la *Paramyxine* se constată devierea canalelor externe către partea caudală, cu tendința de a converge, ceea ce de fapt se realizează la *Myxine glutinosa* unde primul conduct extern este mai lung și confluează cu următoarele, deschizîndu-se laolaltă printr-un orificiu comun în ductul esofago-cutaneu

Scanned with OKEN Scanner

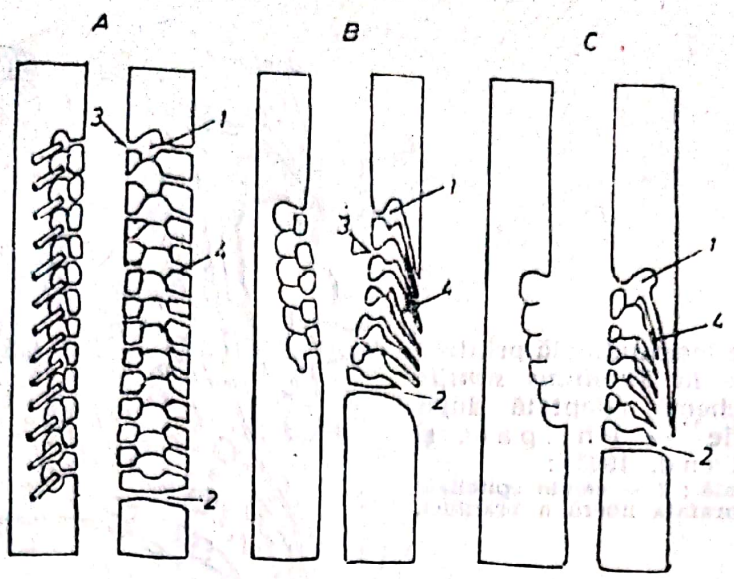

Fig. 334. Diagrama pungilor branhiale la mixinoidei (după Dean): *A — Bdellostoma; B — Paramyxine; C — Myxine* — vedere ventrală:
1 — pungi branhiale; *2* — duct esofago-cutaneu; *3* — canal branhial aferent; *4* — canal branhial eferent.

(fig. 334). Această dispoziție indică un sens evolutiv, progresiv, al sistemului branhial de la ciclostomi. Lamele branhiale sînt dispuse pe pereții pungilor branhiale, orientate de la interior către exterior, astfel încît axul longitudinal este paralel cu sensul circulației apei.

Branhia tabulară (septală, fixă) de la *Selacieni* se distinge prin prezența unui sept branhial înalt, care depășește cu mult lungimea lamelor branhiale; acestea, evident mai scurte decît septul, se prind cu întreaga lungime pe acesta, de unde și denumirea de *branhii fixe* (fig. 335). Punga branhială care urmează arcului mandibular se conservă la *Selacieni* constituind, așa cum s-a mai menționat, *spiraculul*; totuși la acest nivel arcul mandibular mai păstrează caudal o parte din *hemibranhie*, care își pierde funcția respiratorie și devine pseudobranhie. Arcul hioidian poartă, de asemenea, hemibranhia caudal care, laolaltă cu cea rostrală de pe primul arc branhial, tapisează prima pungă branhială (fig. 336). Fiecare din arcurile branhiale III—VI prezintă cîte o pereche de hemibranhii constituind, în consecință, *holobranhiile* (branhiile propriu-zise).

Deschiderea pungilor branhiale la exterior este independentă; în procesul respirației, fiecare deschidere externă este acoperită de extremitatea prelungită a septului branhial anterior care, curbîndu-se caudal, acoperă ca un capac punga următoare.

Respirația la *Selacieni* se desfășoară în trei timpi: *timpul I*, în care apa invadează cavitatea buco-faringiană ce se dilată prin contracția musculaturii coraco-branhiale și coraco-hioidiene; *timpul II*, în care musculatura menționată se relaxează, dar în schimb se contractă mușchii adductori, ceea ce determină micșorarea cavității buco-faringiene și, în consecință, eliminarea apei prin pungile branhiale care, astfel, devin

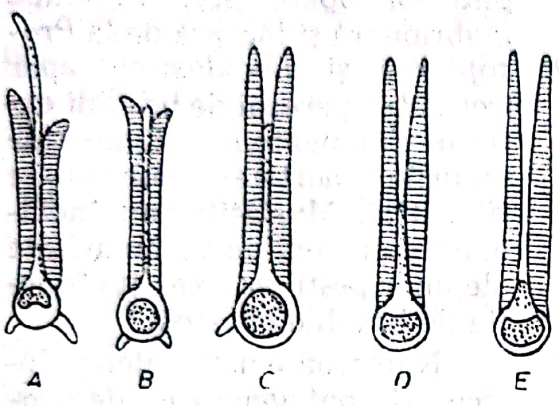

Fig. 335. Secţiuni transversale prin arcurile branhiilor de *Selacieni (A), Chimaera (B), Acipenser (C), Cyprinus (D)* şi *Perca (E).*

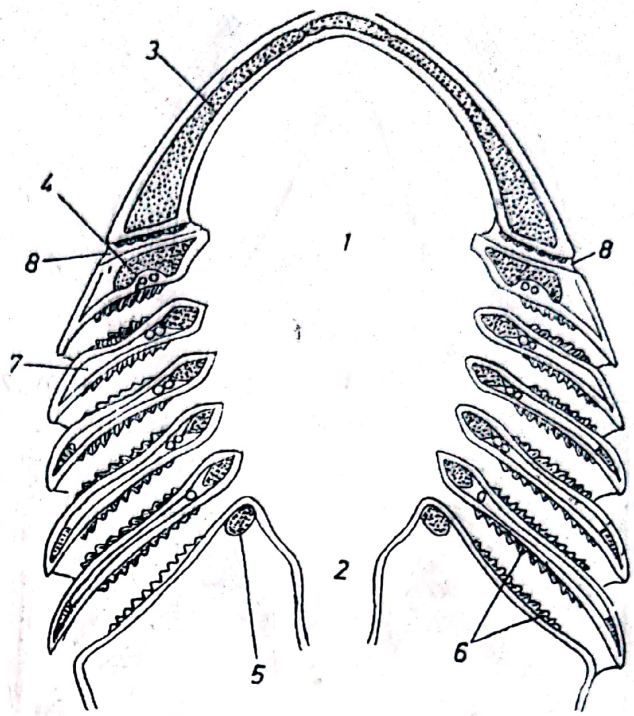

Fig. 336. Secţiune orizontală prin cavitatea buco-faringiană de la un selacian, în care se evidenţiază branhiile septale (tabulare, fixe) (după J a m m e s) :
1 — cavitatea buco-faringiană ; 2 — esofag ; 3 — cartilaj palato-patrat ; 4 — cartilaj hiomandibular; 5 — arc branhial cartilaginos; 6 — lame branhiale ; 7 — sept branhial ; 8 — spiraculum.

adevărate „pompe" aspiratoare. Apa nu poate reveni prin deschiderea cavităţii bucale, deoarece aceasta este blocată de valvulele respiratorii (o pereche de membrane dispuse înapoia dinţilor) care, în contact prin marginile lor, închid perfect cavitatea bucală ; *timpul III* este marcat de relaxarea musculaturii adductoare şi contracţia celei interbranhiale, ceea ce determină apropierea pungilor branhiale şi, în consecinţă, expulzarea apei la exterior.

Branhia pectinată (operculară, liberă) de la *Teleosteeni* prezintă un sept branhial scurt, lamele branhiale inserîndu-se numai parţial pe acesta, iar în rest sînt libere, de unde şi aspectul de pieptene (fig. 337). Numai *Ganoizii,* dintre teleosteeni, mai conservă *eventul* cu *pseudobranhia.* Hemibranhia arcului hioidian se mai păstrează, dar de data aceasta este localizată pe opercul. Arcurile branhiale III—VI sau I—IV sînt funcţionale şi poartă cîte două *hemibranhii* (v. fig. 337). Operculul (placă protectoare a întregului sistem branhial) provine din arcul hioidian, la care se adaugă oasele operculare ; are rolul unei supape care permite apei o circulaţie ritmică. Datorită modificărilor survenite în sistemul branhial, mişcările respiratorii s-au redus, respiraţia la *Teleosteeni* presupunînd doi timpi, deoarece cavitatea buco-faringiană funcţionează simultan cu cavităţile branhiale.

Scanned with OKEN Scanner

Scanned with OKEN Scanner

7.1.2. BRANHIA EXTERNĂ

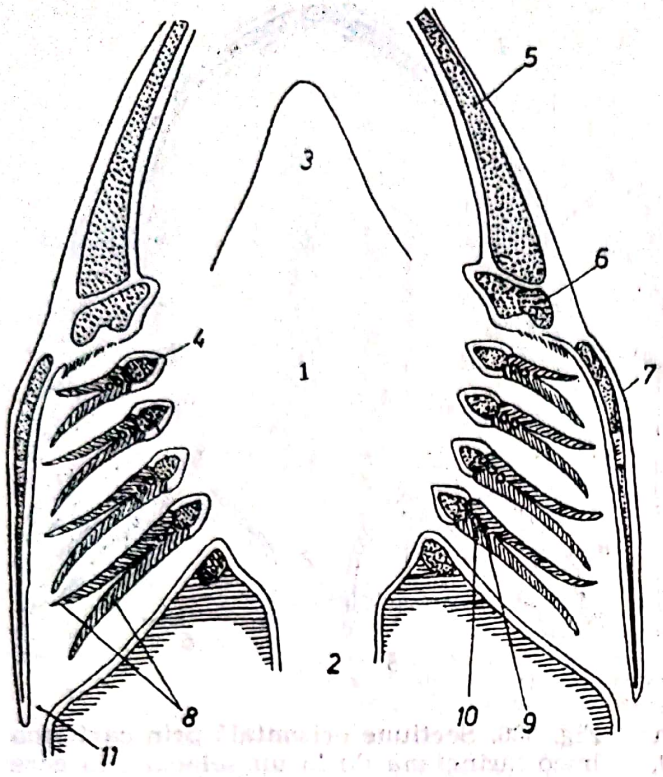

Fig. 337. Secțiune orizontală prin cavitatea buco-faringiană de la Barbus barbus, care ilustrează branhiile de tip pectinat (libere) (după J a m m e s) :
1 — cavitatea buco-faringiană ; *2* — esofagul ; *3* — limbă ; *4* — arc branhial ; *5* — palato-patratul ; *6* — hiomandibularul ; *7* — opercul ; *8* — branhie ; *9* — arteră aferentă a arcului branhial ; *10* — artera eferentă a arcului branhial ; *11* — fanta operculară.

Branhia *endodermică* este reprezentată de prelungiri ale lamelor branhiale care ies în afara pungilor branhiale. Cea *ectodermică* apare înaintea formării pungilor branhiale și a pliurilor operculare. În etapa embrionară și larvară de la *Protopterus* și *Lepidosiren* apar trei-patru perechi de branhii externe filamentoase irigate de arcurile aortice embrionare (fig. 338). Mustățile sau înotătoarele extrem de vascularizate ale unor pești pot exercita funcția de branhie externă.

Numeroase date paleontologice și ontogenetice demonstrează că evoluția sistemului respirator branhial de la vertebrate a mers în sensul reducerii numărului pungilor branhiale. Vertebratele acvatice stinse prezentau sistemul branhial constituit din numeroase pungi branhiale ; cele actuale prezintă un număr redus de pungi branhiale, însă cele actuale primitive au încă un număr mai ridicat de branhii. Reducerea pungilor branhiale s-a făcut în ambele sensuri, atît dinainte înapoi, cît și invers, cea mai evidentă fiind ultima modalitate, fapt demonstrat de vertebratele actuale. Reducerea dinainte înapoi este evidențiată de prezența primei pungi branhiale transformate — eventul selacienilor — care este absent la teleosteeni, deși cei primitivi (condrostei) o mai conservă încă. Se presupune că înaintea pungii spiraculare ar fi existat o pungă

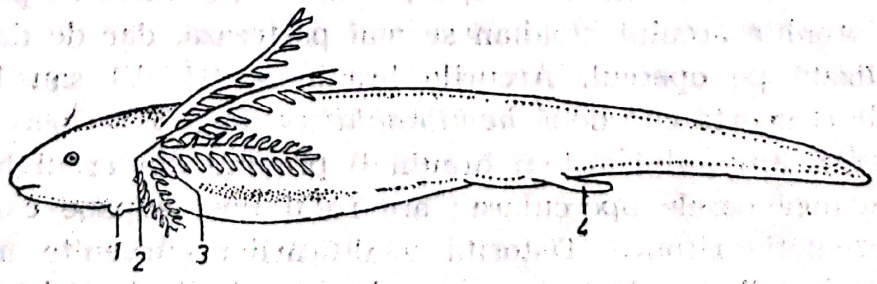

Fig. 338. Branhii externe la larva de *Lepidosiren* de 30 zile (după G r a h a m K e r r) :
1 — organ adeziv ; *2* — branhii externe ; *3* — înotătoare pectorală ; *4* — înotătoare pelviană și papila ano-genito-urinara.

prespiraculară. Odată cu reducerea numărului pungilor branhiale se produce însă perfecționarea organelor branhiale.

Istoricul evoluției branhiilor relevă că la început lama branhială a fost o excrescență filiformă a marginii externe a arcului branhial care, treptat, pe calea formării ramurilor laterale, a dat naștere lamelelor branhiale. Perfecționarea sistemului respirator branhial este marcată și de apariția aparatului de protecție a branhiei — *operculul.*

Odată cu trecerea la viața terestră, din sacii viscerali existenți la pești numai primul (cel spiracular) se transformă în cavitate timpanică ; din epiteliul următoarelor pungi branhiale se formează diferite glande.

7.1.3. VEZICA GAZOASĂ

Este un organ caracteristic *Teleosteenilor.* Impropriu a mai fost numită *vezică aeriană,* deoarece conținutul său este format dintr-un amestec de gaze, care nu este însă același cu al aerului ; tot impropriu mai este numită *vezică înotătoare,* deoarece nu intervine activ în natație. Animalele deposedate de vezica gazoasă nu manifestă tulburări semnificative. Se apreciază că este, totuși, o structură utilă, dar nu indispensabilă ; poate interveni în respirație, sensibilitate sau hidrostatica organismului. Ea derivă dintr-un diverticul al peretelui dorsal al esofagului sau stomacului (fig. 339). La cei mai mulți pești se conservă canalul de legătură cu tubul digestiv — *ductul pneumatic* — ceea ce conferă speciilor respective denumirea de pești *fizostomi ;* la *Teleosteenii* superiori (*Perciforme, Pleuronectiforme* etc.) ductul pneumatic este absent, iar peștii sînt numiți *fizocliști.*

Vezica gazoasă este localizată dorsal, între coloana vertebrală și rinichi, pe de o parte și tubul digestiv, pe de alta. Poziția vezicii gazoase în raport cu centrul de greutate al corpului sugerează intervenția sa în

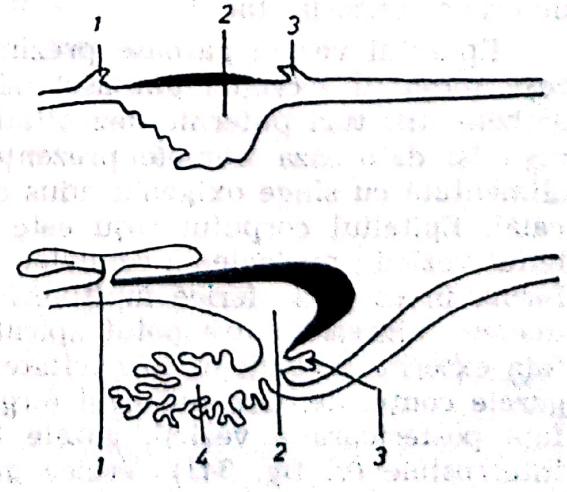

Fig. 339. Schița vezicii gazoase de la larva de *Gymnarcus* de 6 și 8 zile (după Assheton) :
1 — schița vezicii gazoase ; 2 — stomac ; 3 — primordia apendicilor pilorici ; 4 — primordia ficatului.

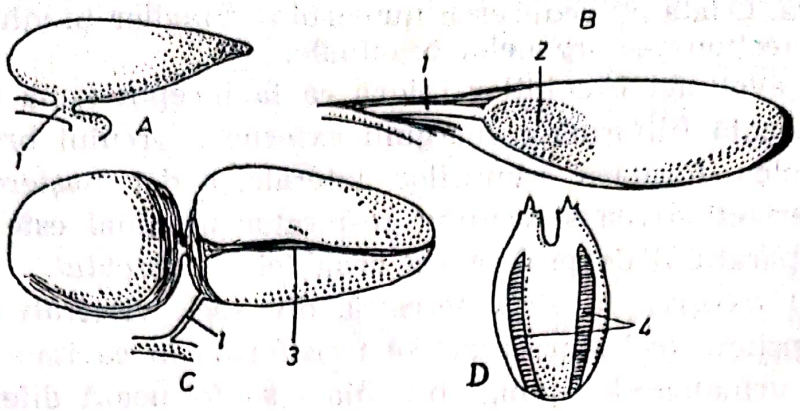

Fig. 340. Cîteva tipuri de vezică gazoasă : *A* — la *Acipenser* ; *B* — la *Belone* ; *C* — la *Cyprinus* ; *D* — la *Trigla* :
1 — duct pneumatic ; 2 — locul glandei gazoase ; 3 — fascicul de fibre musculare netede ; 4 — mușchi striați.

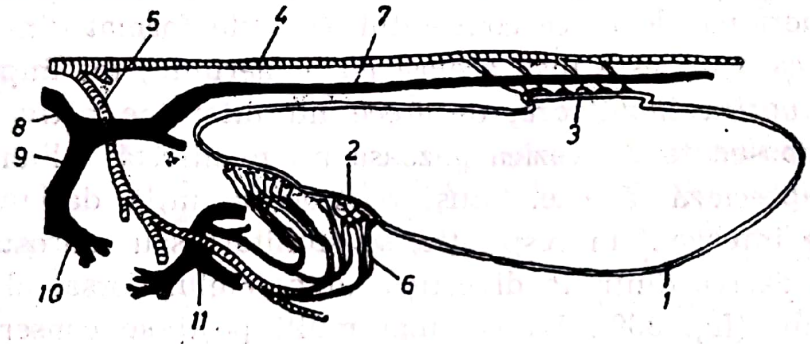

Fig. 341. Irigarea sanguină a vezicii gazoase de la un teleosteean fizoclist (după Goodrich) :
1 — vezica gazoasă ; 2 — glanda gazoasă ; 3 — glanda ovală de resorbție a gazelor ; 4 — aorta dorsală ; 5 — artera coeliaco-mezenterică ; 6 — rețea admirabilă ; 7 — vena cardinală posterioară ; 8 — vena cardinală anterioară ; 9 — canal Cuvier ; 10 — vena hepatică ; 11 — vena portă.

menținerea echilibrului. Variază ca formă putînd fi alungită, cu o cameră anterioară și una posterioară, sau poate emite doi sau mai mulți diverticuli (fig. 340) insinuați uneori subtegumentar, ceea ce îi conferă rolul de organ senzorial tactil.

Epiteliul vezicii gazoase prezintă arii diferențiate și anume : *corpul roșu* (organul secreției gazoase) și *organul oval* (organul resorbției), ambele structuri puternic dezvoltate la peștii fizocliști (fig. 341). Corpul roșu își datorează numele prezenței unei rețele sanguine admirabile alimentată cu sînge oxigenat adus de artera glandei gazoase (artera vezicală). Epiteliul corpului roșu este unistratificat, ca dealtfel întreg epiteliul vezicii ; nucleolema celulelor emite evaginări care cresc și se transformă în corpuri sferice multiveziculare (fig. 342) ce se desprind de nucleu, migrează către polul apical, străbat plasmalema și se depun pe fața externă a celulelor în cavitatea vezicii, unde se dezagregă eliberînd gazele conținute. Organul oval (organul resorbției gazelor) este situat pe fața posterioară a vezicii, gazele fiind absorbite de ramurile arterelor intercostale (v. fig. 341). Vezica gazoasă ocupă aproximativ 1/10 din

Scanned with OKEN Scanner

volumul animalului, ceea ce impune în mod necesar participarea sa în hidrostatica, echilibrul și locomoția animalului.

7.2. SISTEMUL RESPIRATOR PULMONAR

Este mult mai complex decît cel branhial, deși unitatea morfofuncțională, ca și în sistemul respirator branhial, este reprezentată de o membrană puternic comprimată, care permite schimbul de gaze între organism și mediul ambiant.

Sistemul respirator pulmonar reunește *căile respiratorii* (fose nazale, laringe, trahei, bronhii extrapulmonare) și *plămînii* — structuri derivate (cu excepția foselor nazale) dintr-un diverticul ventral al faringelui situat înapoia ultimei perechi de pungi branhiale. Coexistența plămînului cu branhiile la unii pești a determinat considerația că plămînul ar fi evoluat din vezica gazoasă, absentă la aceste specii ; analiza raporturilor filogenetice dintre plămîni și vezica gazoasă nu a stabilit însă presupunerea menționată (și nici reversul acesteia), deoarece plămînul provine dintr-un diverticul ventral al tubului digestiv, pe cînd vezica dintr-unul dorsal, plasat pe traiectul esofagului sau stomacului ; în orice caz, vezica și plămînii nu coexistă niciodată.

Fig. 342. Fragment din nucleul unei celule din glanda gazoasă de la *Perca fluviatilis* (după Kilarski și Jasinski, 1970). Se disting corpi multiveziculari în diverse faze de dezvoltare ; săgețile indică punctul de legătură dintre veziculele fine și membrana internă a corpului multivezicular.

Demonstrîndu-se modul în care s-a redus plămînul pereche de la peștii *Polipteroidei* și *Neoceratodus* (fig. 343), care au un singur plămîn, a fost respinsă ideea că acesta ar proveni din vezica gazoasă. Deși la cîteva specii primitive s-a relevat funcția respiratorie a vezicii gazoase, la majoritatea speciilor ea nu îndeplinește această funcție.

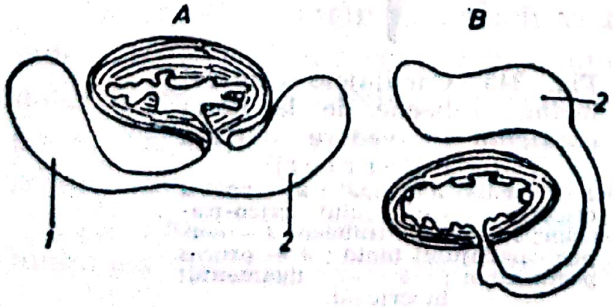

Fig. 343. Schemă care ilustrează raporturile esofagului cu plămînii la *Polypterus (A)* și *Neoceratodus (B)* :
1 — plămînul sting ; 2 — plămînul drept.

Scanned with OKEN Scanner

Fosele nazale. La vertebratele terestre, acestea arată tendința separării de cavitatea bucală și în general tendința separării căilor respiratorii de cele digestive, fenomen vizibil îndeosebi la mamifere la care (ca și la crocodili) fosele nazale se deschid în faringe.

Laringele. Prezintă un schelet și o musculatură proprie ; este primul compartiment al sistemului respirator inserat pe fața ventrală a canalului alimentar. Cartilajele laringiene se consideră că provin din ultimele arcuri branhiale modificate. Dipnoii nu au laringe și trahei cartilaginoase.

La *Urodelele* primitive laringele conține o singură pereche de cartilaje — *cartilaje laterale* — care se dispun pe laturile orificiului laringian. *Syren* prezintă cartilaje aritenoide și cricoide, pe care le vom reîntîlni în întreaga serie a vertebratelor terestre (fig. 344) ; mușchii inserați pe aceste cartilaje sînt dilatatori și constrictori.

La *Anure* cartilajele aritenoide sînt viguroase, avînd intern două cute ale mucoasei considerate a fi *corzi vocale ;* perechea de cartilaje posterioare constituie un inel cartilaginos, puternic — *cartilajul cricotraheal* (fig. 345).

La *Reptile* laringele prezintă, pe lîngă cartilajele aritenoide și cricoide, un inel trahean. Laringele este în strînsă conexiune cu aparatul hioidian, cu excepția *Ofidienilor*. Poartă mușchi dilatatori și constrictori.

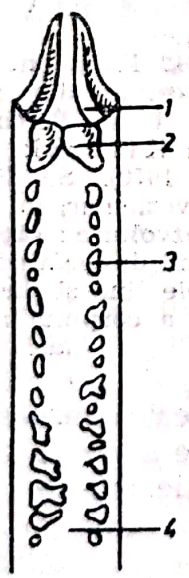

Fig. 344. Scheletul laringian și trahean la *Syren* (după Wiedersheim) :
1 — cartilaj aritenoid ; 2 — cartilaj cricoid ; 3 — cartilaj trahean ; 4 — traheea.

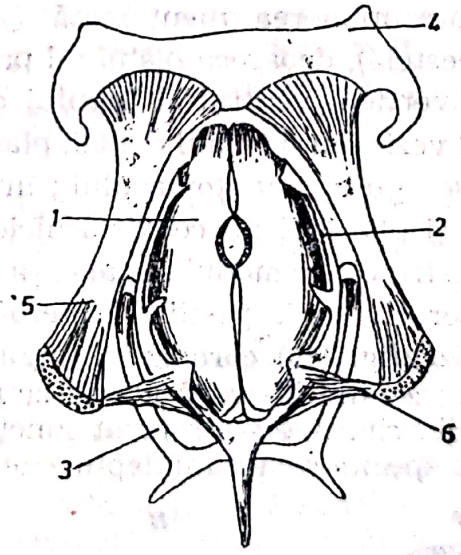

Fig. 345. Cartilajele camerei laringo-traheene de la *Rana esculenta* — vedere dorsală (după Perrier) :
1 — cartilaj aritenoid ; 2 — partea cricoidă a cartilajului crico-trahean ; 3 — proces trahean ; 4 — corpul cartilajului hioid ; 5 — proces postmedian ; 6 — ligamentul hiocricoid.

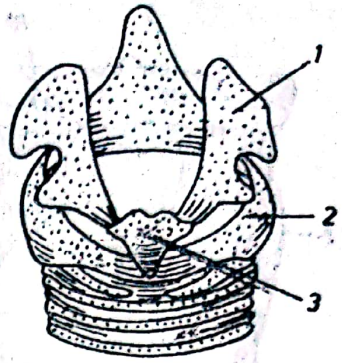

Fig. 346. Scheletul cartilaginos al laringelui de la *Struthio camelus* (după G ö p p e r t) :
1 — cartilaj aritenoid ; 2 — cartilaj cricoid ; 3 — cartilaj procricoid.

Gekonidele şi cameleonul au o pereche de cute ale mucoasei laringiene, de asemenea considerate *corzi vocale.*

La *Păsări* laringele, deşi constituit asemănător, este lipsit de corzi vocale (fig. 346), aparatul vocal, cu totul particular al acestor vertebrate, fiind *syrinxul* (sau laringele inferior) ; acesta este situat la limita dintre trahee şi bronhiile extrapulmonare, iar complexitatea sa se datorează numeroaselor cartilaje la care se ancorează o musculatură specială, foarte diferenţiată.

La *Mamifere* laringele este superior organizat şi reprezintă organul fonaţiei. Alături de celelalte cartilaje menţionate la clasele inferioare, laringele mamiferelor prezintă, în plus, *cartilajul tiroid* şi *epiglota,* musculatura inserată pe acestea fiind şi mai pronunţat diferenţiată. La *Monotreme* cartilajul tiroid reuneşte trei perechi de piese cartilaginoase care reprezintă vestigiile primelor trei perechi de arcuri branhiale ; la celelalte mamifere cartilajul tiroid provine din perechea a II-a şi a III-a de arcuri branhiale, în timp ce prima pereche contribuie la constituirea osului hioid la care formează coarnele mari (fig. 347 şi 348). Între cartilajul tiroid şi cartilajele aritenoide se dispun cutele laterale ale mucoasei laringiene, care conţin ţesut elastic şi reprezintă *corzile vocale.* Adesea există şi o a doua pereche de cute epiteliale (cutele superioare sau corzile vocale false). Între cutele de pe fiecare latură a laringelui există cîte o depresiune — *ventriculul laringian* (v. fig. 305).

Traheea. La *Polipteroidei* şi *Dipnoi* există un conduct către cei doi plămîni, omologabil traheii, dar care nu conţine elemente scheletice (cartilaje inelare întregi sau fragmentate).

La *Urodele* traheea are diferite lungimi, în funcţie de specie ; în peretele său se dispun cartilajele derivate din perechea a V-a de arcuri branhiale (v. fig. 344).

La *Reptile* lungimea traheii este corelată cu lungimea corpului, şi îndeosebi a regiunii cervicale ; lumenul său este permanent deschis datorită prezenţei cartilajelor traheene, care pot fi complete sau incomplete. Terminal, traheea se ramifică în două *bronhii extrapulmonare,* adesea foarte scurte, constituite, de asemenea, din cartilaje inelare.

La *Păsări* traheea este întotdeauna foarte lungă, uneori depăşind lungimea regiunii cervicale, caz în care prezintă mai multe anse adă-

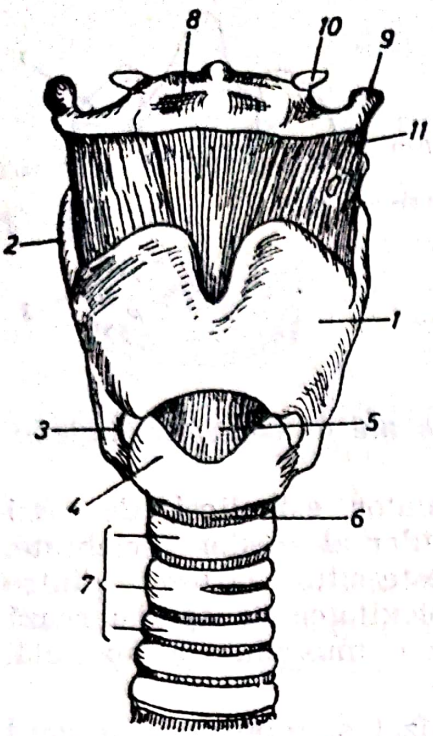

Fig. 347. Fața ventrală a laringelui la om (după Kopsch):
1 — cartilajul tiroid ; *2* — cornul hioidian ; *3* — cornul cricoidian ; *4* — cartilajul cricoid ; *5* — ligamentul cricotiroidian ; *6* — ligamentul cricotraheal ; *7* — cartilaje traheene ; *8* — corpul osului hioid ; *9* — cornul mare al hioidului ; *10* — cornul mic al hioidului ; *11* — ligamentul tireoohioidian.

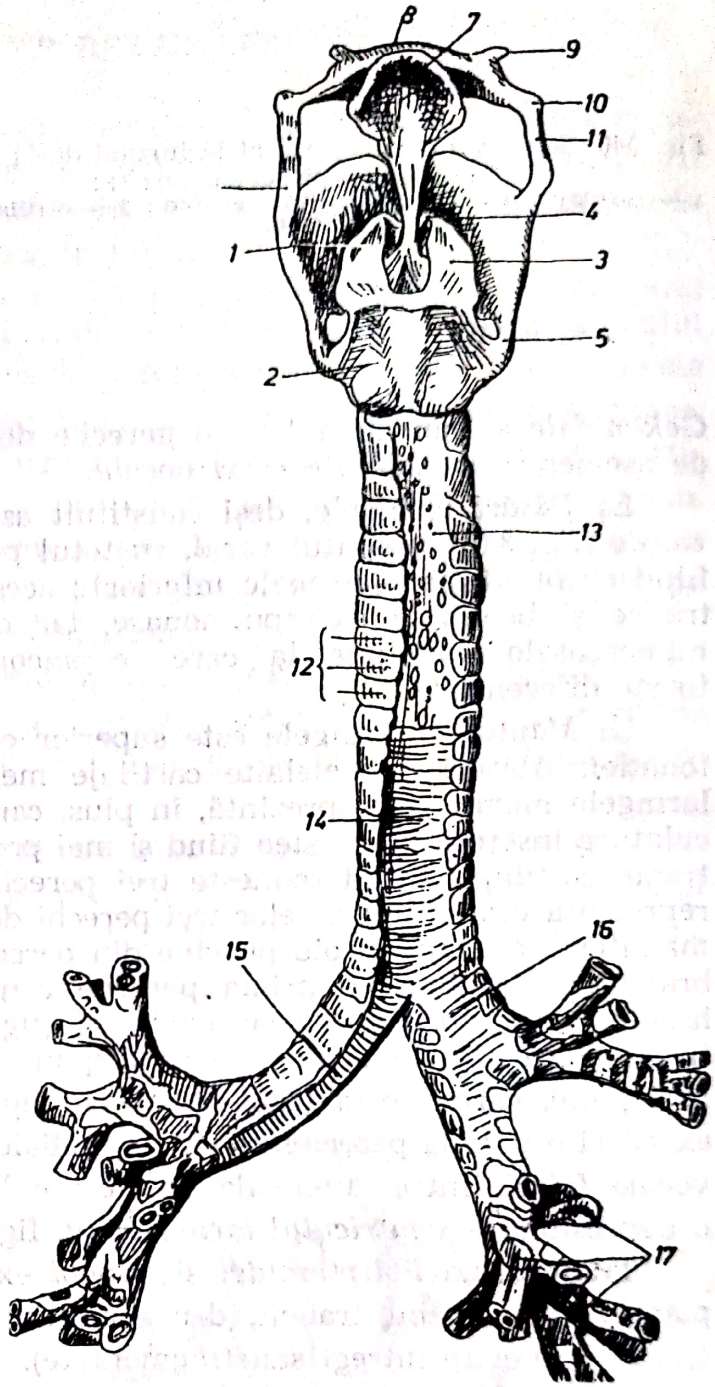

Fig. 348. Căile respiratorii de la om (laringe, trahee, bronhii extrapulmonare) — vedere dorsală (după Rauber-Kopsch):
1 — cartilajul tiroid ; *2* — cartilajul cricoid ; *3* — cartilaj aritenoid ; *4* — cartilaj corniculat ; *5* — cornul cricoid al cartilajului tiroid ; *6* — cornul hioideu al cartilajului tiroid ; *7* — epiglota ; *8* — osul hioid ; *9* — cornul mic al osului hioid ; *10* — cornul mare al osului hioid ; *11* — ligamentul hiotiroidian lateral ; *12* — cartilaje traheene ; *13* — peretele membranos al traheei ; *14* — ligamente inelare ; *15* — bronhia stîngă ; *16* — bronhia dreaptă ; *17* — ramurile bronhiilor.

postite pe latura crestei sternale (ex. : la lebădă, cocor, stîrc — fig. 349) ; atît traheea cît și bronhiile sînt alcătuite din *inele cartilaginoase* complete care, uneori, se pot osifica.

La *Mamifere* traheea prezintă lungimi diferite ; terminal se ramifică în cele două bronhii extrapulmonare. Inelele cartilaginoase care consolidează pereții săi sînt incomplete dorsal (v. fig. 348), iar la *Cetacee*, ventral.

Scanned with OKEN Scanner

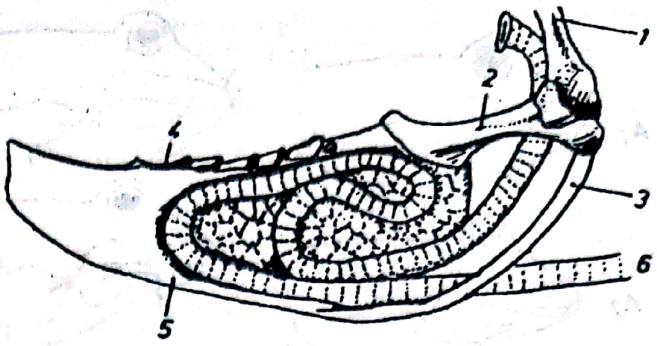

Fig. 349. Prelungirea traheei de la *Grus cinerea*, localizată pe fața laterală a cristei sternale (după P o r t m a n) :
1 — scapulum ; 2 — coracoid ; 3 — clavicula ; 4 — stern ; 5 — creasta sternului ; 6 — traheea.

7.2.2. PLĂMÎNII

Reprezintă organele respiratorii propriu-zise, comune vertebratelor terestre ; sînt de tip *sacular* și *parenchimatos*.

Plămînul sacular. Este o pungă cutată intern și compartimentată în loje și lojete. Este prezent la amfibieni și reptile, iar în forma cea mai simplă la *Polipteride* și *Dipnoi*. Suprafața respiratorie a acestor plămîni crește în sens centripet.

Plămînul parenchimatos. Este caracteristic păsărilor și mamiferelor ; elementele sale morfofuncționale sînt înconjurate de un parenchim conjunctiv, iar creșterea suprafeței respiratorii se face în sens centrifug.

*

La *Urodelele* perenibranhiate *(Necturus, Proteus)* plămînii au aspectul unor saci alungiți, cu pereții netezi (fig. 350), asemănători cu ai *Polipteridelor* ; adesea ei se dezvoltă asimetric. Plămînii urodelelor intervin îndeosebi în hidrostatica animalelor, mai mult decît în respirație. La urodelele superioare *(Salamandra)* suprafața internă a plămînului este crescută datorită cutării, mai ales în partea sa anterioară.

La *Anure* cutarea este mai pronunțată, deoarece cutele de ordinul I emit cute de ordinul II, creîndu-se astfel un sistem de încăperi care conferă aspectul caracteristic plămînului ; extremitatea internă a cutelor este acoperită de un epiteliu cilindric care transformă partea centrală

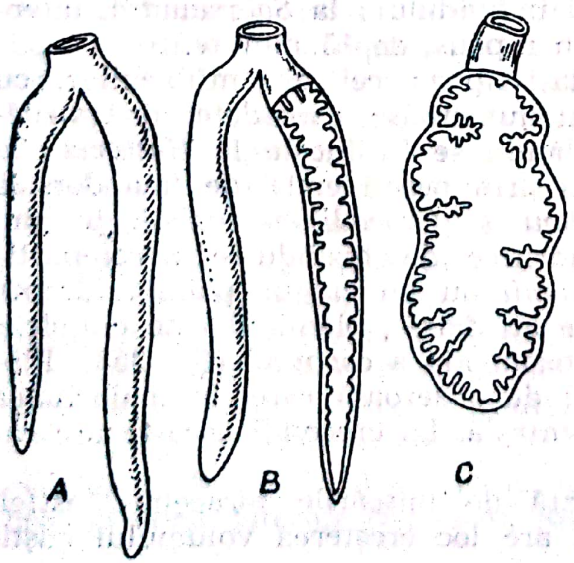

Fig. 350. Etape în extinderea suprafeței epiteliului respirator prin cutare (după M o n t a g n a) : *A — Necturus ; B — Salamandra ; C — Rana.*

Scanned with OKEN Scanner

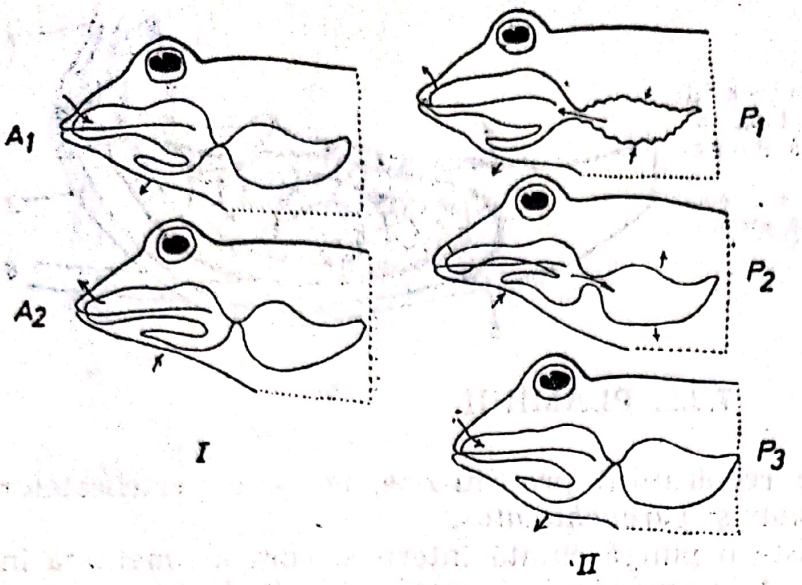

Fig. 351. Schemă care ilustrează cele două tipuri de respirație la batracieni (după Geiler):
I — respirația buco-faringiană: A_1 — aspirația; A_2 — expirația; *II* — respirația pulmonară: P_1 — expirarea aerului pulmonar; P_2 umplerea plămînilor; P_3 — aspirația buco-faringiană.

a plămînului într-o cale respiratorie. Dezvoltarea redusă a plămînului de la amfibieni este compensată de prezența respirației tegumentare și buco-faringiene.

Respirația buco-faringiană la amfibieni este realizată de epiteliul cavității bucale și faringiene, abundent vascularizat. Animalele execută mișcări de ridicare și coborîre a planșeului bucal, întocmai ca în deglutiție, astfel încît cavitatea buco-faringiană se transformă într-o pompă care aspiră și elimină aerul prin fosele nazale, uneori cu o frecvență foarte mare. Astfel, la *Salamandra*, frecvența bătăilor planșeului bucal atinge 120 pe minut, iar amplitudinea lor este de 2 mm (fig. 351).

Respirația pulmonară la amfibieni presupune trei faze: aspirația, inspirația și expirația; primul timp se produce prin coborîrea planșeului bucal și antrenarea aerului în cavitatea buco-faringiană. Inspirația se declanșează în momentul în care planșeul buco-faringian începe să se ridice de la limita sa inferioară, împingînd astfel aerul în plămîni. Expirația se face cînd nările se deschid, plămînii se comprimă datorită contracției musculaturii corpului și aerul este împins în cavitatea buco-faringiană de unde, prin fose, este eliminat la exterior (v. fig. 351). Ritmul respirației pulmonare la amfibieni variază cu temperatura mediului și gradul intensității activității individului; la *Salamandra*, intervalul între două inspirații poate fi, în repaus, de 15 minute.

La *Reptile* plămînii sînt de același tip cu cei ai amfibienilor, cu deosebirea că prezintă cute mult mai numeroase, care determină structuri bronhiolare; cel mai simplu plămîn se întîlnește la *Hatteria*. La șopîrle plămînii sînt compartimentați prin pereți emiși de fața dorsală și abdominală (fig. 352). La *Chelonieni* și *Crocodilieni* există bronhii intrapulmonare care încep să se condrifice, deschizîndu-se în compartimente separate ale plămînilor. *Ofidienii* au un singur plămîn (drept), deoarece simetricul său din stînga se atrofiază; plămînul este cilindric, extinzîndu-se uneori pînă la partea terminală a corpului (fig. 353). Plămînii reptilelor sînt parțial acoperiți de o seroasă care, în majoritatea cazurilor, cuprinde numai fața lor ventrală. La crocodili aceasta are caracterul unei pleure veritabile.

Respirația la reptile este facilitată de mișcările toracelui; astfel, prin contracția musculaturii costale, are loc creșterea volumului cuștii

Fig. 352. Plămînii de la *Chameleo monachus* (după Wiedersheim).

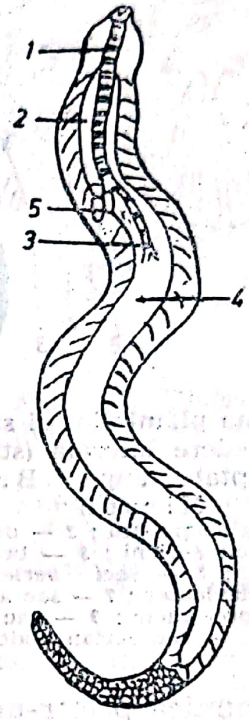

Fig. 353. Plămînii la *Distria cynocineta* (după George şi Vade): *1* — traheea ; *2* — plămîn trahean ; *3* — plămîn bronhiolar ; *4* — plămîn sacular ; *5* — inima.

toracice de care plămînii stau lipiţi parţial, ceea ce determină pătrunderea aerului în trahee şi, ulterior, în plămîni. Relaxarea muşchilor produce micşorarea cavităţii toracice şi, deci, eliminarea aerului din plămîni. La *Crocodilieni* diafragma (neomologabilă cu a mamiferelor) acţionează sincron cu musculatura costală, contribuind astfel la actul respiraţiei. Unele reptile, îndeosebi *Chelonienii*, exercită mişcări pronunţate ale planşeului bucal, amintind pe cele ale amfibienilor. La *Chelonieni* mişcările membrelor intervin de asemenea în procesul respiraţiei, dat fiind faptul că întregul trunchi este imobilizat în carapace.

La *Păsări* plămînii sînt localizaţi în partea dorsală a cavităţii toracice, de pereţii căreia sînt intim lipiţi ; au dimensiuni reduse şi sînt lipsiţi de cavitate pleurală. Bronhiile primare, constituite din inele cartilaginoase, pătrund în plămîni pe partea ventrală şi imediat se dilată formînd vestibulul, care se continuă cu mezobronhia extinsă pînă la extremitatea caudală a plămînului ; din aceasta se desprind 4—6 bronhii ventrale şi 8—10 bronhii dorsale, la care uneori se adaugă şi numeroase bronhii dorso-laterale (fig. 354). Ramificaţiile bronhiilor ventrale şi dor-

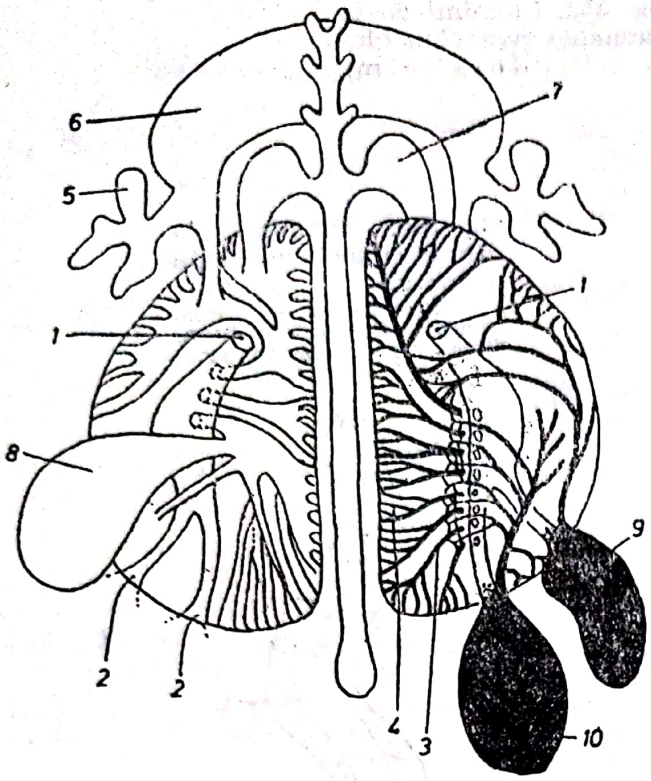

Fig. 354. Schema plămînilor şi sacilor aerieni la păsări — vedere laterală (stînga), vedere dorsală (dreapta) (după Brandes şi Hirsch:
1 — mezobronhia secţionată ; *2* — deschiderile mezobronhiei în sacii aerieni ; *3* — bronhia dorsală ; *4* — parabronhie ; *5* — saci aerieni scheletici ; *6* — sac aerian clavicular ; *7* — sac aerian cervical ; *8* — sac aerian pretoracic ; *9* — sac aerian posttoracic ; *10* — sac aerian abdominal.

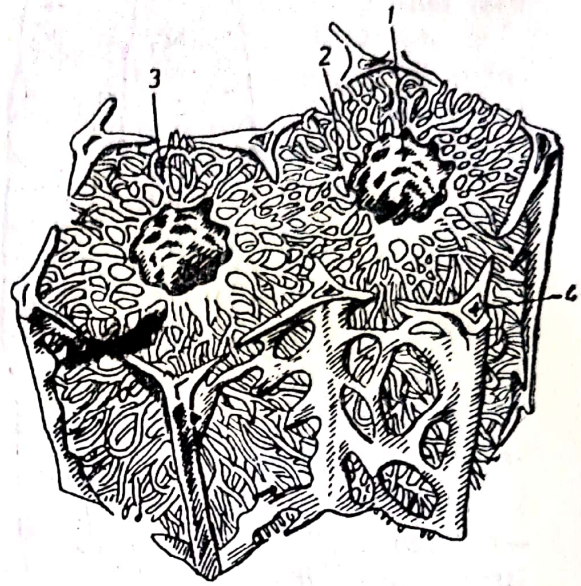

Fig. 355. Organizarea capilarelor aeriene în plămînul de pasăre (după Marcus):
1 — parabranhia ; *2* — bronhiole ; *3* — capilare aeriene ; *4* — capilar sanguin.

sale intercomunică printr-un sistem de tuburi paralele între ele — *parabronhiile* — cu diametrul de 1/2 mm ; din acestea se desprind *bronhiolele respiratorii* de calibru mic care, la rîndul lor, emit *capilarele aeriene* ce se continuă cu bronhiolele respiratorii ale parabronhiilor vecine (fig. 355). Capilarele aeriene sînt înconjurate de o bogată reţea de capilare sanguine care fac ca uneori să dispară peretele discontinuu al capilarului aerian, schimbul de gaze efectuîndu-se astfel numai prin peretele capilarului sanguin.

Plămînii păsărilor sînt de tip *parenchimatos tubular*, unitatea morfofuncţională fiind *capilarul aerian*, intim asociat cu cel sanguin. Reţeaua de capilare este înconjurată de o masă conjunctivă, care constituie parenchimul. Un alt caracter distinctiv al sistemului respirator de la păsări este prezenţa *sacilor aerieni*, care se conectează la sistemul tubular prin conducte aeriene de calibru mare, de la care pleacă bronhiile recurente ; frecvent există un sac aerian *cervical*, doi *claviculari*, doi *pretoracici*, doi *posttoracici* şi doi *abdominali* (fig. 356, v. fig. 354). Sacii aerieni pot pătrunde în oase, pe care astfel le pneumatizează ; ei contribuie, de asemenea, la izolarea organelor şi la reglarea temperaturii corpului.

Scanned with OKEN Scanner

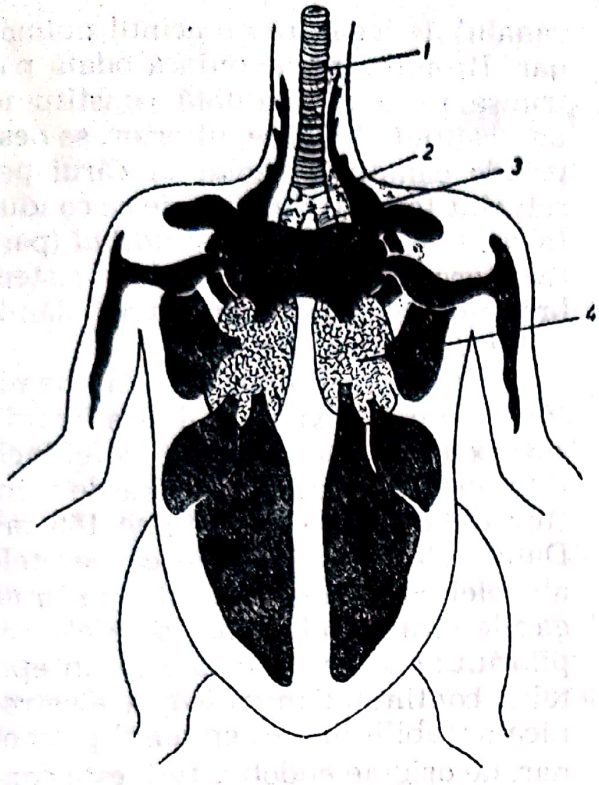

Fig. 356. Dispunerea sacilor aerieni în corpul unei păsări (după M o n t a g n a): *1* — traheea ; *2* — syrinx ; *3* — bronhie ; *4* — plămînul sting.

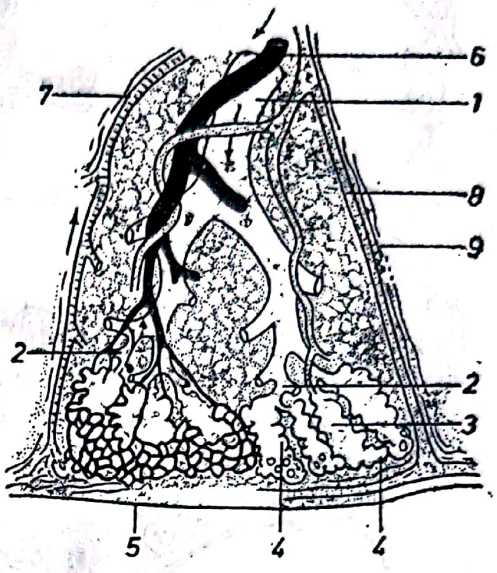

Fig. 357. Diagrama unui lobul pulmonar din vecinătatea pleurei : *1* — bronhiolă ; *2* — bronhiolă respiratorie ; *3* — duct alveolar ; *4* — alveole ; *5* — pleura ; *6* — ram al arterei pulmonare ; *7* — ram al venei pulmonare ; *8* — vas limfatic ; *9* — sept interlobular.

Mişcările respiratorii constau, în repaus, în dilatarea şi micşorarea ritmică a cutiei toracice, datorită contracţiei şi relaxării musculaturii costale ; în timpul zborului, mişcarea aripilor determină extinderea şi comprimarea sacilor aerieni submusculari, ceea ce face ca aerul să fie pompat în ambele sensuri (sacii aerieni capătă astfel funcţia unor foale).

La *Mamifere* plămînii sînt localizaţi în cavitatea toracică, fiind complet separaţi de cavitatea abdominală prin diafragmă. Sînt înveliţi de două *pleure* (viscerală şi parietală) care aderă intim la coaste şi, respectiv, la parenchimul pulmonar. Între cele două foiţe pleurale se află un spaţiu virtual — *cavitatea pleurală*. Volumul celor doi plămîni urmează mişcările cutiei toracice : în inspiraţie aceasta se dilată, ca şi plămînii care primesc aer, iar în expiraţie se comprimă şi aerul este eliminat din plămîni.

Plămînii mamiferelor sînt de tip *parenchimatos alveolar*, unitatea lor morfofuncţională fiind *alveola pulmonară*. Alveolele se asociază în *acini* şi aceştia în *lobuli*, care constituie *lobii*. Bronhiile primare emit *bronhii de gradul II* (la nivelul lobilor), iar acestea la rîndul lor emit *bronhii de gradul III, IV şi V*. Ultimele emit ramificaţii numite *bronhii intralobulare*, care nu mai au schelet cartilaginos. Bronhiile intralobulare emit pînă la trei *bronhiole terminale*, fiecare din acestea reprezentînd

Scanned with OKEN Scanner

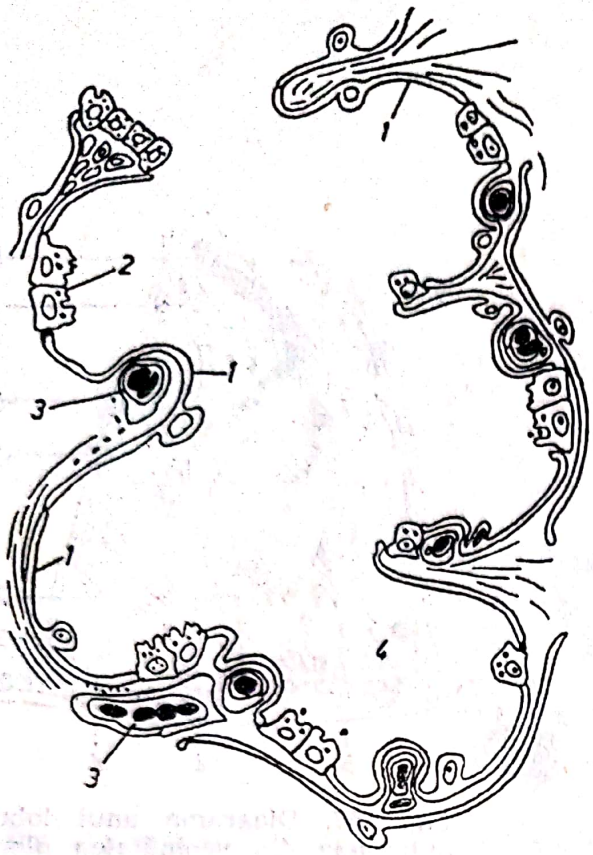

Fig. 358. Diagrama unui sac alveolar (după Sorokin S., 1966):
1 — celulă alveolară comprimată ; 2 — celulă alveolară înaltă ; 3 — capilar sanguin ; 4 — alveolă.

canalul de legătură cu acinul pulmonar. Bronhia intralobulară odată pătrunsă în acin se dilată constituind un vestibul, din care, ulterior, se desprinde canalul alveolar ai cărui pereți sînt formați din alveole ce conduc în sacii alveolari sau *infundibul* (partea terminală a întregului sistem bronhic), element particular plămînului mamalian (fig. 357).

Alveolele pulmonare sînt hemisferice, de aproximativ 150 microni ; sînt extrem de numeroase, astfel încît într-un plămîn cu 4—6 miliarde acini suprafața respiratorie atinge 160 m². Datele clasice susțin fie că peretele alveolei este un epiteliu discontinuu, gazele străbătînd numai peretele capilarului sanguin, fie că este un epiteliu continuu ; microscopia electronică a stabilit însă că epiteliul pulmonar, de origine endoblastică, este continuu, fiind format din două tipuri de celule : *celule alveolare scvamoase,* puternic comprimate și *celule alveolare înalte,* dispuse printre primele (fig. 358). Întreaga alveolă este cuprinsă într-o membrană bazală interpusă între epiteliul alveolar și capilarele sanguine. În acest mod, între sînge și lumenul alveolar se interpune o barieră multistratificată, care permite totuși schimbul de gaze. Pe de altă parte, bariera dintre sînge și aerul atmosferic variază cu specia, atingînd grosimi de 300—700 milimicroni (endoteliul are 250 milimicroni, țesutul conjunctiv dintre epiteliul alveolar și capilar 150 milimicroni, iar epiteliul alveolar 50 milimicroni). În lumenul alveolar există *celule migratoare* asemănătoare celulelor alveolare mari care conțin particule străine, particule de carbon etc., migrînd fie către pasajele bronhiolare, fie către canalul limfatic după ce străbat peretele alveolar ; asemenea celule cu caracter de macrofag sînt considerate elemente alveolare detașate din pereții alveolelor.

*

În concluzie, se apreciază că plămînii vertebratelor apar pentru prima dată la pești, ca organe respiratorii accesorii, derivate din ultima pungă branhială ; la vertebratele terestre însă, ei capătă funcție primordială respiratorie. Evoluția sistemului respirator constă în creșterea suprafeței funcționale și în perfecționarea mecanismelor care aduc și îndepărtează ritmic gazele ; de asemenea, în același sens evolutiv se înscrie și separarea căilor respiratorii de organul respirator propriu-zis.

Scanned with OKEN Scanner

Capitolul 8

SISTEMUL CIRCULATOR

Sistemul circulator al vertebratelor reunește *inima* (organul central) și *vasele* (un sistem închis de canale) prin care circulă sîngele.

Prin capilarele care vascularizează toate organele, sînt transportate la nivelul celulelor substanțele nutritive, oxigenul *(rolul de transport)*, hormonii eliberați de glandele endocrine (*rolul regulator*) și sînt preluate de la nivelul țesuturilor substanțele catabolice (bioxidul de carbon, ureea, acidul uric, creatinina etc.) care sînt transportate la nivelul sistemului respirator, respectiv excretor, pentru a fi eliminate în mediul extern. De asemenea, sistemul circulator intervine în *homeostazie, imunitate, termoreglare* etc.

8.1. SÎNGELE

Sîngele reprezintă principalul mediu circulant. Este un tip de țesut conjunctiv format din *plasmă* și *elemente figurate.*

Plasma. Constituie partea lichidă a sîngelui. Conține apă, săruri, proteine, lipide, glucide și substanțe de desasimilație rezultate în urma metabolismului celular.

Elementele figurate. Sînt reprezentate de *hematii* (eritrocitele, globulele roșii), *leucocite* (globulele albe) și *trombocite* (plachetele sanguine la mamifere). Ele reprezintă componentele celulare ale sîngelui.

Globulele roșii (hematiile) sînt elemente sanguine nucleate în sîngele circulant periferic al tuturor vertebratelor, cu excepția mamiferelor la care sînt anucleate, ca o consecință a specializării funcționale maxime. La unele *Anure* și *Urodele* o parte din eritrocite se fragmentează rezultînd porțiuni celulare anucleate, care continuă să funcționeze. Denuclearea eritroblastelor în sîngele periferic a fost demonstrată la mamifere cărora li s-au provocat anemii ; stadiul incipient al eliminării nucleului este marcat de migrarea acestuia către plasmalemă ; ulterior apar micropinocite (invaginări ale plasmalemei), care se detașează și migrează în citoplasma eritrocitelor unde se depozitează către polul intern al nucleului. Aceste vezicule de pinocitoză fuzionează între ele constituind o rețea canaliculară ce imprimă fragmentarea celulei într-o zonă mai redusă, care conține nucleul și una mai extinsă, ce reprezintă eritrocitul din sîngele circulant periferic (fig. 359).

Literatura clasică menționează existența unui fenomen de carioliză care precede pe cel al extruziei nucleare.

La toate vertebratele eritrocitele sînt celule „specializate" cu rol în transportul gazelor respiratorii, prin intermediul pigmentului respira-

Scanned with OKEN Scanner

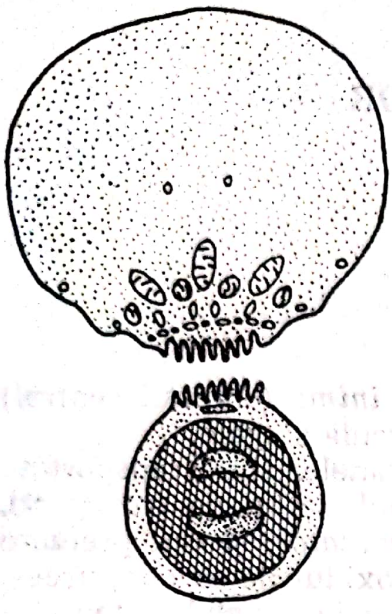

Fig. 359. Demonstrarea denucleării eritroblastului la mamifere (după Simpson și Kling, 1967).

tor — *hemoglobina*. Globulele roșii au formă ovală, exceptînd ciclostomii și mamiferele, la care ele sînt rotunde. La om hematiile au formă de discuri biconcave. Dimensiunile hematiilor variază considerabil în lumea vertebratelor ; astfel, la *Petromyzon* au 10—12 microni, iar la *Esox* și *Cyprinus* 10—15 microni ; la *Rana* 20—25 microni, iar la *Amphiuma* (apod) 73 microni. Urcînd pe scara evolutivă a vertebratelor, se constată micșorarea dimensiunilor eritrocitelor concomitent cu creșterea lor numerică pe unitatea de volum, fenomen valabil îndeosebi la homeoterme la care metabolismul este mult mai ridicat. La *Lacerta*, diametrul hematiilor este de 15 microni, iar la porumbel de 12 microni, la oaie de 5 microni, iar la om de 7 microni. În ceea ce privește numărul hematiilor pe mm^3 de sînge, la vertebrate se constată următoarea situație : la *Petromyson* 133 000, *Solea* 200 000, *Rana* 400 000, *Lacerta* 1 400 000, *Gallus* 31 100 000, *Ovis* 12 000 000, om 4 500 000—5 000 000.

Cu ajutorul microscopului cu baleaj s-a putut demonstra că eritrocitele au capacitatea de a-și modifica forma, putînd astfel să traverseze porii capilarelor sinusoide splenice, care au dimensiuni mult mai reduse decît diametrul lor.

Globulele albe (leucocitele) sînt celule nucleate, numeric mult mai puține decît hematiile pe unitatea de volum ; se disting trei tipuri de leucocite : *granulocite, limfocite* și *monocite*.

Granulocitele prezintă granulații specifice cu constituție chimică diferită, ceea ce a permis determinarea a trei categorii de granulocite : *neutrofile, eozinofile* și *bazofile*. Pe lîngă nucleu, care prezintă unul sau mai mulți lobi și granulațiile specifice, în citoplasma acestor celule se mai găsesc lipide, glicogen, fermenți, printre care și proteolitici. Granulocitele au proprietatea de a se deplasa pe pereții vaselor și în afara acestora cu ajutorul prelungirilor citoplasmatice pe care le emit ; de asemenea, ele pot traversa pereții capilarelor modificîndu-și considerabil forma, fenomen pus în evidență cu mulți ani în urmă și denumit *diapedeză* (proprietatea de a emite pseudopode și de a traversa capilarele este comună tuturor leucocitelor). Granulocitele prezintă, de asemenea, proprietatea de *fagocitoză* (de a ingera particule străine pătrunse în organism).

Granulocitele *neutrofile* sînt cele mai numeroase dintre leucocite. Conțin granulații fine cu afinitate pentru coloranții bazici și acizi (de aici denumirea de neutrofile) ; ele sînt elemente sanguine foarte active, fagocitînd sau acționînd extracelular asupra particulelor străine sau asupra celulelor degenerate.

Granulocitele *eozinofile* (acidofile) sînt mai puțin numeroase (2—4% din totalul leucocitelor) ; nucleul lor este bilobat (fig. 360), granulațiile sînt mai voluminoase decît ale neutrofilelor și conțin proteine bazice da-

Scanned with OKEN Scanner

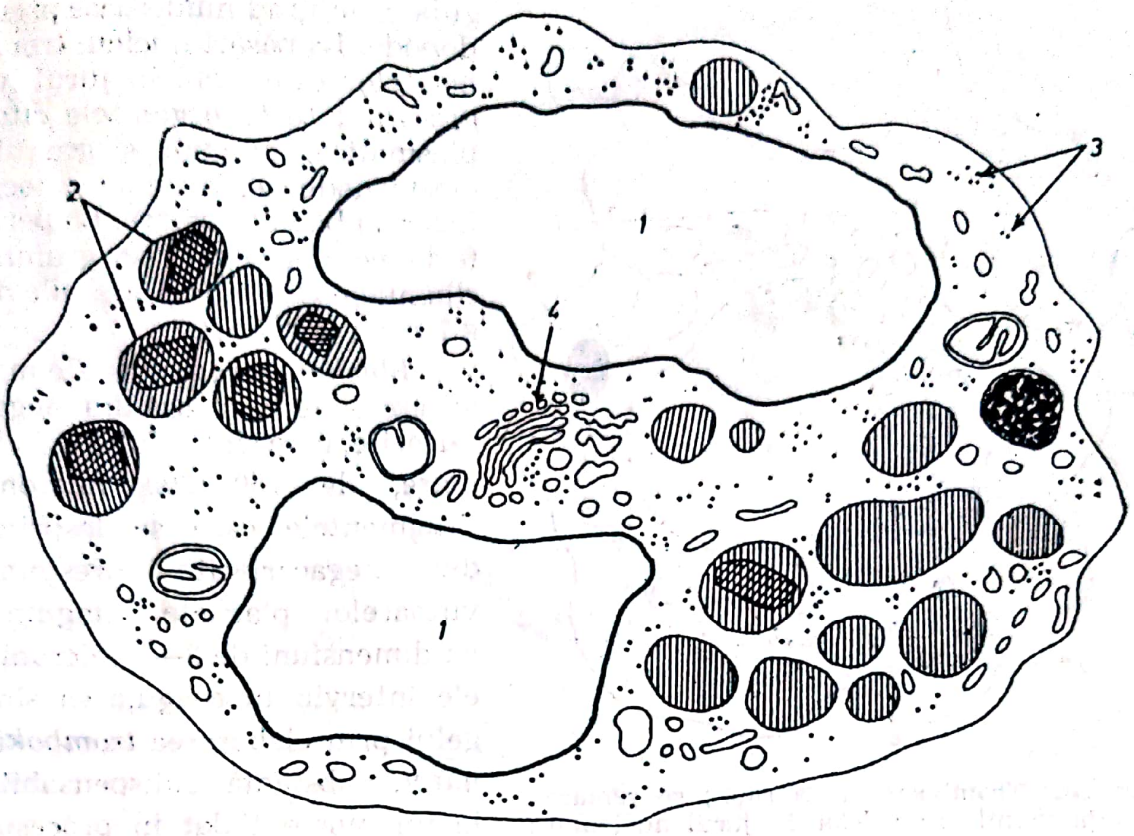

Fig. 360. Ultrastructura unui granulocit eozinofil matur din sîngele de om (schemă adaptată după Scott şi Ham, 1970):
1 — nucleul lobat; 2 — granule mature conţinînd cristaloizi; 3 — glicogen; 4 — complex Golgi.

torită cărora manifestă afinitate pentru coloranţii acizi. Eozinofilele se disting prin particularitatea de a conţine incluziuni cristaline angulare (v. fig. 360). În procesul fagocitozei vacuolele, avînd particule străine, fuzionează cu granulele eozinofile, întocmai cum lisosomii fuzionează la alte tipuri de celule cu proprietăţi fagocitare.

Granulocitele *bazofile* sînt foarte puţine; prezintă un nucleu lobat şi granule puternic bazofile.

Monocitele au citoplasma bazofilă, în care sînt localizaţi nucleii ovoizi sau reniformi; ajung la 12—20 microni în diametru. Monocitele străbat ţesuturile prin diapedeză şi fagocitează particulele străine şi celulele degenerate.

Limfocitele sînt leucocite de talie mică, numeroase (20—25%), au citoplasma bazofilă, nucleul sferic sau uşor reniform, cu multă cromatină; emit pseudopode şi traversează ţesuturile; nu conţin fermenţi proteolitici. La păsări şi mamifere există în sîngele circulant limfocite de talie mică şi medie; unele dintre cele mici sînt considerate celule tinere, care pot diferenţia alte tipuri de celule limfocitare.

Trombocitele sînt elemente nucleate în întreaga serie a vertebratelor, cu excepţia mamiferelor, la care există *plachetele sanguine* reprezentate de fragmente din citoplasma megacariocitelor. Trombocitele au forme nere-

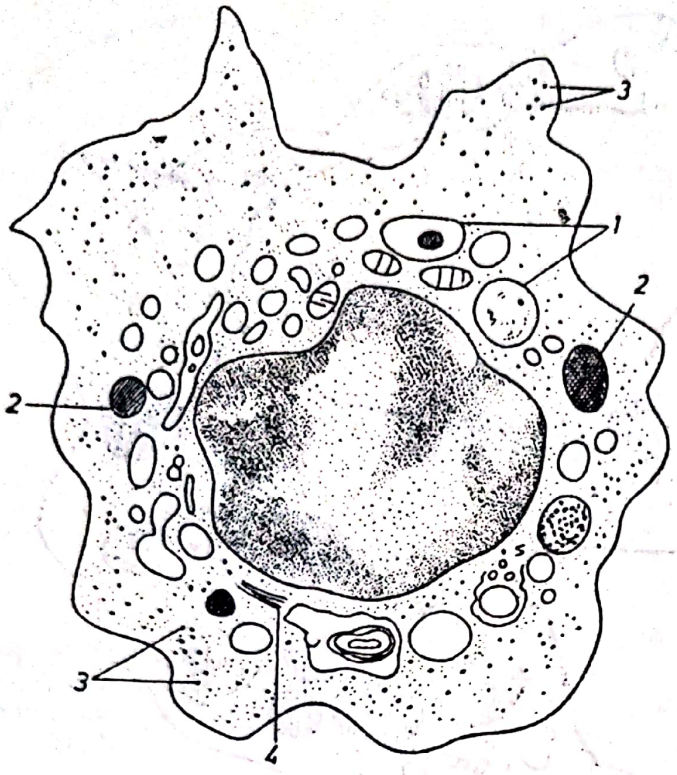

Fig. 361. Trombocit de la rață ; se remarcă aranjamentul organitelor în jurul nucleului : 1 — vacuole ; 2 — granule ; 3 — glicogen ; 4 — microtubuli.

gulate, emițînd numeroase pseudopode. La păsări nucleul trombocitelor este oval, în jurul lui gravitînd toate organitele citoplasmatice, precum și granule electronodense, vezicule pinocitozice și benzi fibrilare. La periferia celulei se găsesc granule ribonucleoproteice și granule de glicogen (fig. 361).

Plachetele sanguine ale mamiferelor se formează din megacariocite, care sînt celule de talie mare, de 150—300 microni. Fragmentele care se desprind din megacariocite corespund viitoarelor plachete sanguine, cu dimensiuni de 2—3 microni ; ele intervin în coagularea sîngelui prin elaborarea *trombokinazei*, substanță indispensabilă la un moment dat în procesul coagulării.

8.2. VASELE SANGUINE

Organismele animale superior organizate prezintă un sistem de canale și lacune prin care circulă lichide cu rol mai ales de transport al substanțelor nutritive și O_2 necesare metabolismului. Dacă la nevertebrate există un *sistem circulator deschis*, respectiv un sistem care permite ca sîngele să vină în contact direct cu țesuturile și organele, la vertebrate există un *sistem circulator închis*, reunind artere, vene și capilare sanguine, precum și *vase limfatice*. Între țesuturi și lichidul circulant se interpune un endoteliu.

La vertebrate, circulația prezintă o dispoziție fundamentală comună, reunind *sistemul arterial* prin care sîngele oxigenat circulă datorită mai ales contracției inimii, fiind răspîndit în întreg organismul, de unde este preluat de *sistemul venos* care-l conduce înapoi la inimă și apoi la plămîni pentru a fi oxigenat. Circulația este întotdeauna orientată într-un singur sens : centrifug în artere și centripet în vene, un rol deosebit în înaintarea sîngelui avîndu-l sistemul de *valvule* aflate pe traiectul vaselor. La nivelul organelor, cele două sisteme (arterial și venos) comunică prin vase foarte fine reprezentate de capilarele sanguine.

La sistemul circulator sanguin se asociază *sistemul limfatic* ; limfa, drenată din spațiile intercelulare, este preluată de sistemul de vase limfatice care, la rîndul lor, comunică cu sistemul venos.

Scanned with OKEN Scanner

Capilarele sanguine. Sînt vase de calibru mic (cîțiva microni) cu pereții foarte subțiri, formați dintr-un endoteliu cu celule puternic comprimate (fig. 362); în jurul capilarelor sanguine se dispun *pericitele*, celule izolate, ramificate. Capilarele sînt foarte numeroase la nivelul organelor în care activitatea metabolică este mai intensă. În ficat calibrul lor este mai mare și neregulat, mulîndu-se pe parenchimul hepatic și constituind *sinusoidele*.

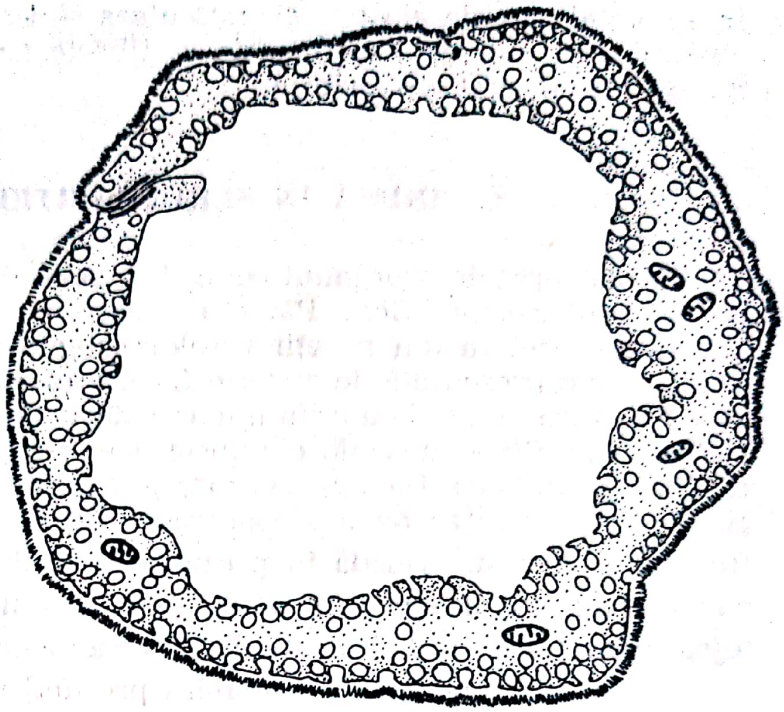

Fig. 362. Schema unei electronomicrografii care ilustrează celulele endoteliale ale unui capilar sanguin în care se observă vezicule pinocitotice, conexiunile intercelulare și membrana bazală (la mamifere).

Arterele. Sînt vase de calibru mare, cu pereții groși; pe măsura îndepărtării de inimă și a ramificării lor, calibrul scade progresiv, existînd astfel artere groase, mijlocii, mici și arteriole. Grosimea peretelui arterial variază cu calibrul vasului, după cum și structura sa diferă cu diametrul și locul în care se situează artera în organism. În general, peretele arterial este constituit din trei pături: tunica internă *(intima)*, tunica mijlocie *(media)* și tunica externă *(adventicea)*. Intima este formată dintr-un endoteliu (aflat în continuarea endoteliului capilar). Tunica medie este alcătuită din celule musculare netede, iar adventicea este de natură conjunctivă. În general, la arterele mijlocii predomină structura musculară (de unde și numele de *artere de tip muscular*) (fig. 363), spre deosebire de arterele mari la care fibrele elastice devin predominante (de unde și denumirea de *artere de tip elastic*).

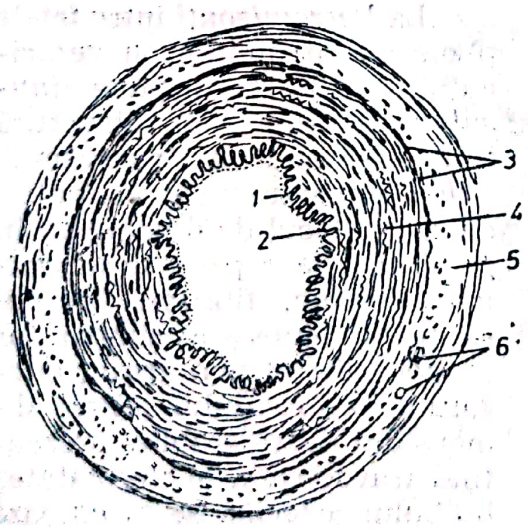

Fig. 363. Secțiune transversală printr-o arteră de tip muscular (artera femurală) (după Crișan):
1 — endoteliu; 2 — elastica internă; 3 — elastica externă; 4 — media; 5 — adventicea; 6 — vasa vasorum.

Venele. Au pereții subțiri, comparativ cu ai arterelor de aceeași importanță, structură datorată slabei presiuni exercitate pe pereții lor, cît și variațiilor mici ale presiunii interne. Structura pereților venelor este în general asemănătoare cu aceea a arterelor, dar proporția elementelor componente di-

Scanned with OKEN Scanner

feră ; astfel, fibrele elastice şi musculare sînt cele mai rare (uneori chiar absente), în timp ce fibroblastele şi fibrele colagene sînt mult mai numeroase decît în pereţii arteriali.

8.3. INIMA ÎN SERIA VERTEBRATELOR

Inima reprezintă organul central, motor al circulaţiei. Este la origine un vas profund modificat. Păturile constitutive ale pereţilor săi sînt asemănătoare acelora din pereţii vaselor sanguine. Astfel, pătura internă a inimii este reprezentată de *endocard,* continuarea intimei vasculare ; media este structura esenţială a inimii, foarte dezvoltată, reprezentată de *miocard* alcătuit din fibre musculare miocardice (fibre musculare striate de tip cardiac, particular). Funcţia definitorie a inimii se datorează miocardului, care are capacitatea de a se contracta ritmic şi automat ; automatismul funcţional al inimii rezidă în prezenţa ţesutului nodal, muscular embrionar, conducător al excitaţiei. Foiţa externă a inimii — *pericardul* — protejează organul şi este alcătuită dintr-o componentă seroasă şi una fibroasă.

Inima este o structură vasculară profund modificată, cuprinsă de pericard a cărui cavitate este o continuare a cavităţii celomice.

In stadiile iniţiale ale constituirii sistemului circulator, inima are aspectul unui vas rectiliniu ; crescînd mai accelerat decît celelalte vase ale sistemului, tubul cardiac primitiv se îndoaie şi concomitent se dilată, constituind patru asemenea dilatări.

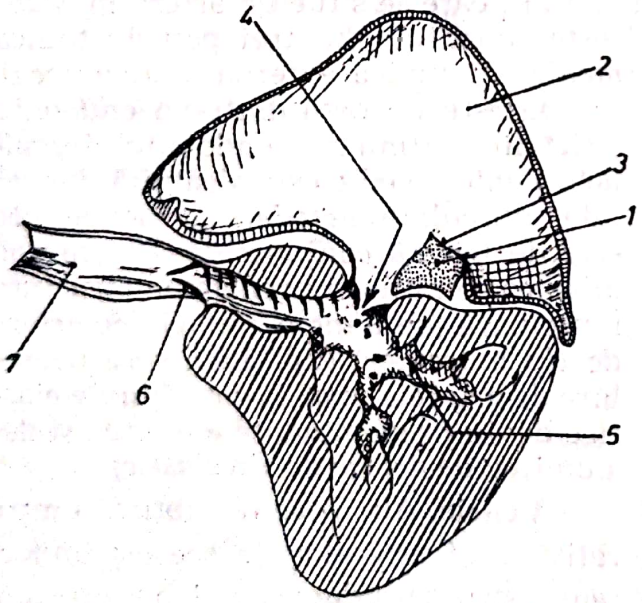

Fig. 364. Secţiune frontală prin inima de *Petromyzon marinus* — vedere inferioară a jumătăţii dorsale (după Benninghoff) :
1 — sinus venos ; *2* — atrium ; *3* — valvula sino-atrială ; *4* — valvula atrio-ventriculară ; *5* — cavitatea principală a ventriculului ; *6* — valvulă bulbară ; *7* — bulb.

8.3.1. INIMA LA CICLOSTOMI

La *Petromizonţi* între feţele plane ale atriumului şi ventriculului inimii se dispune *sinusul venos* (fig. 364), structură tubulară situată transversal, înapoia canalului atrio-ventricular ; la locul de deschidere în atriu se află o pereche de *valvule laterale,* fibroase. Pereţii sinusului venos sînt subţiri, iar ai atriului sînt mai groşi ; miocardul ventriculului atinge dimensiuni considerabile, prezentînd travee care, în vecinătatea bulbului arterial, se orientează către acesta. Bulbul arterial este redus, scurt şi larg, continuîndu-se cu *trunchiul aortic,* fără o limită marcată.

Scanned with OKEN Scanner

Sîngele circulă într-un singur sens (organism-inimă-organism) și este exclusiv venos la nivelul inimii. Sinusul venos colectează sîngele încărcat cu bioxid de carbon din întreg organismul, prin intermediul sistemului venos ; odată preluat de la nivelul acestuia sîngele este propulsat în atriu, de aici în ventricul care, la rîndul său, prin contracția miocardului constitutiv, îl trimite prin bulbul arterial, trunchiul arterial și arterele aferente branhiale către branhii, la nivelul cărora are loc oxigenarea. Inima ciclostomilor este lipsită de vase nutritive proprii și de un sistem conducător al excitației.

8.3.2. INIMA LA PEȘTI

La pești, inima este constituită din *patru încăperi : sinusul venos, atriul, ventriculul* și *conul arterial* (la *Selacieni*), sau *bulbul aortic* (la *Teleosteeni*) (fig. 365).

La *Selacieni* și *Ganoizi* conul arterial este puternic dezvoltat, prezentînd în interior mai multe rînduri de *valvule* care orientează circulația sanguină într-un singur sens.

La *Teleosteeni* conul arterial se reduce substanțial, astfel încît la unele specii el mai conservă două rînduri de valvule, dar la majoritatea speciilor el este rudimentar, unicul șir persistent de valvule localizîndu-se la granița dintre ventricul și bulbul arterial. Ultimul — interpretat ca nouă achiziție a inimii la teleosteeni — este considerat ca al patrulea compartiment al inimii. Este de precizat faptul că structura conului arterial este miocardică și prezintă ca particularitate distinctivă șirurile de valvule, în timp ce

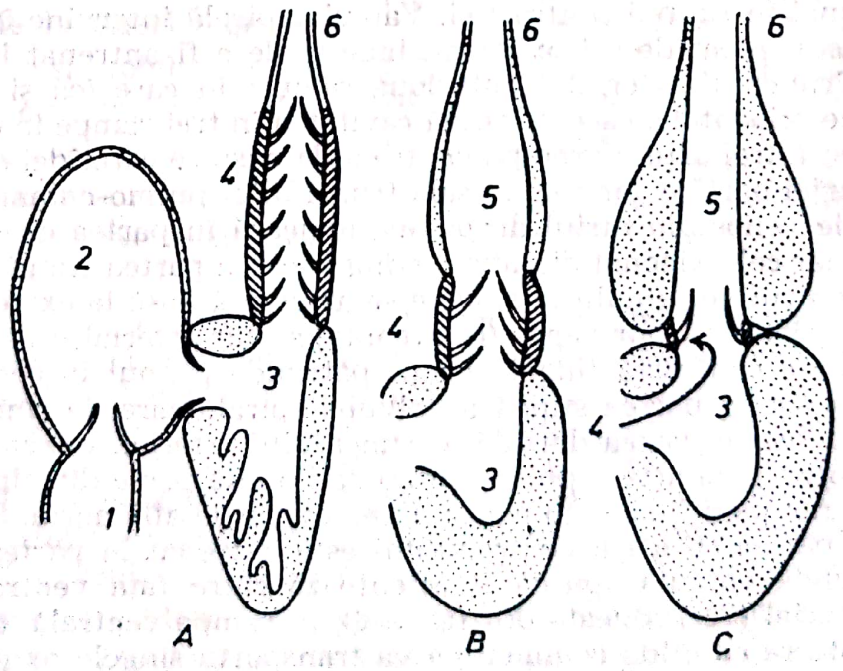

Fig. 365. Schema secțiunilor sagitale prin inima unor pești (după B o l k) : *A* — selacieni ; *B, C* — teleosteeni : *1* — sinus ; *2* — atriu ; *3* — ventricul ; *4* — con arterial ; *5* — bulb arterial ; *6* — aorta ventrală.

Scanned with OKEN Scanner

structura bulbului aortic (trunchiul arterial) este vasculară și lipsită de valvule.

Inima peștilor este localizată înapoia regiunii branhiale, în *cavitatea pericardiacă*, vastă la *Selacieni* dar redusă la *Teleosteeni*. La *Elasmobranhi* și unii *Condrostei* se conservă o comunicare largă între cavitatea generală (celomul) și cavitatea pericardiacă, reprezentînd canalul pericardo-peritoneal.

8.3.3. INIMA LA AMFIBIENI

La *Anure* inima este mai evoluată decît la *Urodele* și *Apode*. La *Rana esculenta* sinusul venos este localizat medio-dorsal, inserîndu-se pe atriu în care se deschide printr-un orificiu sinoatrial. Privit pe fața dorsală, sinusul venos prezintă o formă triunghiulară cu baza orientată cranial ; în fiecare unghi primește cîte o venă cavă. Cele două vene pulmonare se unesc și, printr-un trunchi comun, se deschid în atriul stîng. La amfibieni, pentru prima oară în seria vertebratelor se produce separarea atriului în două compartimente — atriul drept și stîng ; în atriul drept este colectat sîngele încărcat cu bioxid de carbon adus din întregul organism (prin intermediul sinusului venos), iar în atriul stîng vine sîngele încărcat cu oxigen provenit de la plămîni. Unicul ventricul prezintă numeroase lame musculare care, cu extremitatea liberă, privesc către orificiul atrio-ventricular, avînd o pereche de valvule atrio-ventriculare. Din ventricul pleacă conul arterial care preia tot sîngele ventricular pe care-l antrenează în sistemul arterial ; conul arterial este situat spre partea dreaptă a feței ventrale a atriilor și prezintă în interior valvula spirală — lamă care emerge de pe peretele dorsal al conului și se îndreaptă către cel ventral pe care-l atinge numai în timpul contracției. Valvula spirală intervine în separarea sîngelui neoxigenat de cel oxigenat, înainte de a fi antrenat în trunchiul arterial. Trunchiul arterial emite două ramuri în care (ca și în trunchi) există lame orizontale, care îi separă cavitatea în trei rampe în continuarea cărora se află trei artere : rampa ventrală dă naștere carotidei comune, cea mijlocie cîrjei aortice, iar cea dorsală trunchiului pulmo-cutanat (fig. 366).

Sîngele venos din atriul drept se angajează în partea dreaptă a ventriculului, iar cel oxigenat din atriul stîng trece în partea stîngă a ventriculului. În centrul ventriculului sîngele se amestecă, însă la extremitățile lui laterale se păstrează pur venos (în dreapta) și pur arterial (în stînga). Cînd ventriculul se contractă sîngele venos pătrunde primul în conul arterial, fiind propulsat în partea stîngă a valvulei spirale care, la rîndul ei, conduce sîngele către partea dorsală a trunchiului arterial, în rampa dorsală, care se continuă cu artera pulmo-cutanată ; o altă parte din sînge este antrenată în rampa mijlocie, în continuarea căreia se află aorta. Sîngele oxigenat din partea stîngă a ventriculului este antrenat în partea dreaptă a conului, unde valvula spirală îl orientează către fața ventrală a trunchiului arterial (vezi săgeata din fig. 366), în rampa ventrală, care se continuă cu artera carotidă comună (ce va transporta sîngele oxigenat la encefal) și în rampa mijlocie, care se continuă cu cîrja aortică ; aceasta din urmă primește sînge și din partea dreaptă a ventriculului, așa încît va transporta la organe un sînge amestecat.

Scanned with OKEN Scanner

Nutriția și respirația mușchiului cardiac sînt asigurate de sîngele din cavitățile inimii, excepție făcînd bulbul aortic care prezintă vase proprii. Țesutul conducător al excitației (țesutul nodal) este puțin dezvoltat.

8.3.4. INIMA LA REPTILE

La reptile forma inimii variază corelat cu forma generală a corpului ; astfel la *Chelonieni* inima este largă, pe cînd la *Ofidieni* este alungită. Începînd cu aceste vertebrate, inima este localizată în cavitatea toracică, distanțată de craniu, ca o consecință a constituirii regiunii cervicale (gîtului). Datorită respirației exclusiv pulmonare, inima evoluează în primul rînd prin compartimentarea sa mai pronunțată *(inimă tetracamerală)*. La reptilele inferioare există variații de ordin secundar, vizibile la diferite grupe ; se poate totuși stabili o serie, care începe cu inima de la *Hatteria* (inima cea mai primitivă) și sfîrșește cu inima de la *Varanide* (inima cea mai evoluată).

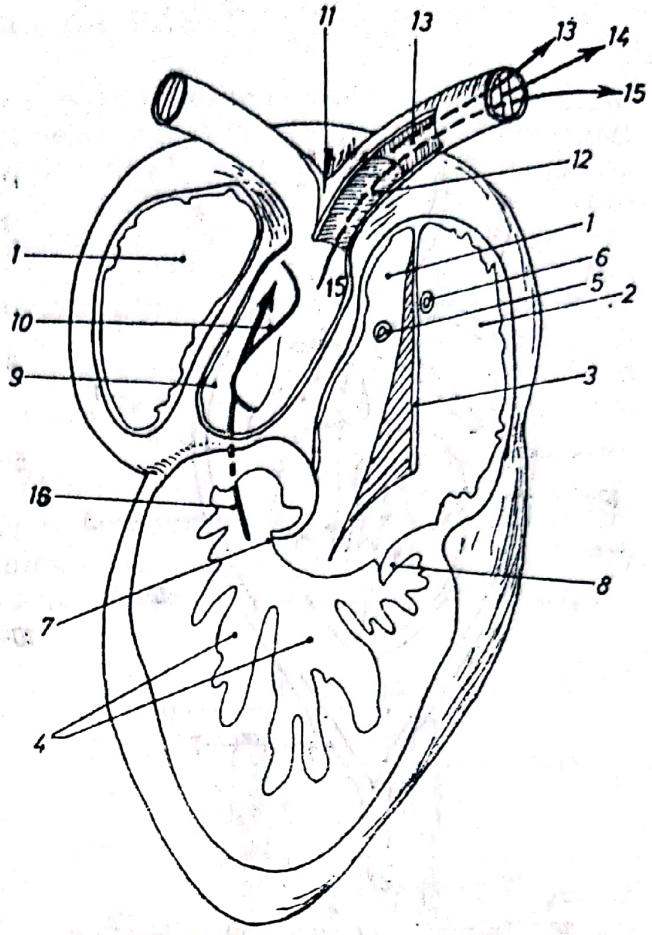

Fig. 366. Secțiune orizontală prin inima de *Rana* (după Kerr) :

1 — atrium drept ; *2* — atrium stîng ; *3* — septul interatrial ; *4* — ventriculul ; *5* — orificiul sinusului venos ; *6* — orificiul venei pulmonare ; *7* — valvula atrio-ventriculară dreaptă ; *8* — valvula atrio-ventriculară stîngă ; *9* — bulbul arterial ; *10* — valvula spirală ; *11* — septul median ; *12* — peretele despărțitor orizontal ; *13* — rampa carotidiană ; *14* — aorta ; *15* — artera pulmocutanată ; *16* — sondă care indică drumul sîngelui de la ventricul, la bulb.

Sinusul venos este tot mai mult integrat în atriul drept. Atriul drept este mai voluminos decît cel stîng ; ventriculul prezintă pereți groși, cu fascicule musculare longitudinale și circulare ; septul muscular este redus la *Hatteria*, dar este foarte înalt la *Varanide* și lipsit de perforații, ceea ce prefigurează septul interventricular de la *Crocodilieni*. Deși incomplet, septul interventricular contribuie la separarea sîngelui venos de cel oxigenat, astfel încît sîngele venos din atriul drept este propulsat în partea dreaptă a ventriculului și de aici în trunchiul pulmonar. În artera aortă dreaptă, care pleacă din partea stîngă a ventriculului, este antrenat sînge exclusiv oxigenat, iar în aorta stîngă, sînge amestecat (fig. 367).

La *Crocodilieni*, ca „premieră" în seria vertebratelor, apare un *sept interventricular complet*, omologabil cu cel de la păsări și mamifere ; cu toate acestea, prin organismul acestor vertebrate circulă sînge amestecat,

Scanned with OKEN Scanner

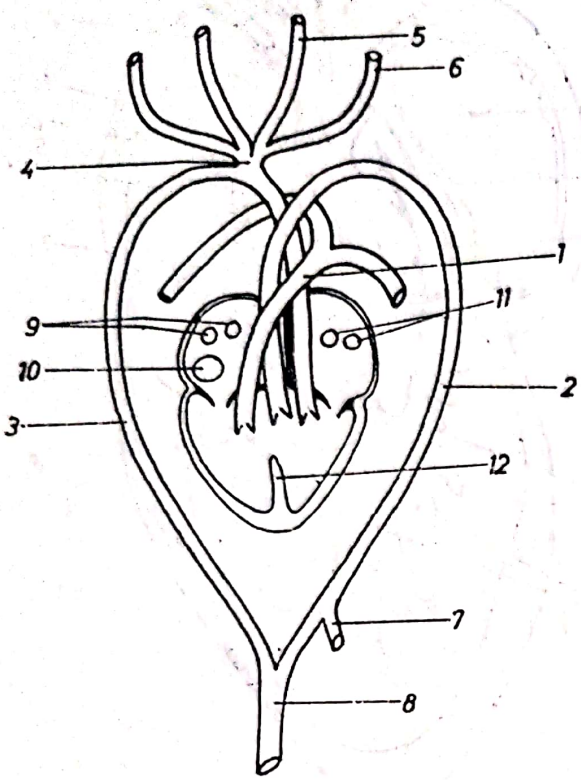

Fig. 367. Inima la *Lacerta* (după N a u m o v) :

1 — artera pulmonară ; *2* — arcul aortic sting ; *3* — arcul aortic drept ; *4* — trunchiul comun al arterelor carotide ; *5* — carotida externă ; *6* — carotida internă ; *7* — artera gastro-intestinală ; *8* — aorta dorsală ; *9* — deschiderile celor două vene cave superioare ; *10* — vena cavă inferioară ; *11* — venele pulmonare ; *12* — septul interventricular incomplet.

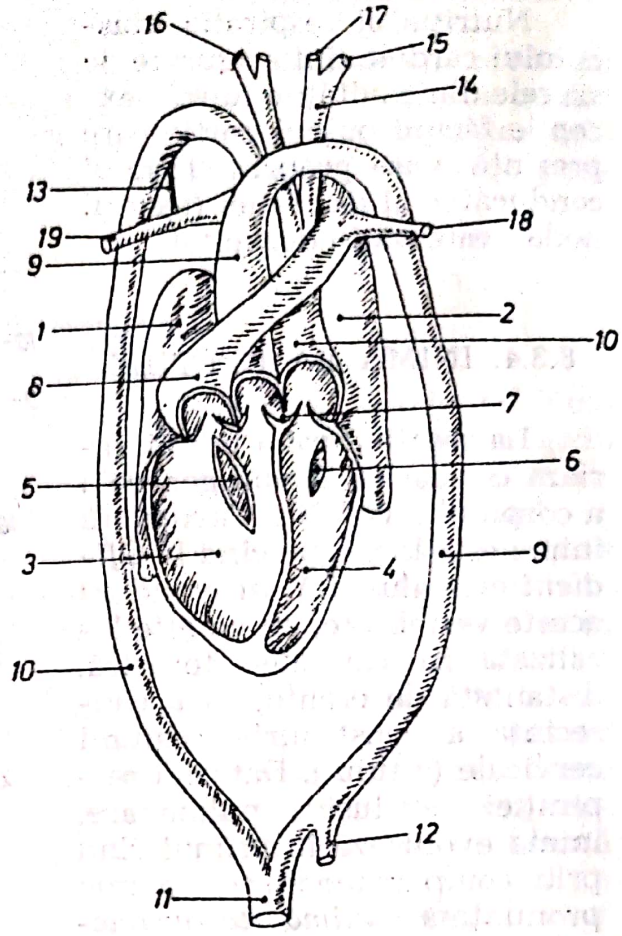

Fig. 368. Inima la crocodilieni (după A. G r a y) :

1 — atriumul drept ; *2* — atriumul sting ; *3* — ventriculul drept ; *4* — ventriculul sting ; *5* — orificiul atrio-ventricular drept ; *6* — orificiul atrio-ventricular sting ; *7* — foramenul Panizza ; *8* — artera pulmonară ; *9* — aorta stîngă ; *10* — aorta dreaptă ; *11* — aorta dorsală ; *12* — artera celiacă ; *13* — ligamentul Botallo drept ; *14* — trunchiul anonim drept ; *15* — artera subclaviculară stîngă ; *16* — artera subclaviculară dreaptă ; *17* — carotida comună stîngă ; *18* — ramificația stîngă a arterei pulmonare ; *19* — ramificația dreaptă a arterei pulmonare.

deoarece se conservă întotdeauna, ca la reptilele inferioare, cele *două cîrje aortice :* cea stîngă, cu originea în ventriculul drept, de unde se aprovizionează cu sînge venos și cea dreaptă, cu originea în ventriculul stîng, de unde se încarcă cu sînge oxigenat ; cele două cîrje aortice comunică chiar în punctul lor de emergență prin orificiul Panizza, unde au un perete comun, ceea ce explică amestecarea sîngelui, înainte ca acesta să fie antrenat în aorta dorsală mediană. Din cîrja aortică dreaptă se desprind arterele carotide, care vor transporta la encefal sînge oxigenat (fig. 368). Se susține însă că numai sîngele oxigenat al cîrjei aortice drepte este antrenat în cîrja aortică stîngă, prin reglajul valvulelor sigmoide care intervine la sfîrșitul sistolei ventriculare.

Scanned with OKEN Scanner

8.3.5. INIMA LA PĂSĂRI

Inima păsărilor prezintă *patru compartimente* complet constituite, așa încît există două circulații complet separate. Absența cîrjei aortice stîngi (care la reptile pornește din ventriculul drept de unde preia sîngele neoxigenat) permite cîrjei aortice drepte (dealtfel singura prezentă), cu originea în ventriculul stîng, să transporte în întreg organismul sînge exclusiv oxigenat. Talia inimii la păsări, raportată la dimensiunile corpului, este mai mare în comparație cu a celorlalte vertebrate, fapt corelat și cu satisfacerea cheltuielilor de energie considerabile, necesare menținerii temperaturii constante a organismului și adaptării la zbor ; astfel, greutatea inimii la păsări este dublă față de aceea de la mamiferele de aceeași talie, excepție făcînd *Chiropterele*.

Inima păsărilor cuprinde două atrii complet separate prin *septul interatrial* și două ventricule, de asemenea complet separate prin *septul interventricular*. Cele două atrii comunică între ele prin orificiul Botallo, dar numai în stadiile embrionare. Sinusul venos, prezent la embrion, dispare la adult. Din ventriculul drept pleacă numai artera pulmonară, deoarece, așa cum s-a menționat, cîrja aortică stîngă dispare ; din ventriculul stîng pleacă cîrja aortică dreaptă, care se continuă cu aorta dorsală. Sîngele din corp este adus în atriul drept prin vena cavă superioară (dreaptă și stîngă) și prin vena cavă inferioară (fig. 369). În atriul stîng sîngele este adus de la plămîn prin venele pulmonare.

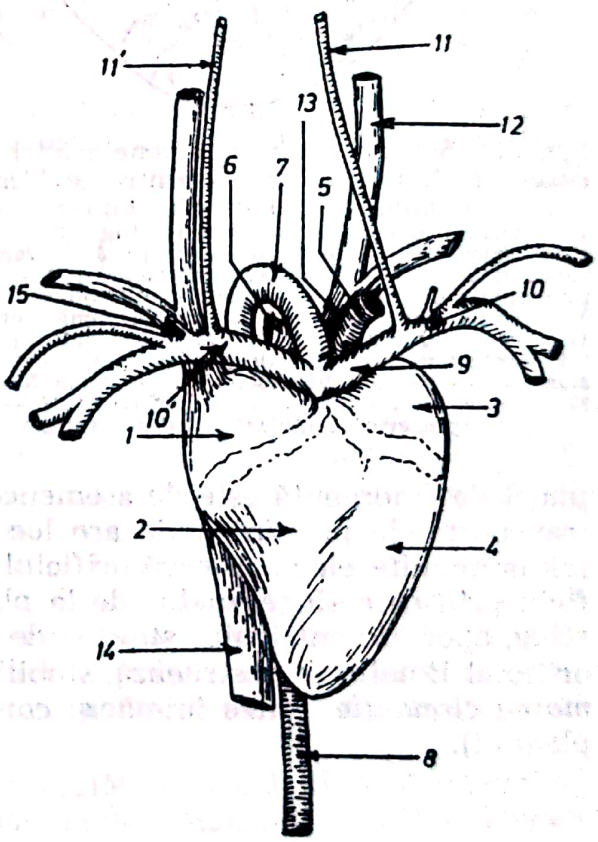

Fig. 369. Fața ventrală a inimii de la porumbel *(Original)* :
1 — atrium drept ; *2* — ventricul drept ; *3* — atrium stîng ; *4* — ventricul stîng ; *5* — artera pulmonară stîngă ; *6* — artera pulmonară dreaptă ; *7* — cîrja aortică dreaptă ; *8* — aorta abdominală ; *9* — trunchi brahiocefalic stîng ; *10, 10'* — artera subclaviculară stîngă și dreaptă ; *11, 11'* — artera carotidă comună stîngă și dreaptă ; *12* — venă jugulară ; *13* — vena cavă cranială stîngă ; *14* — vena cavă inferioară ; *15* — vena cavă cranială dreaptă.

8.3.6. INIMA LA MAMIFERE

La mamifere, ca și la păsări, inima prezintă o parte dreaptă (atriul și ventriculul drept), care conține sînge neoxigenat și o parte stîngă (atriul și ventriculul stîng) care conține sînge oxigenat. Sîngele oxigenat este transportat de la plămîni la atriul stîng prin venele pulmonare ; din atriul stîng trece în ventriculul stîng prin orificiul atrio-ventricular stîng, marcat de valvula atrio-ventriculară stîngă (valvula bicuspidă sau mitrală), de unde este propulsat în artera aortă al cărui punct de plecare (din ventriculul stîng) este

Scanned with OKEN Scanner

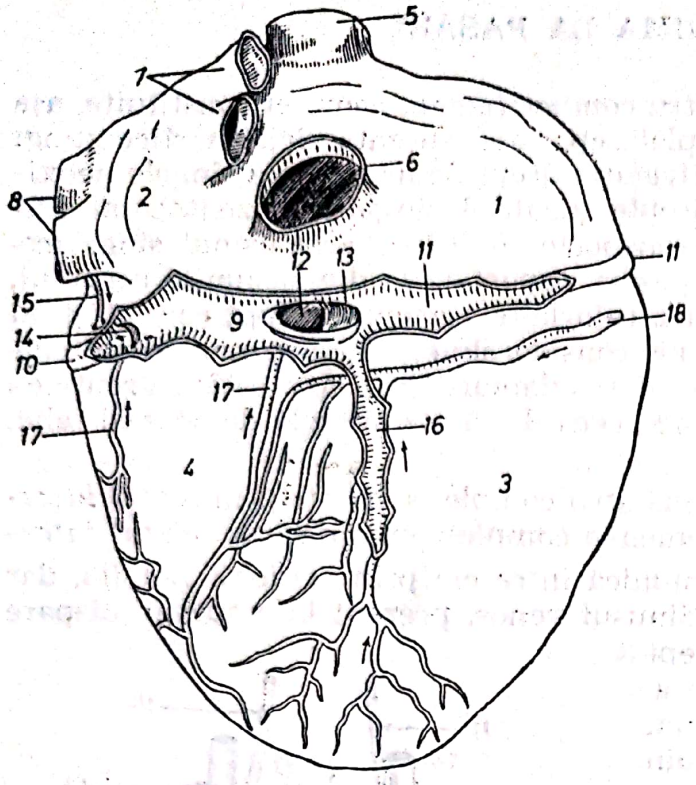

Fig. 370. Sinusul coronar și venele feței posterioare a inimii deschise pentru evidențierea valvulelor (după Testut):
1 — atrium drept; *2* — atrium stîng; *3* — ventriculul drept; *4* — ventriculul stîng; *5* — vena cavă superioară; *6* — vena cavă inferioară; *7* — venele pulmonare drepte; *8* — venele pulmonare stîngi; *9* — sinus coronar; *10* — marea venă coronară; *11* — vena coronară dreaptă; *12* — deschiderea sinusului coronar în atriumul drept; *13* — valvula Thebesius; *14* — valvula Vieussens; *15* — vena Marshale; *16* — vena interventriculară posterioară; *17* — venele posterioare ale ventriculului stîng.

marcat de valvulele sigmoide; aorta formează o cîrjă către partea stîngă, din care sîngele este distribuit întregului organism. Aorta prezintă o porțiune ascendentă, care emite artera coronară (dreaptă și stîngă), cîrja propriu-zisă, din care se desprind trei vase esențiale (trunchiul brahiocefalic drept, artera carotidă comună stîngă și artera subclaviculară stîngă); urmează aorta mediană toracică ce străbate diafragma și pătrunde în abdomen, unde devine aorta abdominală, bifurcată terminal (înapoia polului caudal al rinichiului) în cele două artere iliace comune.

Sîngele neoxigenat din corp este transportat la inimă de venele cave (superioară și inferioară — fig. 370), care se deschid în atriul drept, de unde trece prin orificiul atrio-ventricular drept (valvula tricuspidă) în ventriculul drept, iar de aici, prin artera pulmonară (al cărui punct de emergență este de asemenea marcat de valvulele sigmoide), este transportat la plămîni unde are loc oxigenarea. În perioada intrauterină inima mamiferelor conservă orificiul Botallo în peretele interarterial, orificiu prin care sîngele adus de la placentă în atriul drept trece în atriul stîng, apoi în ventriculul stîng și de aici în întreg organismul. La naștere orificiul Botallo se obstruează, stabilindu-se definitiv cele două circulații: *marea circulație* (între inimă și corp) și *mica circulație* (între inimă și plămîni).

8.4. SISTEMUL ARTERIAL LA VERTEBRATE

La *Ciclostomi* și *Pești* aorta ventrală (vasul eferent al inimii) se orientează cranial, pe sub regiunea faringiană; ea emite arterele aferente ale arcurilor branhiale (arcurile aortice) pe care le străbat și din care pleacă arterele eferente ale arcurilor branhiale tributare aortei dorsale sau rădăcinilor acesteia (fig. 371). Circulînd în sens cranio-caudal, sîngele purtat de aorta dorsală este distribuit întregului organism prin numeroase artere

Scanned with OKEN Scanner

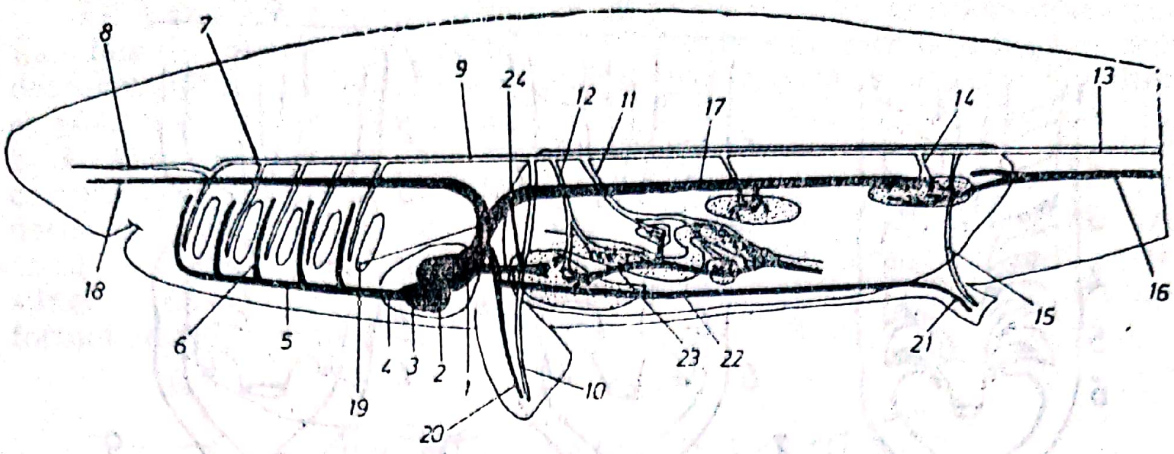

Fig. 371. Schema generală a sistemului circulator la peştii selacieni (după Parker):
1 — sinus venos ; *2* — atrium ; *3* — ventricul ; *4* — conul arterial ; *5* — aorta ventrală ; *6* — artera branhială aferentă ; *7* — artera branhială eferentă ; *8* — carotide ; *9* — aorta dorsală ; *10* — artera subclaviculară ; *11* — artera mezenterică ; *12* — artera coeliacă ; *13* — artera caudală ; *14* — artera renală ; *15* — artera iliacă ; *16* — vena caudală ; *17* — vena cardinală posterioară ; *18* — vena cardinală anterioară ; *19* — canalul Cuvier ; *20* — vena subclaviculară ; *21* — vena iliacă ; *22* — vena laterală ; *23* — vena porthepatică ; *24* — vena hepatică.

care se desprind de-a lungul ei. Numărul arterelor branhiale aferente este corespunzător numărului arcurilor branhiale. La *Petromyzon* există şapte perechi de artere branhiale aferente, iar la *Bdelostoma stouti* (myxinid) există 10—15 perechi de artere branhiale aferente. La *Teleosteeni* există numai patru perechi de artere branhiale aferente, corespunzătoare celor patru perechi de arcuri branhiale.

La larvele *Amfibienilor,* la care se păstrează respiraţia branhială, pe arcurile aortice II—VI (ca în cazul mormolocului) se grefează anse vasculare care irigă branhiile externe corespunzătoare.

La *Anurele* adulte, care au o respiraţie pulmo-cutanată, din cele şase arcuri aortice dispar arcurile I, II şi V, rămînînd arcurile III, IV şi VI, care vor suferi modificări şi vor acumula noi funcţii ; astfel, arcul aortic III pierde legătura cu aorta dorsală, dar o conservă pe aceea cu artera carotidă ; arcul aortic IV se dezvoltă puternic şi constituie principala legătură dintre aorta ventrală şi cea dorsală, formînd cele două cîrje aortice (dreaptă şi stîngă) ; arcul aortic V dispare la Anure, dar se mai păstrează la *Urodele* şi *Apode ;* arcul aortic VI generează arterele pulmo-cutanate care, în cazul Urodelelor, mai conservă conexiunea cu aorta dorsală prin intermediul canalelor Botallo (fig. 372, *A, B, C*).

La *Reptile* dispar, de asemenea, arcurile aortice I, II şi V, rămînînd funcţionale arcurile III, IV şi VI ; porţiunile rădăcinilor aortei dorsale dintre arcurile aortice III şi IV dispar, ceea ce implică separarea la acest nivel a circulaţiei arteriale destinată creierului de aceea destinată trunchiului. La originea carotidelor interne se află perechea a III-a de arcuri arteriale, la care se adaugă bifurcaţia anterioară a aortei ventrale ce constituie carotidele externe. Arcul stîng din perechea a IV-a nu se mai conectează de aorta ventrală ; el pătrunde prin conul arterial direct în partea dreaptă a ventriculului, constituind cîrja aortică stîngă ; cîrja aortică dreaptă, care pătrunde în partea stîngă a ventriculului, se naşte din arcul drept al perechii a IV-a de arcuri aortice. Cele două cîrje aortice se unesc

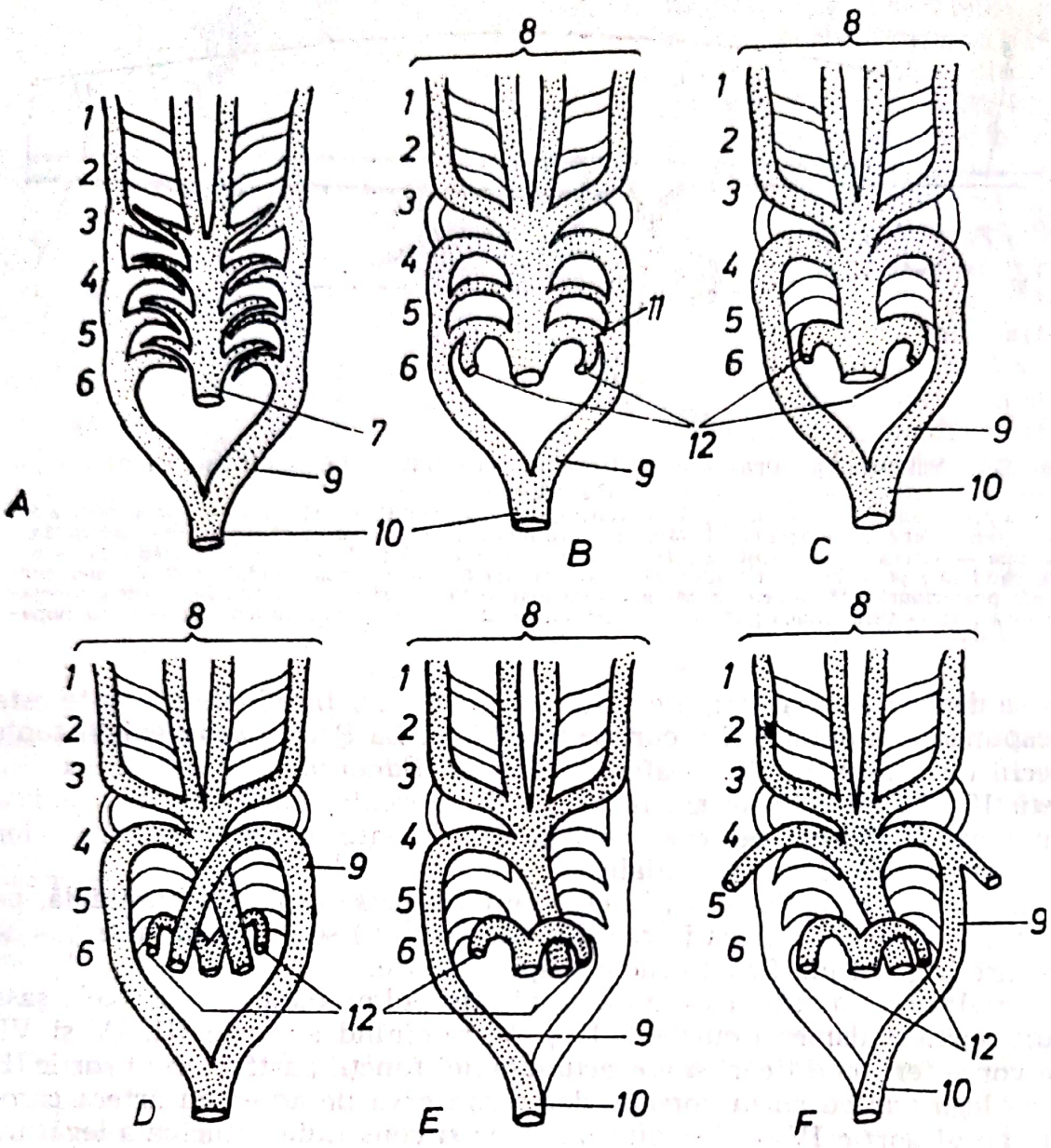

Fig. 372. Schema evoluției arcurilor arteriale la vertebrate (după Boas): *A — Teleosteeni; B — Salamandra; C — Rana; D — Reptile; E — Păsări; F — Mamifere:*
1-6 — arcurile arteriale; *7* — aorta ventrală; *8* — arterele carotide; *9* — cîrjele aortice; *10* — aorta dorsală; *11* — canalul Botallo; *12* — arterele pulmonare.

pentru a forma aorta dorsală unică, mediană, care transportă sînge amestecat. Arterele pulmonare se formează din perechea a VI-a de arcuri arteriale (v. fig. 372, *D*).

La *Păsări* arcul arterial IV stîng dispare complet (la reptile prezenta o reducere). La păsări s-a produs separarea totală a circulației arteriale de cea venoasă, așa încît toate organele corpului sînt aprovizionate exclusiv cu sînge oxigenat, deoarece sîngele distribuit în corp prin cîrja aortică dreaptă provine din ventriculul stîng, complet separat de cel drept care conține sînge neoxigenat. Din cîrja aortică dreaptă se desprinde trunchiul comun al arterelor carotide, care transportă către organele regiunii cefalice numai sînge oxigenat (v. fig. 372, *E*).

Scanned with OKEN Scanner

La *Mamifere* evoluția arcurilor arteriale nu prezintă deosebiri esențiale față de celelalte vertebrate terestre (amfibieni, reptile și păsări). Spre deosebire de păsări însă, la care există cîrjă aortică dreaptă, la mamifere se păstrează cîrja aortică stîngă ; arcul IV drept dă naștere la mamifere bazei arterei subclaviculare drepte. Din crosa aortică pleacă carotidele comune care, ulterior, se ramifică în carotide interne și externe ; desprinderea din crosă a carotidelor și subclavicularelor prezintă variații. Din arcul VI se formează arterele pulmonare, care păstrează legătura în partea stîngă cu cîrja aortică, prin canalul Botallo, funcțional la embrion și transformat în ligamentul Botallo la adult (v. fig. 372, *F*).

8.5. SISTEMUL VENOS LA VERTEBRATE

Sistemul venos la vertebrate este asimetric la origine. Principalele canale venoase constituie : *1*) ansamblul venelor cardinale anterioare și posterioare, precum și venele dorsale care se dispun pe lîngă aortă, toate reunindu-se pe fiecare parte în cîte un vas comun (canalul Cuvier) ; *2*) ansamblul venei porthepatice, venele hepatice eferente și venele tubului digestiv, la care se mai pot include cele două vene laterale, acolo unde există organele liniei laterale, venele ventrale (venele jugulare inferioare, venele abdominale), venele membrelor și venele caudale. Această dispoziție simetrică se mai păstrează la adulții de ciclostomi și la majoritatea peștilor, dar cu alterări mai mult sau mai puțin marcate.

La *Ciclostomi* sistemul port se constituie plecînd de la vena subintestinală și venele hepatice intestinale. Venele cardinale, care primitiv sînt simetrice, își alterează simetria la adult. Canalul Cuvier stîng dispare, existînd o anastomoză cu cel drept ; se deschide în sinusul venos. Venele cardinale posterioare se unesc cu vena cardinală anterioară.

La *Selacieni* sistemul venos își conservă simetria, cu mici modificări (fig. 373) ; din regiunea capului sîngele este adus la inimă prin cele două vene cardinale anterioare și venele jugulare inferioare ; din partea caudală a corpului sîngele este colectat de cele două vene cardinale posterioare și venele abdominale laterale, care adună sîngele din pereții corpului. Venele menționate, de pe fiecare latură a corpului, se deschid într-un canal colector (canalul Cuvier) care se deschide, ca și simetricul său, în sinusul venos (primul compartiment al inimii). Venele subclaviculare, care vin de la înotătoarele anterioare, se deschid la larve în venele cave posterioare, ca ulterior să ajungă la adult direct în canalul Cuvier. Venele iliace, care vin de la înotătoarele perechi posterioare, se deschid în venele laterale abdominale (v. fig. 373). Vena caudală impară, dispusă pe linia mediană, se bifurcă în venele portrenale, care se vor capilariza la nivelul rinichiului ; eferentele rețelei portvenoase converg în venele cardinale posterioare. Sistemul porthepatic este constituit din vena aferentă subintestinală și venele eferente suprahepatice, care se deschid în sinusul venos.

Simetria sistemului venos se alterează la pești superiori ; la cei osoși predominantă este vena cardinală dreaptă, care adună sînge din jumătatea caudală a rinichiului stîng. La *Polypterus* și la *Dipnoi* apare vena cavă posterioară (inferioară), care provine din cardinala posterioară dreaptă.

Scanned with OKEN Scanner

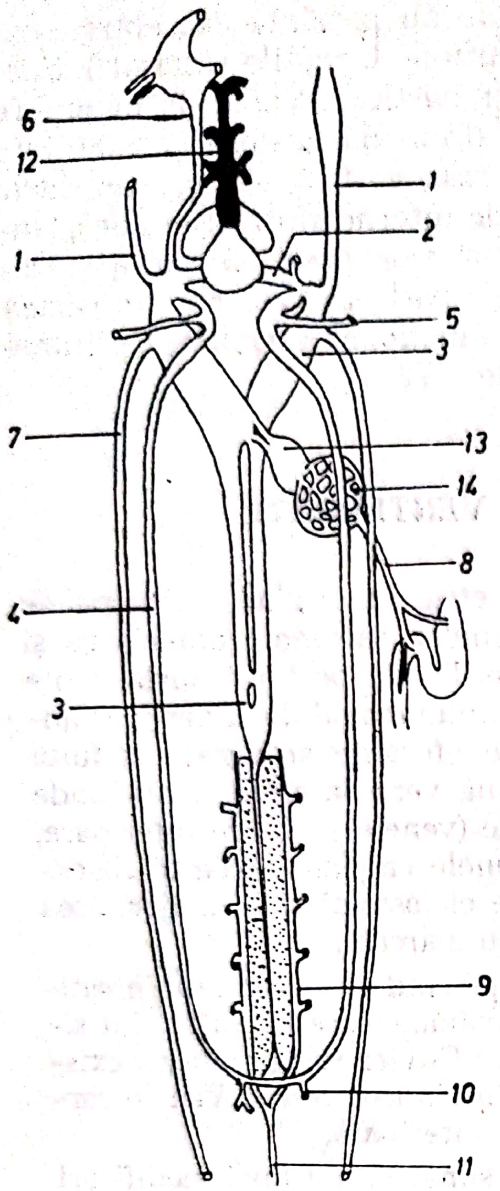

Fig. 373. Sistemul venos de la *Mustellus antracitus* (după Parker):
1 — venele cardinale anterioare; 2 — canal Cuvier; 3 — venele cardinale posterioare; 4 — venă epigastrică; 5 — venă subclaviculară; 6 — vena jugulară; 7 — vena cutanee laterală; 8 — vena porthepatică; 9 — vena portrenală; 10 — vena iliacă; 11 — vena codală; 12 — trunchi arterial; 13 — sinusul venelor hepatice; 14 — ficat.

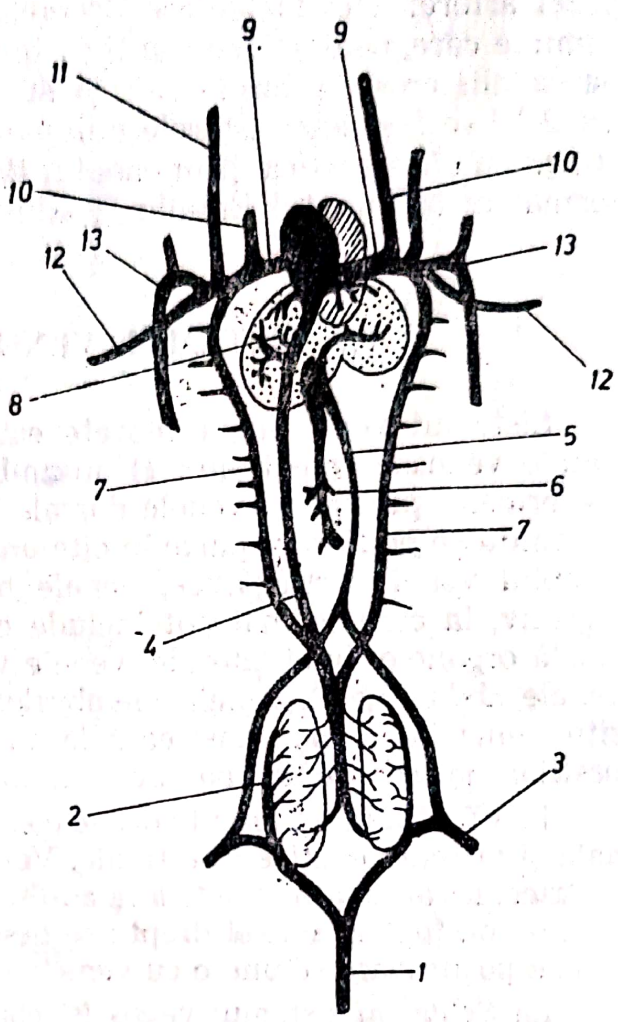

Fig. 374. Sistemul venos la *Urodele* (după Smalhausen):
1 — vena caudală; 2 — vena portrenală; 3 — vena iliacă; 4 — vena cavă posterioară; 5 — vena abdominală; 6 — vena porthepatică; 7 — venele cardinale posterioare; 8 — vena hepatică; 9 — canalele Cuvier; 10 — venele cardinale anterioare; 11 — vena jugulară; 12 — venele subclaviculare; 13 — venele cutanee.

Venele renale se deschid direct în vena cavă posterioară, ca și vena hepatică.

La *Amfibieni* sistemul venos este asemănător celui de la *Dipnoi*. La *Urodele* vena caudală se ramifică în două vene portrenale. Venele renale eferente se deschid în vena cavă posterioară; spre deosebire de *Dipnoi*, la care se constituie dintr-o venă cardinală posterioară, aici se formează din vena vitelină și subcardinală. Vena cavă posterioară primește ulterior vena hepatică, după care se deschide în sinusul venos (fig. 374). Venele cardinale posterioare își păstrează dispoziția simetrică, primind venele cave care

Scanned with OKEN Scanner

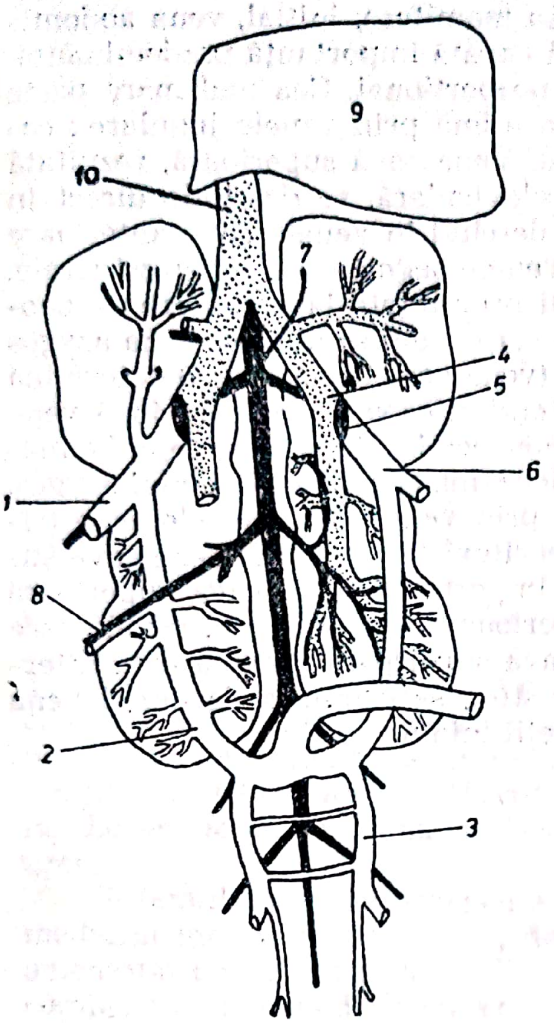

Fig. 375. Irigarea rinichiului la păsări (după Spaner):
1 — vena iliacă externă ; *2* — vena renală aferentă ; *3* — vena hipogastrică ; *4* — vena renală ; *5* — valvulă ; *6* — anastomoza ; *7* — aorta ; *8* — artera renală ; *9* — ficatul ; *10* — vena cavă posterioară.

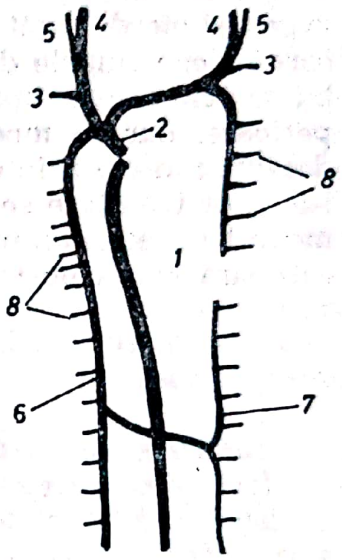

Fig. 376. Sistemul venos la mamifere (după Kingsley):
1 — vena cavă inferioară ; *2* — vena cavă superioară ; *3* — venele subclaviculare ; *4* — venele jugulare externe ; *5* — venele jugulare interne ; *6* — vena azygos ; *7* — vena hemiazygos ; *8* — vene intercostale.

vin din pereții corpului. La *Anure* vena abdominală nu se mai deschide în canalul Cuvier, ci în vena hepatică. Sîngele din regiunea cefalică revine la inimă prin venele cardinale anterioare (venele jugulare), care primesc lateral venele subclaviculare și cutanee. Venele pulmonare, care se deschid în atriul stîng, aduc sînge oxigenat de la plămîni.

La *Amniote,* sistemul portrenal diminuează treptat în importanță.

La *Reptile* vena caudală, laolaltă cu o ramură a venei iliace, constituie vena portrenală.

La *Păsări* vena portă prezintă o legătură directă cu extremitatea caudală a venei cave posterioare (vena renală) prin care trece o mare cantitate de sînge, fără a mai iriga rinichiul (fig. 375).

La *Mamifere* sistemul portvenos renal dispare. Prin confluența ramurilor venei caudale cu venele iliace ia naștere vena abdomnială care,

Scanned with OKEN Scanner

uneori, este pereche ca la crocodilieni. La mamifere, inițial, vena abdominală este pereche. Vena cavă posterioară capătă importanță predominantă, iar importanța venelor cardinale scade proporțional. Cea mai mare parte din sîngele regiunii cefalice este adus la inimă prin venele jugulare ; canalele Cuvier pierd mult din importanță. Vena cavă superioară, rezultată din unirea venei jugulare cu vena subclaviculară, se deschide direct în atriul drept ; cardinalele posterioare se deschid în venele cave anterioare și devin vene vertebrale, care primesc venele segmentare intervertebrale.

Asimetria sistemului venos este mai pronunțată la mamifere ; îndeosebi venele cardinale (venele vertebrale) care acum se numesc vena azygos (vena vertebrală dreaptă) și hemiazygos (vena vertebrală stîngă) determină această asimetrie. La majoritatea mamiferelor, ca și la om, cele două vene azygos se unesc printr-o anastomoză transversală, după care vena hemiazygos își pierde legătura cu canalul Cuvier stîng (fig. 376). Sistemul azygos, care culege sîngele din pereții corpului prin venele intercostale, este tributar venei cave superioare drepte. Uneori există cele două vene cave superioare, dar în mod frecvent capătă importanță vena cavă superioară dreaptă ; în cazul în care vena cavă superioară stîngă dispare, venele care i-au fost tributare se deschid în vena cavă superioară dreaptă prin intermediul venei anonime. Canalul Cuvier stîng se conservă devenind vena coronară, care colectează sîngele din pereții inimii.

Scanned with OKEN Scanner

Capitolul 9

SISTEMUL EXCRETOR

Cele două faze succesive ale metabolismului sînt : *anabolismul* (asimilaţia) şi *catabolismul* (desasimilaţia). În prima fază are loc „construirea" moleculelor proprii celulelor din substanţele prelucrate de sistemul digestiv, iar în faza secundă are loc eliberarea energiei în urma oxidării exotermice celulare. În acest proces nu sînt utilizate toate materiile organice ci rămîn „deşeuri" care, prin acumulare, pot prejudicia viaţa organismului, impunîndu-se astfel eliminarea lor. Pe lîngă apă, reziduurile catabolice conţin şi produşi azotaţi, ca : ureea, acidul uric, amoniacul. *Teleosteenii* şi *Crocodilienii* elimină amoniacul ca atare, în timp ce toate celelalte vertebrate îl metabolizează la nivelul ficatului transformîndu-l în uree şi acid uric, substanţe eliminate pe cale renală. Astfel, *Selacienii, Amfibienii, Chelonienii* şi *Mamiferele* elimină uree şi mai puţin acid uric, iar *Lacertilienii, Ofidienii* şi *Păsările* elimină acid uric şi foarte puţină uree.

Sistemul excretor intervine în menţinerea constantă a compoziţiei mediului intern *(homeostazia),* deoarece echilibrul acestuia este continuu ameninţat de factori externi. Dacă metabolismul proteic duce la formarea compuşilor intermediari cu azot, metabolismul hidraţilor de carbon şi al lipidelor duce în final la formarea apei (care este eliminată prin sistemul urinar) şi a bioxidului de carbon (care este eliminat prin sistemul respirator).

La toate vertebratele sistemul urinar (excretor) este constituit din *rinichi* şi *căi urinare.*

Rinichiul. Este fundamental alcătuit din *nefroni* (tuburi urinare) şi o vastă reţea vasculară. Nefronul reprezintă unitatea morfofuncţională a rinichiului, la care se ataşează un *glomerul vascular* admirabil.

În evoluţia vertebratelor se disting trei tipuri de rinichi : *pronefrosul* (rinichiul cranial, cefalic), *mezonefrosul* (rinichiul troncal) şi *metanefrosul* (rinichiul caudal, iliac sau al bazinului). Amniotele (vertebratele superioare) prezintă toate aceste trei tipuri de rinichi, care se succed în timpul dezvoltării ontogenetice ; metanefrosul, funcţional la adulţi, reprezintă rinichiul superior organizat.

Analiza structurii rinichiului la vertebrate a condus la stabilirea mai multor tipuri de nefroni : *nefronul deschis cu glomerul extern* (prezent la *Agnate* şi larvele de amfibieni), forma cea mai simplă de tub urinar constituit din segmentul principal (segmentul cu „bordură în perie") uşor contort, deschis proximal prin *nefrostom* (pîlnie ciliată) în cavitatea corpului şi distal în *canalul Wolff.* În preajma nefrostoamelor, pereţii peritoneali sînt dilataţi datorită prezenţei glomerulilor sanguini externi. Produsele de dezasimilaţie sînt captate prin nefrostoame din cavitatea generală

Scanned with OKEN Scanner

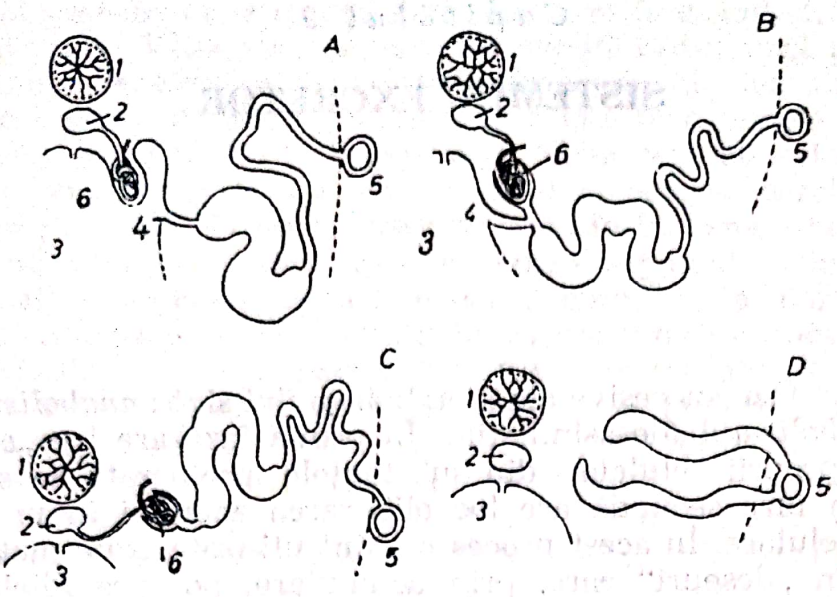

Fig. 377. Cele patru tipuri de nefroni întîlniți la vertebrate (după Pol Gérard): *A* — nefron deschis cu glomerul extern; *B* — nefron glomerular deschis; *C* — nefron glomerular închis; *D* — nefron aglomerular:
1 — notocord; *2* — aorta; *3* — celom; *4* — nefrostom; *5* — canal Wolff; *6* — glomerul.

și, prin segmentul principal, sînt vehiculate către canalul Wolff evacuator (fig. 377); al doilea tip de nefron este cel *glomerular deschis,* prezent în mezonefros și, uneori, în pronefros; acesta conține dispozitivul de filtrare (glomerulul vascular admirabil Malpighi) în capsula nefronului, laolaltă cu care constituie *corpusculul Malpighi.* Pe de altă parte, legătura cu cavitatea corpului continuă să se mențină prin intermediul nefrostoamelor, iar segmentul principal este mai lung; al treilea tip de nefron este cel *glomerular închis,* prezent în mezonefrosul vertebratelor inferioare și în metanefrosul celor superioare; acesta pierde legătura cu cavitatea corpului, filtrarea avînd loc exclusiv la nivelul capsulei; *nefronul aglomerular,* prezent în rinichiul *Teleosteenilor,* este lipsit de capsulă, iar tubul urinar se reduce la segmentul principal vascularizat de capilare de tip port; circulația arterială admirabilă este absentă; acest nefron reprezintă, de fapt, o ramură colaterală care se abate de la linia evolutivă (v. fig. 377).

Căile urinare. La amniote, și îndeosebi la mamifere, nefronul glomerular închis atinge maximum de evoluție exprimată prin alungirea considerabilă a segmentelor sale, prin diferențierea morfologică, structurală și funcțională a acestora; astfel, nefronul mamiferelor prezintă (ca și la unele păsări) *capsula, tubul contort proximal* (segmentul cu „bordură în perie"), *ansa Henle, tubul contort distal* (segmentul cu bastonașe) și *segmentul de unire* prin intermediul căruia se conectează la *canalul colector* (tubul Bellini).

*

Embrionar, sistemul excretor derivă la toate vertebratele din *nefrotoame* (piesele intermediare). La larvele de amfibieni, *pronefrosul* (organ excretor primitiv) este localizat imediat înapoia regiunii cefalice, funcțio-

nînd pînă la metamorfoză ; se constituie din nefrotoamele 3—5, a căror cavitate păstrează inițial legătura cu somita și celomul. Nefrotoamele emit evaginări care, prin fuzionare, constituie un cordon plin ce crește caudal mărginind următoarele nefrotoame pînă în partea terminală a tubului digestiv în care se deschide ; acest cordon se va săpa ulterior de un lumen generînd astfel canalul Wolff. Fața internă a celor trei nefrotoame poartă invaginările în care se localizează glomerulii externi constituiți din arteriolele aferente desprinse din aorta dorsală ; comunicarea cu cavitatea lamelor laterale se face prin nefrostoame ciliate (fig. 378). Într-un stadiu mai avansat al evoluției cavitatea pronefrosului se izolează de somită, dar continuă să păstreze legătura cu celomul prin nefrostoame. Înaintea metamorfozei, imediat caudal pronefrosului, se constituie *mezonefrosul*, organul excretor al adultului. Pronefrosul degenerează. Nefrotoamele segmentelor 7—16 produc de asemenea evaginări, care constituie canaliculi mezonefrotici ce se unesc cu canalul Wolff devenit acum ureter primar.

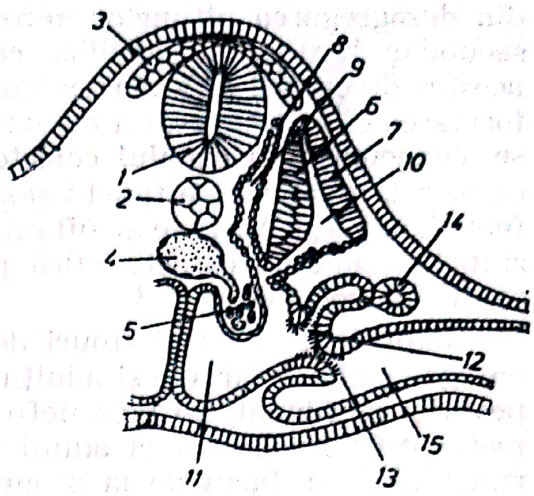

Fig. 378. Componentele mezodermale în dezvoltarea lui *Hypogeophis* (după Van den Brock) :
1 — tubul neural; *2* — notocordul ; *3* — creasta neurală ; *4* — aorta dorsală ; *5* — glomerul ; *6* — miotom ; *7* — dermatom ; *8* — sclerotom ; *9* — sclerocel ; *10* — miocel ; *11* — nefrocel ; *12* — nefrostom ; *13* — pînie peritoneală ; *14* — canalul Wolff ; *15* — celom.

La amniotele adulte, organul excretor funcțional este *metanefrosul*, iar pro- și mezonefrosul sînt numai stadii trecătoare, funcționale în fazele embrionare. Metanefrosul se formează dintr-un țesut metanefrogen rezultat în urma dezagregării ultimelor piese intermediare. Canalul evacuator al metanefrosului (ureterul secundar) rezultă dintr-un diverticul al canalului Wolff, care pătrunde în masa metanefrogenă (fig. 379) rezultată

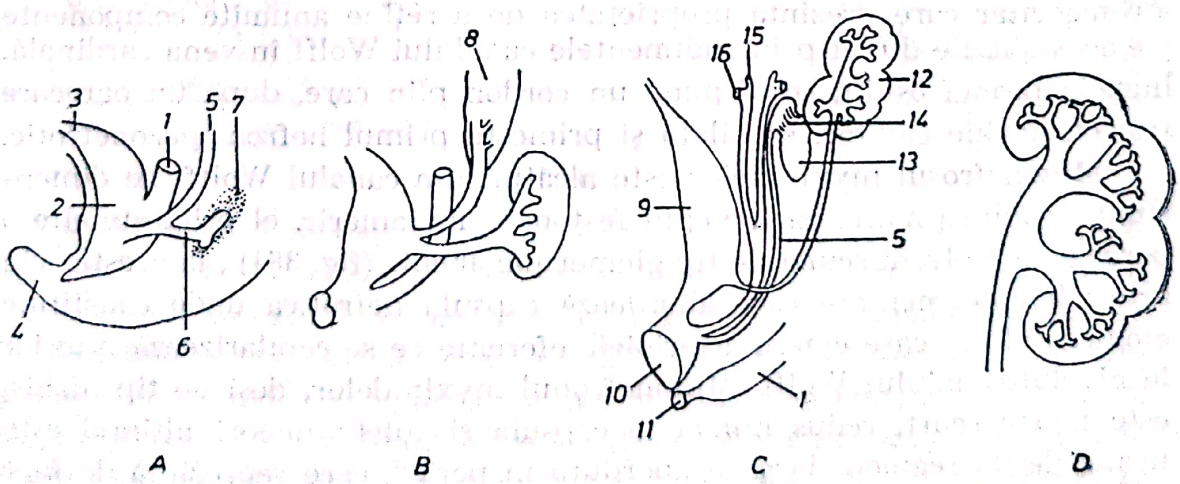

Fig. 379. Patru stadii în dezvoltarea metanefrosului uman (după Patten) :
1 — intestin ; *2* — cloac ; *3* — pedunculul alantoidian ; *4* — coadă ; *5* — canal Wolff ; *6* — diverticul metanefrotic ; *7* — țesut metanefrogen ; *8* — mezonefros ; *9* — vezica urinară ; *10* — sinus uro-genital ; *11* — anus ; *12* — metanefros ; *13* — ovar ; *14* — epooforon ; *15* — apendice testicular ; *16* — ostiumul ductului Müller.

Scanned with OKEN Scanner

din dezagregarea ultimelor nefrotoame și diferențiază, pe lîngă ureterul secundar, bazinetul, caliciile, canalele papilare și colectoare. Prezența acestui diverticul și a derivatelor sale în masa metanefrogenă determină formarea din acest țesut a *metanefronilor* care, pe măsură ce se constituie, se conectează la canalul colector. La indivizii masculi canalul Wolff se conservă, îndeplinește funcții sexuale și devine canal deferent; la indivizii femeli, canalul Wolff se atrofiază parțial sau dispare. Metanefrosul nu prezintă metameria caracteristică pro- și mezonefrosului, iar nefronii nu conțin nefrostoame.

Faptul că cele trei tipuri de rinichi se succed în timpul dezvoltării ontogenetice, că larvele și adulții ciclostomilor au pronefros funcțional, că peștii și amfibienii au mezonefros funcțional la adulți și că amniotele au metanefros funcțional la adulți demonstrează cu certitudine că evoluția rinichiului s-a făcut de la pronefros la metanefros, iar structural, de la nefronul de tip deschis cu glomerul extern, la cel glomerular închis complex al mamiferelor.

9.1. SISTEMUL EXCRETOR LA CICLOSTOMI

Atît *Myxinidele,* cît și *Petromizonții* prezintă toată viața (larvară și de adult) pro- și mezonefros funcțional.

La *Myxinide (Bdellostoma stouti)* pronefrosul adultului este o formațiune ovoidă de 5—7 mm, care prezintă nefrostoame ce comunică cu cavitatea pericardiacă; în urma remanierilor care se petrec în structura internă a pronefrosului, ureterul pronefrotic este scindat în mai multe trunchiuri, nefronii se dezagregă și apar agregate celulare cu proprietăți atrofagocitare pe care se dispun nefrostoamele ciliate care își conservă integritatea; acestea se deschid cu partea largă în cavitatea pericardiacă, iar cu cealaltă extremitate în țesutul atrofagocitar sau în trunchiurile ureterului primar, ultimele comunicînd la rîndul lor cu vena cardinală anterioară (fig. 380); în acest mod lichidul celomic este drenat fie prin țesutul atrofagocitar care prezintă proprietatea de a reține anumite componente ale acestuia, fie direct prin rudimentele canalului Wolff în vena cardinală. Înapoia pronefrosului se dispune un cordon plin care, după un oarecare traiect, devine cavitar, se dilată și primește primul nefron mezonefrotic.

Mezonefrosul myxinidelor este alcătuit din canalul Wolff de dimensiuni și calibru mare, cu lumenul festonat; metameric, el primește cîte o pereche de nefroni scurți de tip glomerular închis (fig. 381); la aceștia vin arteriolele segmentare care abordează capsula nefrotică unde constituie glomerulul din care emerg arteriolele eferente ce se capilarizează ulterior la nivelul canalului Wolff. Mezonefronul myxinidelor, deși de tip închis, este foarte scurt, redus numai la capsulă și colet; uneori ultimul este urmat de un segment larg cu „bordură în perie", care reprezintă de fapt un diverticul al canalului Wolff (fig. 382), de unde considerația că rolul tubului contort al nefronilor evoluați este preluat de însuși canalul Wolff care posedă și funcții atrofagocitare.

Scanned with OKEN Scanner

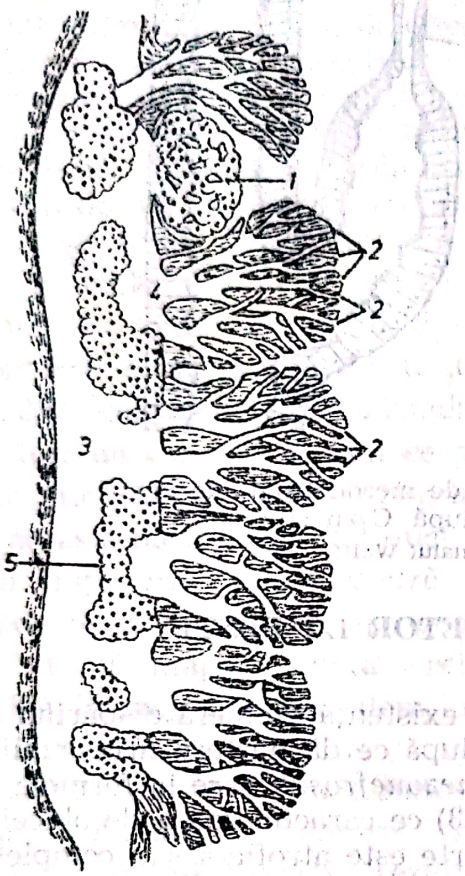

Fig. 380. Reconstituirea pronefrosului de la *Bdellostoma stouti* (după Conel):
1 — glomus ; *2* — nefrostoame; *3* — vena cardinală ; *4* — ureter ; *5* — grup de celule atrofagocitare.

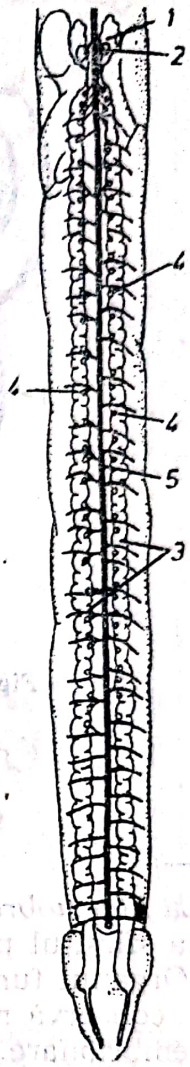

Fig. 381. Sistemul urinar de la *Bdellostoma stouti* (după Conel):
1 — pronefros ; *2* — glomus ; *3* — canale Wolff ; *4* — glomeruli mezonefrotici ; *5* — aorta.

Rinichiul myxinidelor relevă astfel atît caractere de primitivitate exprimate prin funcţionalitatea pronefrosului la adulţi, cît şi caractere de superioritate marcate de prezenţa nefronilor de tip glomerular închis.

La *Petromizonţi* pronefrosul posedă o organizare asemănătoare aceluia de la myxinide ; el vine în contact cu cavitatea pericardiacă şi vena cavă anterioară, iar suprafaţa sa pericardiacă este marcată de nefrostoame ciliate care se continuă în profunzime cu un canalicul ce se pierde în ţesutul atrofagocitar. Mezonefrosul petromizonţilor se distinge net de acel al myxinidelor ; este masiv, rezultat în urma formării succesive a nefronilor secundari, terţiari etc. care se asociază la cei primari.

Scanned with OKEN Scanner

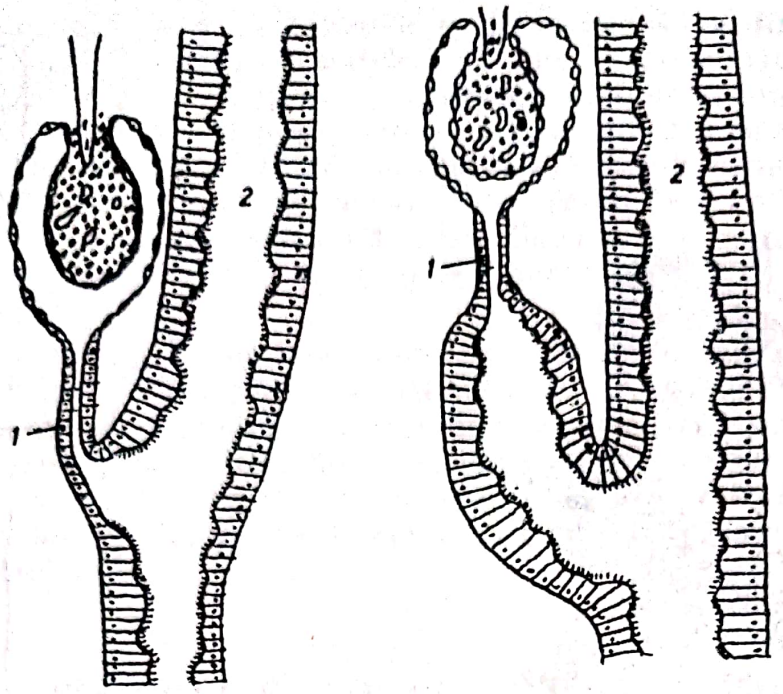

Fig. 382. Cele două tipuri de mezonefroni de la *Bdellostoma stouti* (după C o n e l) :
1 — colet ; *2* — canalul Wolff.

9.2. SISTEMUL EXCRETOR LA PEȘTI

La *Elasmobranhi* pronefrosul are o existență efemeră dispărînd complet la sfîrșitul perioadei embrionare, după ce dă naștere ureterului primar. Organul funcțional la adult este *mezonefrosul,* care la formele inferioare conservă nefroni deschiși (fig. 383) ce caracterizează de obicei stadiile embrionare. La femelă această parte este atrofiată sau complet absentă, restul rinichiului fiind urinifer, iar canalul Wolff exclusiv urinar. La mascul partea cranială a mezonefrosului deservește sistemul genital ; astfel, nefronii sînt puternic modificați și se deschid cu o extremitate în rețeaua canaliculară testiculară, iar cu cealaltă în porțiunea inițială contortă a canalului Wolff, laolaltă cu care constituie un ansamblu numit *epididim.* Partea milocie a mezonefrosului prezintă de asemenea modificări, nefronii acestei zone deschizîndu-se cu un cap în canalul Wolff, iar cu celălalt se termină în „fund de sac" ; ei elaborează un produs de secreție care asigură viabilitatea spermatozoizilor, constituind *glanda Leydig.* Partea caudală a mezonefrosului este exclusiv urinipară, urina elaborată de nefronii veritabili ai acestei regiuni fiind colectată, în final, într-un duct urinar accesoriu care se deschide în partea terminală a canalului Wolff (fig. 384, *A*). În aceste condiții, canalul Wolff devine prin excelență un spermiduct, conductul urinar nefiind însă omologabil cu ureterul secundar al amniotelor, deoarece nu provine din înmugurirea canalului Wolff.

Embrionii *Selacienilor* au inițial nefroni de tip glomerular deschis, care dispar odată cu dezvoltarea, tipul caracteristic fiind nefronul glomerular închis, deși unele specii inferioare conservă încă la adulți nefroni deschiși. Capsula nefronilor este foarte voluminoasă, situată în rinichi, dorsal și extern ; urmează coletul flagelat de calibru mic, apoi segmentul

principal care se deschide în canalul Wolff. La unele specii nefronii sînt foarte lungi, îndeosebi cînd numărul lor pe unitatea de volum este redus.

La *Teleosteeni*, în perioada larvară, funcționează *pronefrosul*, iar adultul posedă *mezonefros* funcțional. La unele specii pronefrosul, profund modificat, se mai conservă încă la începutul vieții adultului. Mezonefrosul este frecvent constituit din trei porțiuni : cranială, troncală și caudală, ceea ce a derutat pe unii cercetători care au omologat aceste trei porțiuni cu cele trei tipuri de rinichi existente la vertebrate. Mezonefrosul ocupă fața dorsală a cavității corpului și se continuă cu ureterele (v. fig. 384), care se orientează caudal, unindu-se într-un conduct comun ce poartă o dilatare numită impropriu *vezica urinară* ; de la aceasta pleacă un scurt duct, de asemenea impropriu numit *uretră*, care se deschide în vîrful papilei ano-genito-urinare situată înapoia înotătoarei anale (fig. 385). *Pronefrosul*, persistent în timpul vieții larvare și uneori chiar la începutul vieții adultului, este format dintr-un unic nefron, voluminos (pronefros mononefrotic) ; glomerulul uriaș, rezultat prin fuziunea glomerulilor inițiali, este adăpostit într-o capsulă mare care se continuă cu coletul, acesta cu segmentul principal mai mult sau mai puțin contort, apoi cu segmentul cu structură variabilă și, terminal, cu segmentul vector ce se deschide în canalul Wolff. Mezonefrosul adulților conține nefroni de tip glomerular închis, iar la unele specii de *Sygnatide* nefroni de tip aglomerular, proveniți din cei glomerulari închiși. De altfel, există specii la care se recunosc toate stadiile care marchează trecerea de la nefronul de tip glomerular închis la cel aglomerular ; astfel, la *Lophius piscatorius*, majoritatea nefronilor mezonefrotici sînt de tip aglomerular, dar printre aceștia sînt diseminați și cîțiva nefroni de tip glomerular închis, însă atrofiați (reduși). La această specie, pe lîngă mezonefros se conservă și pronefrosul mononefrotic tipic, voluminos (fig. 386, *A*). Dintre *Sygnatide*, *Hippocampus* are un rinichi cu o structură specială, străbătut pe

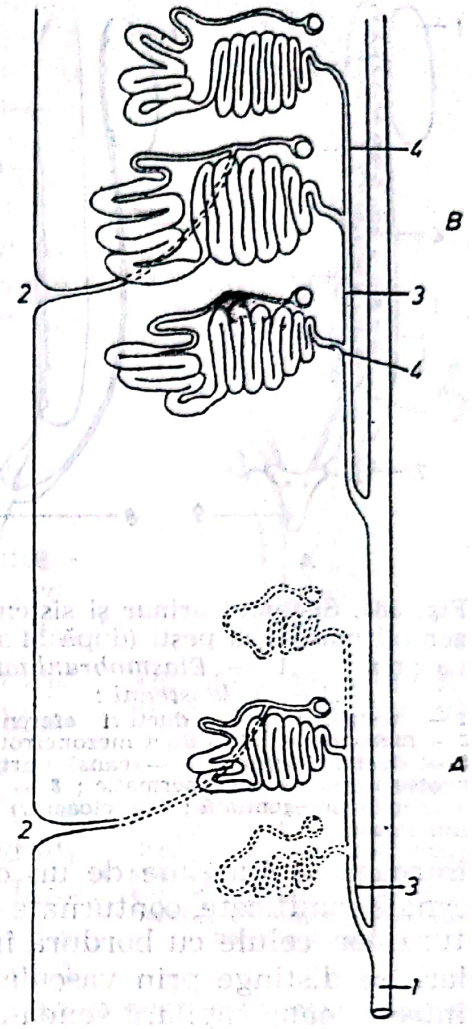

Fig. 383. Dispoziția primitivă *(A)* și secundară *(B)* a nefronului la *Elasmobranhi* (după Pol Gérard) :
1 — canal Wolff ; 2 — nefrostoame ; 3 — canal excretor al nefronului primar ; 4 — canale excretoare ale nefronilor secundari.
Notă : În *A*, singurul nefron are nefrostom ; în *B*, numai nefronul primar prezintă nefrostom ; nefronii secundari se deschid în canalul excretor al nefronului primar.

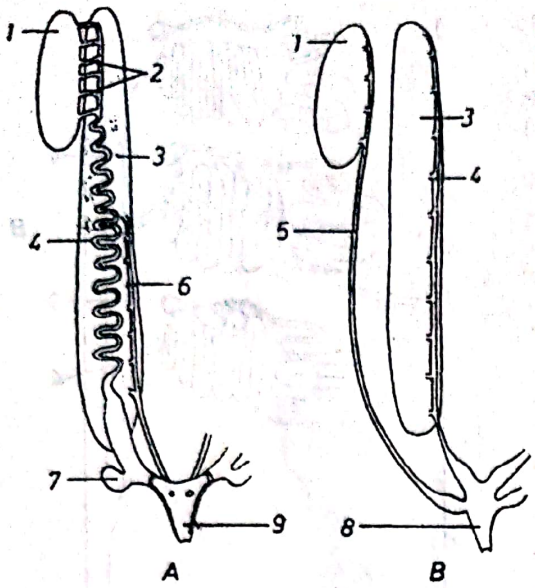

Fig. 384. Sistemul urinar și sistemul genital mascul la pești (după M o n t a g n a): *A — Elasmobranhiate; B — Teleosteeni:*
1 — testicul; 2 — ducturi eferente; 3 — mezonefros; 4 — duct mezonefrotic; 5 — duct deferent; 6 — canal urinar accesoriu; 7 — sac spermatic; 8 — papila uro-genitală; 9 — cloacul.



Fig. 385. Dispunerea canalelor excretoare uro-genitale la *Salmo* (după L i c k t e i g):
1 — intestin; 2 — anus; 3 — por abdominal; 4 — por genital, încă nedeschis; 5 — por urinar.

întreaga sa lungime de un canal excretor în care se deschid numeroase canale ramificate, conturnate (v. fig. 386, *B*), ultimele ramuri avînd în structura lor celule cu bordură în perie. Mezonefrosul, cu nefroni aglomerulari, se distinge prin vascularizația portvenoasă, filtrarea desfășurîndu-se între rețeaua capilară venoasă și tubii renali.

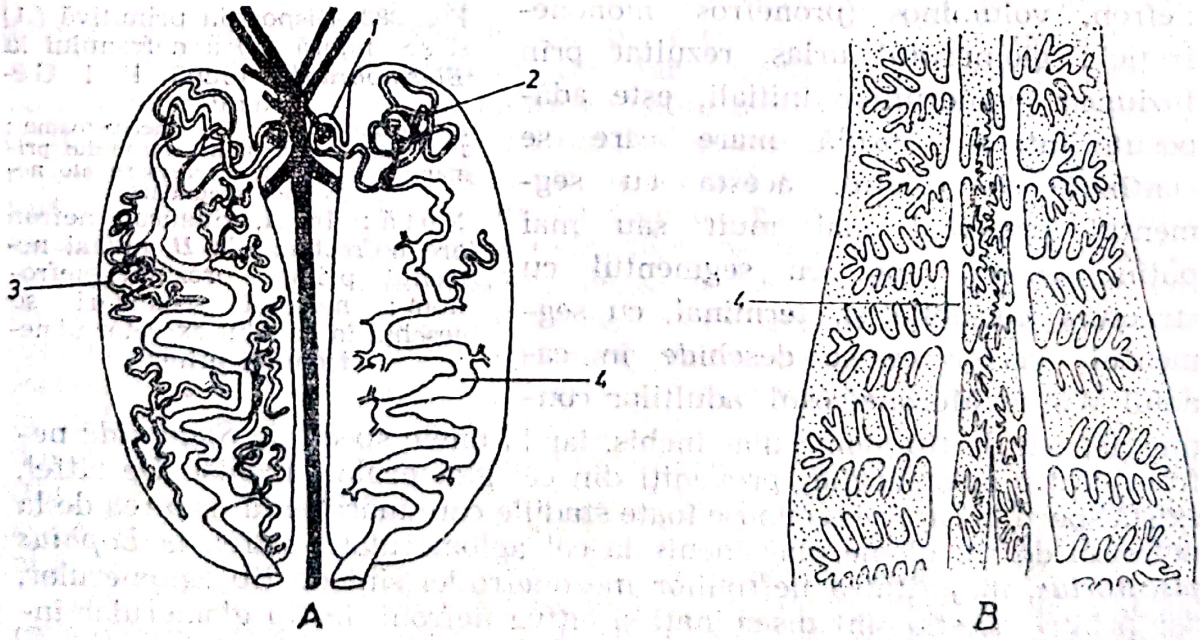

Fig. 386. Nefronii aglomerulari din rinichiul de la teleosteenii *Lophius (A)* și *Hippocampus (B)* (după P o l G é r a r d):
1 — glomerulul pronefrotic; 2 — pronefrosul; 3 — mezonefroni aglomerulari; 4 — canalul Wolff.

Scanned with OKEN Scanner

La *Dipnoi* nefronul prezintă o capsulă urmată de colet ciliat, segmentul cu bordură în perie contort, segmentul rectiliniu, segmentul subțire cu flageli lungi, segmentul contort distal cu bastonașe și segmentul de unire care îl conectează la canalul colector (fig. 387). Pentru prima dată în seria vertebratelor apare un segment subțire situat între cele două segmente contorte, prezența sa fiind corelată cu apariția parțială a respirației aeriene, ceea ce explică existența lui la toate vertebratele terestre pulmonate.

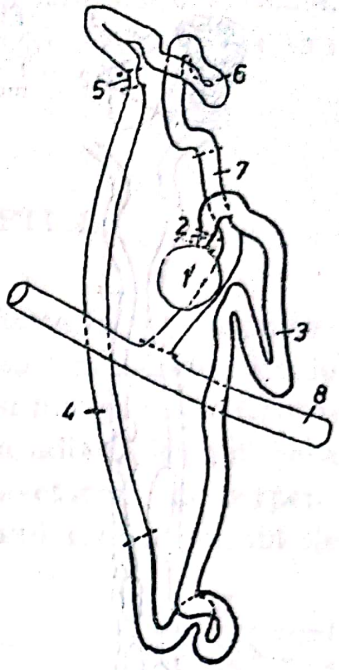

Fig. 387. Nefron din rinichi de *Protopterus* (după Cordier): 1 — capsula nefronului; 2 — gîtul nefronului; 3 — segmentul cu bordură în perie; 4 — segmentul drept; 5 — segmentul subțire; 6 — segmentul contort distal; 7 — segmentul de unire; 8 — canalul colector.

9.3. SISTEMUL EXCRETOR LA AMFIBIENI

La amfibieni, așa cum s-a subliniat în referirile privind dezvoltarea rinichiului la broască, *pronefrosul* este un rinichi exclusiv larvar, care dispare odată cu metamorfoza (fig. 388), *mezonefrosul* constituindu-se puțin înaintea acesteia. Din blastemul renal se formează un număr limitat de nefroni (sistemul intermediar Gray), care se deschid în ureterul primar; dacă acesta persistă la adult, se conectează la canalele eferente testiculare. Înapoia sistemului Gray, blastemul renal generează noi serii de nefroni care constituie masa principală a rinichiului *Gymnofionilor și Urodelelor;* acest proces este mai intens în partea caudală a rinichiului, nefronii constituiți aici neabordînd canalul Wolff ci un conduct format dintr-un diverticul al canalului Wolff. La metamorfoză, mezonefrosul devine funcțional în urma vascularizației arteriale. La *Gymnofioni,* mezonefronii sînt de tip glomerular deschis, iar la *Urodele,* alături de aceștia, diseminați pe toată lungimea rinichiului, sînt prezenți și nefroni glomerulari închiși; ambele tipuri de nefroni prezintă capsulă voluminoasă, colet flagelat legat sau nu prin nefrostoame cu celomul, segment cu bordură în perie contort, foarte lung, segment subțire ciliat, segment cu bastonașe deschis în canalul colector, iar acesta în canalul Wolff. Vascularizația este arterială, capsulele posedînd glomerulul arterial admirabil Malpighi (fig. 389). Existența nefronilor deschiși în întreg rinichiul, precum și a celor închiși numai în partea caudală, relevă faptul că evoluția și perfecționarea rinichiului s-a făcut în sens cranio-caudal.

La *Anure* mezonefrosul poate fi constituit din nefroni de tip glomerular deschis sau închis (fig. 390), unele specii avînd însă în exclusivitate nefroni glomerulari închiși. Pe lîngă vascularizația arterială de la nivelul capsulelor nefrotice, mezonefrosul amfibienilor se distinge și printr-o vascularizație portvenoasă care, la *Rana,* este reprezentată de venele iliace externe ce abordează rinichii pe marginea latero-caudală, se capilarizează la nivelul nefronilor și părăsesc organul prin marginea medială, sub forma

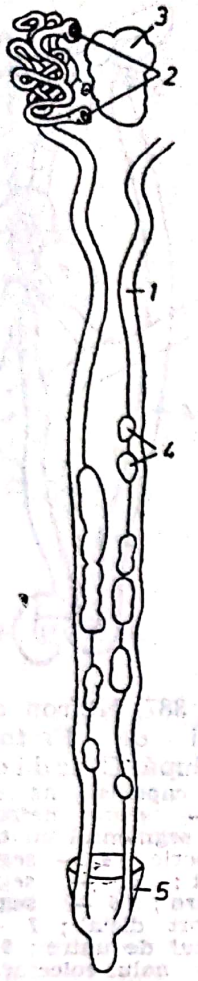

Fig. 388. Pronefrosul și mezonefrosul la o larvă de *Triton* de 7,9 mm (după K i n d a h l) :
1 — canalul Wolff ; *2* — nefrostoame pronefrotice ; *3* — glomerul median ; *4* — blastemul mezonefrosului ; *5* — cloacul.

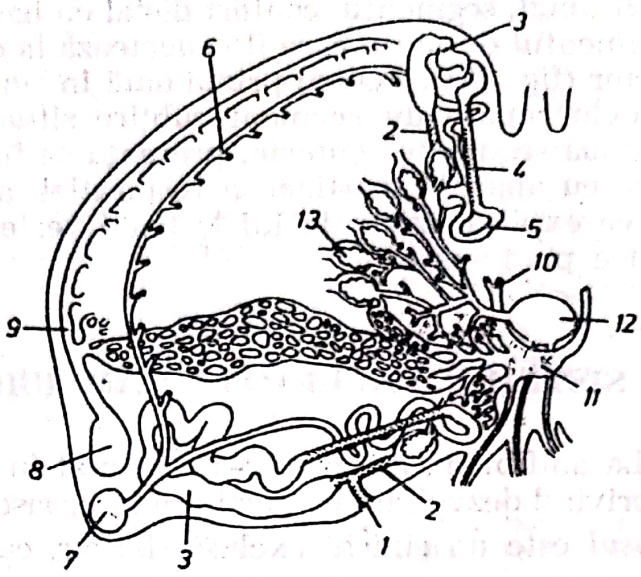

Fig. 389. Secțiune transversală prin rinichiul de *Necturus musculosus*, care ilustrează relațiile dintre nefroni și sistemul circulator (după G h a n e) :
1 — nefrostom ; *2* — col ; *3* — segment contort proximal ; *4* — segment subțire ciliat ; *5* — tubul contort distal ; *6* — canal colector ; *7* — canal Wolff ; *8* — vena portă ; *9* — vena aferentă ; *10* — vena eferentă ; *11* — vena postcavă (vena subcardinală) ; *12* — aorta dorsală ; *13* — glomerul.

a patru perechi de vene renale (rădăcinile venei cave inferioare) care, prin confluență, constituie vena cavă inferioară.

*

La **Amniote,** pronefrosul și mezonefrosul sînt forme exclusiv embrionare. Pronefrosul, totdeauna pasager, dispare imediat după ce formează ureterul primar care, ulterior, deservește mezonefrosul și devine canalul Wolff. Mezonefrosul caracterizează etapele embrionare ale amniotelor, deși la unele *Monotreme* și *Marsupiale* funcționează și la adult, pînă la maturitatea sexuală. Nefronii sînt fără excepție de *tip glomerular închis*. Metanefrosul, rinichiul funcțional la adulții amniotelor, se caracterizează prin dualitatea originii sale, deoarece ia naștere din masa metanefrogenă rezultată prin dezagregarea ultimelor trei perechi de nefrotoame embrionare, ca și din diverticulul canalului Wolff care diferențiază ureterul secundar,

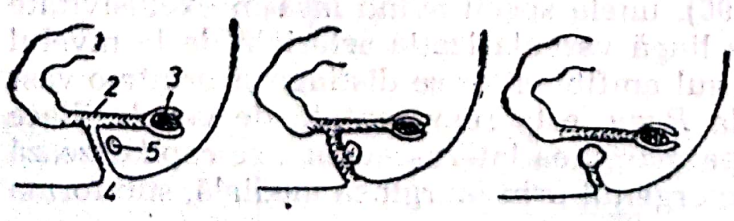

Fig. 390. Transformarea unui nefron glomerular deschis în nefron glomerular închis, prin deschiderea canalului nefrostomial, într-o venă (după P o l G é r a r d și C o r d i e r) :
1 — segmentul cu bordură în perie ; *2* — coletul ; *3* — glomerul ; *4* — nefrostom ; *5* — capilar.

Scanned with OKEN Scanner

bazinetul, caliciile și canalele Bellini (v. fig. 379). La amniotele mascule, canalul Wolff devine canal deferent, iar la cele femele se atrofiază sau dispare complet.

9.4. SISTEMUL EXCRETOR LA REPTILE

La *Chelonieni* rinichii sînt organe globuloase plasate în partea posterioară a cavității corpului ; superficial, prezintă șanțuri profunde care le conferă un aspect vermicular (fig. 391). La *Ofidieni*, și mai puțin la *Crocodilieni* și *Saurieni*, rinichii sînt alungiți, cu suprafața adînc incizată, ceea ce delimitează lobuli. La toate reptilele canalele colectoare cad perpendicular pe calicii. Circulația arterială a metanefrosului este asigurată de artere desprinse din aortă care, ramificîndu-se în rinichi, furnizează arteriolele aferente ce pătrund în capsulele nefrotice și constituie glomerulul Malpighi. Arteriolele eferente care părăsesc capsula se capilarizează ulterior la nivelul tubului urinar. Circulația portvenoasă este asigurată de venele caudale și ischiadice (sau numai de cele caudale), care abordează rinichii latero-caudal, se capilarizează la nivelul nefronilor și părăsesc apoi metanefrosul pe marginea cranio-medială, prin vena renală, care trece în vena cavă posterioară.

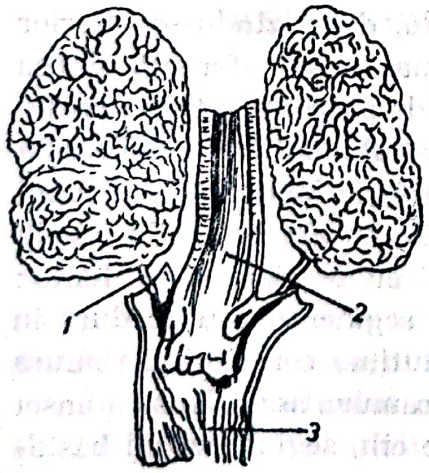

Fig. 391. Rinichi la *Testudo* sp. (după Van den Broek, Van Oordt și Hirsch) :
1 — ureter ; *2* — rect ; *3* — cloac.

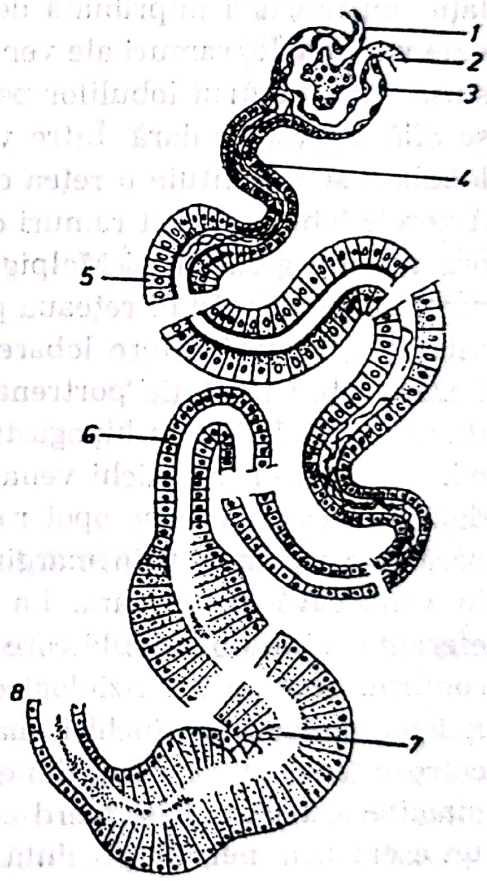

Fig. 392. Reprezentarea schematică a unui tub urinar de la *Vipera aspis* (mascul) (după Regaud și Policard) :
1 — capilarul aferent ; *2* — arteriola aferentă ; *3* — capsula nefronului ; *4* — coletul ; *5* — segment cu cuticulă striată ; *6* — segmentul subțire ; *7* — segmentul sexual cu secreție granuloasă ; *8* — segmentul terminal mucipar.

Scanned with OKEN Scanner

Deşi morfologia rinichiului reptilelor este atît de variată ca formă şi dimensiuni, structural există o mare uniformitate, metanefronii constitutivi reunind invariabil aceleaşi segmente, cu unele mici diferenţe neesenţiale. Astfel, coletul, situat în continuarea capsulei, poartă flageli la *Ofidieni*, cili la *Chelonieni* sau este neted la *Lacertilieni* ; urmează segmentul cu bordură în perie, segmentul subţire flagelat şi segmentul terminal tapisat cu celule mucoase ; ultimul prezintă la unele specii un marcat dimorfism sexual, fiind prezent numai la femelele *Ofidienilor* şi *Lacertilienilor*, în timp ce la masculii acestora segmentul respectiv are calibrul mai mare şi celule înalte cu granulaţii de natură proteică (fig. 392).

9.5. SISTEMUL EXCRETOR LA PĂSĂRI

La păsări rinichii sînt voluminoşi, adesea trilobaţi, cu o uşoară lobulaţie superficială imprimată de baza lobulilor poligonali conturaţi de venele portrenale, ramuri ale venelor aferente ; sînt localizaţi în fosele osului sinsacrum. Centrul lobulilor poartă vena centrolobulară eferentă, sub care se află artera lobulară. Între venele portrenale periferice şi vena centrolobulară se constituie o reţea de capilare venoase, care invadează lobulul. Arterele lobulare emit ramuri care dau arteriolele aferente glomerulare ce organizează glomerulul Malpighi, din care, ulterior, emerg arteriolele eferente ce se deschid în reţeaua portvenoasă (fig. 393). Irigaţia arterială este asigurată de trei artere lobare desprinse din aortă, care se distribuie la fiecare lob. Circulaţia portrenală este asigurată de venele aferente (vena iliacă externă şi vena hipogastrică), care abordează rinichii latero-caudal ; odată pătrunsă în rinichi vena iliacă emite o ramură cranială şi una caudală, din care pornesc apoi ramurile porte. Vena eferentă (vena renală) părăseşte rinichiul prin marginea cranio-medială, deschizîndu-se ulterior în vena cavă posterioară. La limita dintre vena renală aferentă şi cea eferentă se află o valvulă care reglează debitul de sînge în reţeaua portă, conform necesităţilor fiziologice (fig. 394). La nivelul lobulilor renali există nefroni glomerulari închişi, mai scurţi către periferia lobilor şi mai lungi către interior unde ating dimensiuni comparabile cu ale nefronilor de la mamifere. Nefronii îşi pierd colul şi conturează cu precizie ansa Henle ; un asemenea nefron prezintă o capsulă mică, segmentul cu bordură în perie cu o porţiune contortă şi una rectilinie (ultima constituind ramura descendentă a ansei Henle), segmentul subţire (ramura ascendentă a ansei Henle) alcătuit din celule comprimate lipsite de cili, segmentul cu bastonaşe, care prin porţiunea proximală rectilinie contribuie la completarea ansei Henle, iar prin porţiunea distală contortă se conectează la segmentul de unire ce se deschide în canalul colector situat la periferia lobului, paralel cu venele portrenale (v. fig. 393).

Scanned with OKEN Scanner

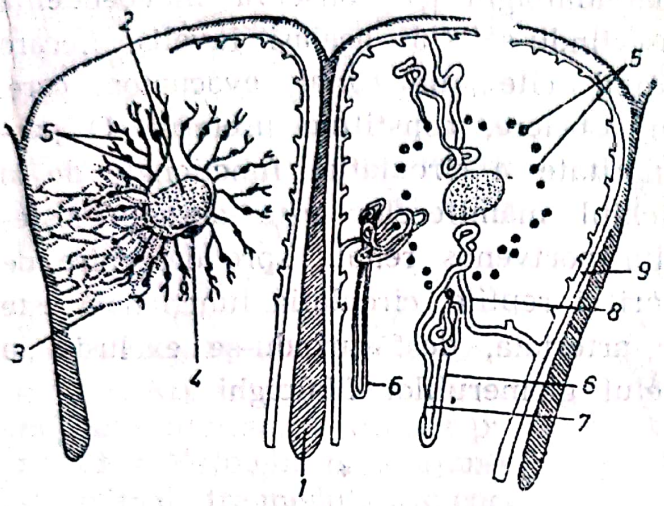

Fig. 393. Structura lobulului renal de la păsări (după Mollendorf):
1 — vena portrenală ; *2* — vena eferentă ; *3* — capilarele venoase interpuse între vena portă și vena eferentă ; *4* — artera lobulară ; *5* — glomeruli ; *6* — segmentul cu bordură în perie ; *7* — segmentul subțire ; *8* — segmentul cu bastonașe ; *9* — canal colector.

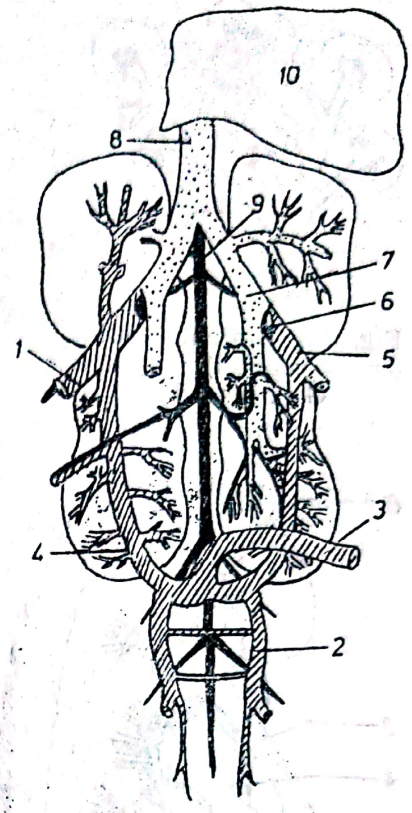

Fig. 394. Irigarea rinichiului la păsări (după Spanner):
1 — vena iliacă externă ; *2* — vena hipogastrică ; *3* — vena coccigio-mezenterică ; *4* — vena renală aferentă ; *5* — anastomoză ; *6* — valvulă ; *7* — vena renală eferentă ; *8* — vena cavă posterioară ; *9* — aorta ; *10* — ficatul.

9.6. SISTEMUL EXCRETOR LA MAMIFERE

La mamifere rinichiul poate fi cilindric, globulos, de forma unui bob de fasole, *simplu* sau *compus*.

Rinichiul *simplu*, prezent la cobai, șoarece, șobolan etc. este constituit dintr-un singur lob renal (o singură piramidă Malpighi cu corticala corespunzătoare), un singur caliciu, bazinetul și ureterul. Corticala prezintă porțiunile contorte ale nefronilor, iar medulara canaliculele colectoare și porțiunile rectilinii ale nefronilor.

În cazul rinichiului *compus*, care poate fi compact sau cu *renculi* (fig. 395) există mai multe piramide Malpighi. La rinichiul compus compact (de la *Suide* și om), piramidele Malpighi sînt reunite sub același înveliș, fiecare din ele omologîndu-se cu un rinichi simplu. Medulara proemină în sinusul renal prin zonele papilare ale piramidelor Malpighi în vîrful cărora se deschid canalele papilare care reunesc mai multe canale

Scanned with OKEN Scanner

Fig. 395. Rinichi lobulat (cu renculi) (după Gerhardt).

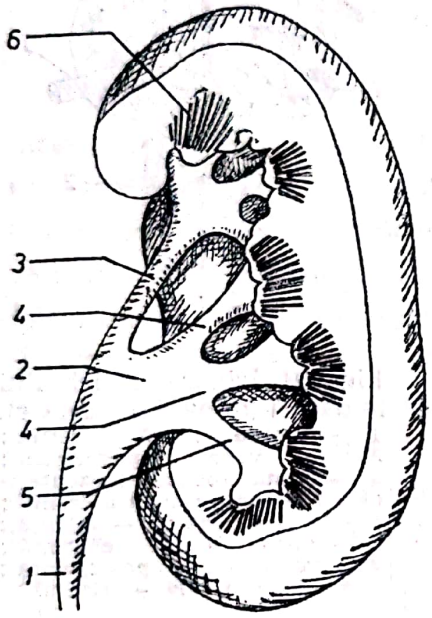

Fig. 396. Caliciile și bazinetul rinichiului de la om (după Testut):
1 — ureter ; *2* — bazinet ; *3* — calicea superioară ; *4* — calicea mijlocie ; *5* — calicea inferioară ; *6* — piramidă Malpighi.

colectoare Bellini. Vîrful papilelor este cuprins de calicii (formațiuni membranoase) care, asociate, constituie *bazinetul* (sau pelvisul renal), în continuarea căruia se află ureterul (fig. 396). În cazul rinichiului compus lax (cu renculi) prezent la *Cetacee* și *Urside*, fiecare piramidă Malpighi își conservă independența neasociindu-se sub același înveliș, fiecare emițînd cîte un canal evacuator care, prin asociere, constituie ureterul. O particularitate a circulației funcționale de la rinichiul mamiferelor este absența sistemului portvenos renal ; spre deosebire de păsări și reptile, circulația funcțională este pur arterială, desfășurîndu-se exclusiv la nivelul glomerulilor Malpighi.

*

La om sistemul urinar prezintă cei doi rinichi și căile excretoare reprezentate de canalele colectoare, canalele papilare, calicii și bazinet (căile intrarenale), uretere, vezica urinară și uretra (căile extrarenale). Rinichiul la om este un organ retroperitoneal, localizat în regiunea lombară în raport cu mușchii psoas și patratul lombelor ; este de *tip compact compus*, învelit într-o capsulă fibro-conjunctivă, sub care se află parenchimul renal. Are forma unei boabe de fasole expunînd o margine externă, convexă și una medială, concavă care poartă *hilul renal* străbătut de *pedicului renal* (artera renală, vena renală, nervii și vasele limfatice renale și ureterul). În *sinusul renal* se află vasele sanguine și limfatice, nervii, caliciile, bazinetul și un abundent țesut adipos. Parenchimul renal, format din lobi omologi cu rinichii simpli, diferențiază zonele : *medulara* și *corticala*.

Medulara include *piramidele Malpighi* (orientate cu vîrful către sinusul renal și cu baza către periferia rinichiului) și *coloanele Bertin* insinuate printre piramide, reprezentînd substanța corticală care coboară în medulară. O piramidă Malpighi este formată din *tuburile Bellini* ce converg către vîrful piramidei (papila), paralele între ele și din vase sanguine.

Scanned with OKEN Scanner

Tot în piramidele Malpighi se dispun și segmentele drepte *(ansele Henle)* ale nefronilor, care se continuă în corticală cu *piramidele Ferrein* (striile medulare).

Corticala este constituită din *corpusculii Malpighi* (capsulele nefronilor cu glomerulii), *labirintele* (porțiunile contorte ale segmentelor principale și secundare ale nefronilor) și *piramidele Ferrein* (striile medulare) orientate cu baza către centru și cu vîrful către periferia rinichiului (fig. 397).

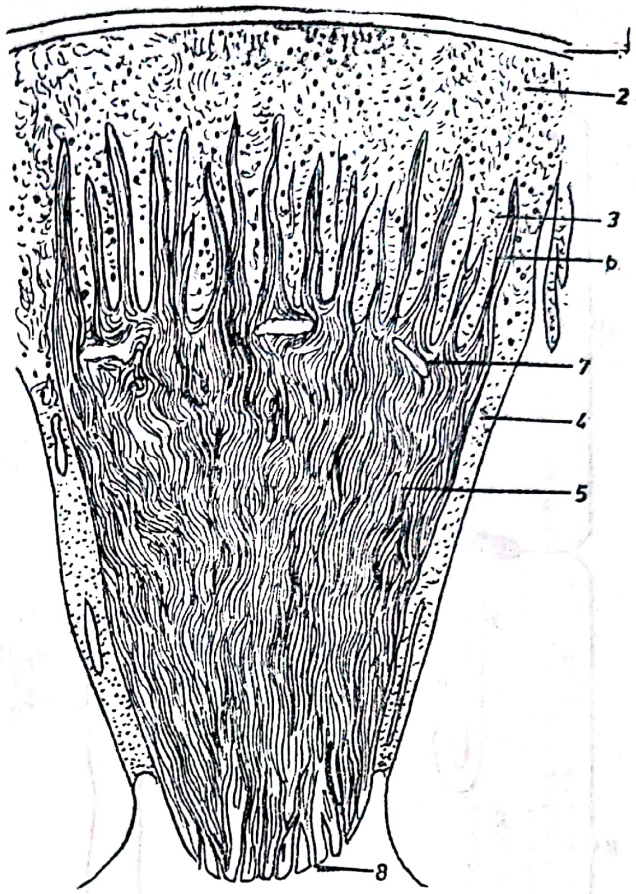

Fig. 397. Secțiune printr-un lob renal : *1* — capsula conjunctivă elastică ; *2* — corticala ; *3* — labirint ; *4* — coloană Bertin ; *5* — piramidă Malpighi ; *6* — piramidă Ferrein ; *7* — arteră arcuată ; *8* — papilă renală.

Vascularizația rinichiului : prin hilul renal pătrunde *artera renală* desprinsă din aorta abdominală. Artera renală emite *ramificații interlobare* (printre piramidele Malpighi) care, ajunse la limita dintre medulară și corticală, emit arterele arcuate din care se desprind apoi *arterele interlobulare* (radiare) ce se insinuează printre piramidele Ferrein pînă la periferia corticalei și din care, ulterior, se desprind arteriolele aferente pentru capsulele nefronilor ; din acestea ies arteriolele eferente ce se capilarizează la nivelul nefronilor și, în final, se deschid în capilarele venoase (fig. 398). Din porțiunea bazală a arterei interlobulare se desprind arteriolele drepte care abordează piramidele Malpighi, avînd traiect rectiliniu, paralel cu tuburile Bellini. Venele, constituite din rețeaua capilară a parenchimului renal, urmăresc întocmai traiectul arterelor, astfel încît la suprafața rinichilor se disting *venele stelate,* care se continuă cu cele *interlobulare,* arcuate, *interlobare* și, în final, cu *vena renală* care părăsește rinichiul prin hil și se deschide în vena cavă inferioară. Venele drepte, din partea medulară a rinichiului, ajung la baza piramidelor unde se deschid în venele arcuate.

Nefronul din rinichiul mamiferelor atinge maximum de dezvoltare datorită creșterii în lungime și diferențierii structurale și funcționale. Capsula nefronului prezintă un perete vascular și unul parietal, formați din celule puternic comprimate ; lumenul capsular se continuă cu cel al nefronului ; la nivelul capsulei se desfășoară procesul de filtrare, elaborîndu-se astfel urina primară. Urmează segmentul principal cu celule cu bordură în perie, a cărui primă porțiune constituie tubul contort de or-

Scanned with OKEN Scanner

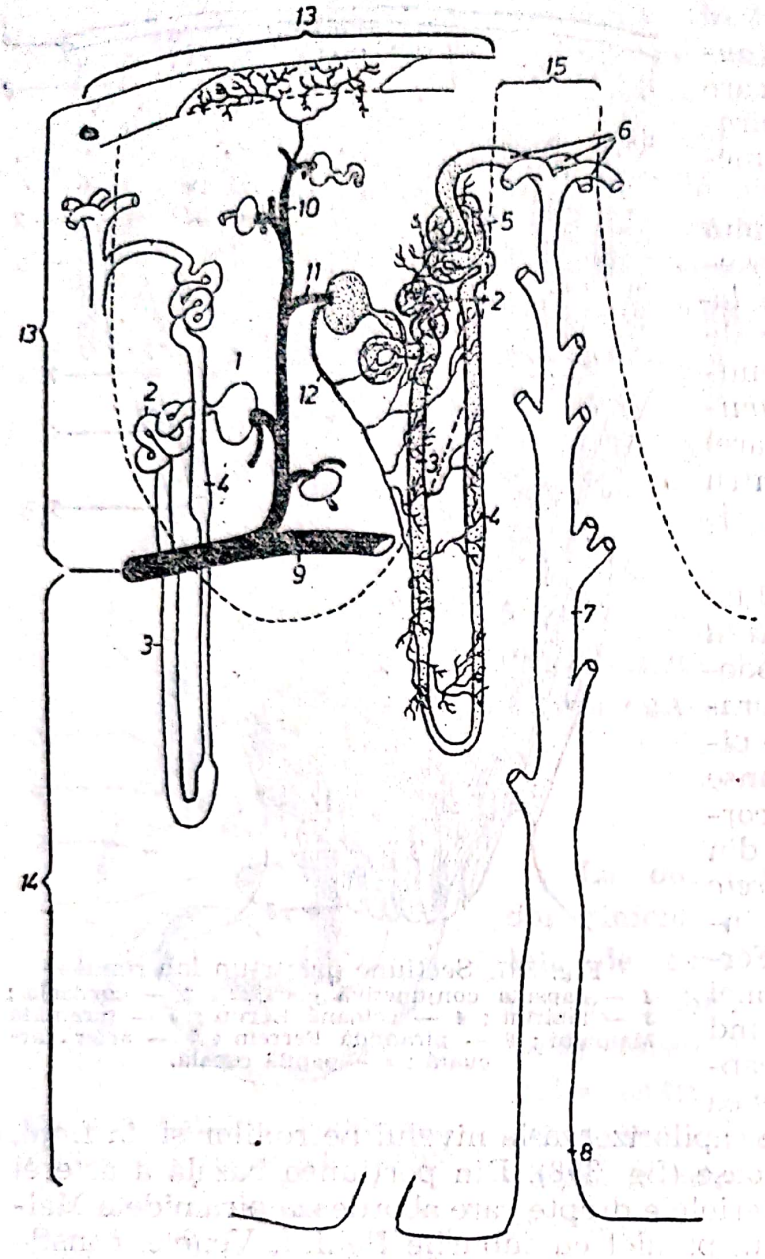

Fig. 398. Relaţiile nefronului în cortexul şi medulara rinichiului, cu sistemul circulator funcţional din metanefrosul unui mamifer (după Montagna):
1 — capsula metanefronului ; *2* — tubul contort proximal ; *3* — segmentul drept — porţiunea distală a segmentului principal ; *4* — porţiunea proximală a segmentului distal ; *5* — tubul contort distal ; *6* — segmente de unire ; *7* — tubul colector Bellini ; *8* — duct papilar ; *9* — artera arcuată ; *10* — artera interlobulară ; *11* — arteriola aferentă ; *12* — arteriola eferentă ; *13* — cortex renal ; *14* — medula renală ; *15* — rază medulară.

dinul I (sau tubul contort proximal) localizat în corticală, iar porţiunea distală, rectilinie, numită şi *segmentul Şahova*, este situată în piramida Ferrein şi Malpighi (v. fig. 398). Segmentul principal conţine nefrocite înalte, cu plasmalema apicală transformată în platou striat (microvilozităţi), care îi conferă o imensă suprafaţă funcţională (fig. 399, *A*). Celulele conţin numeroase mitocondrii care variază numeric în sens proximo-distal ; polul bazal al celulelor este înconjurat de o puternică reţea capilară. În continuare, se află segmentul subţire cu nefrocite puternic comprimate, cu rari microvili apicali şi rare mitocondrii (v. fig. 399, *B*); acest segment constituie o parte din ramura descendentă a ansei Henle. Urmează segmentul secundar, cu bastonaşe, a cărui porţiune iniţială este rectilinie (ramura ascendentă a ansei Henle), iar porţiunea distală este contortă şi situată în vecinătatea capsulei de unde revine în medulară prin intermediul unui segment de unire care se deschide în canalul colector Bellini. Nefrocitele segmentului cu bastonaşe poartă apical puţini microvili scunzi, iar bazal un puternic labirint bazal care conţine mitocondrii alungite ca nişte bastonaşe, de unde şi denumirea acestui segment.

Volumul rinichiului variază cu vîrsta ; odată cu creşterea lui nu se înregistrează înmulţirea numărului de glomeruli pe unitatea de volum ci, dimpotrivă, o descreştere ; deci postnatal procesul de înmulţire a nefronilor încetează.

Scanned with OKEN Scanner

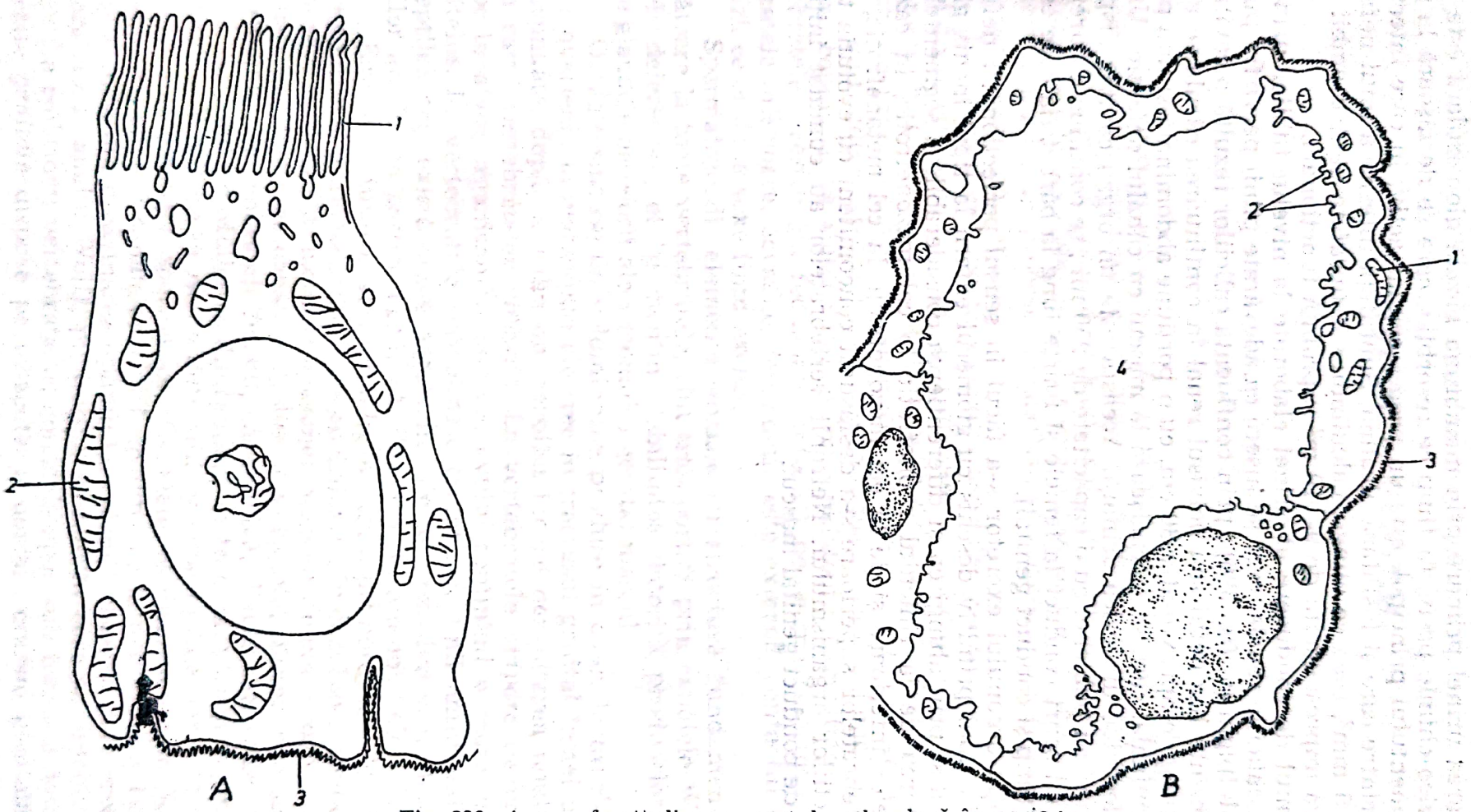

Fig. 399. *A* — nefrocit din segmentul cu bordură în perie :
1 — microvilozităţi ; *2* — mitocondrii ; *3* — membrana bazală ;
B — secţiune transversală prin segmentul subţire :
1 — mitocondrie ; *2* — microvili scunzi ; *3* — membrana bazală ; *4* — lumen (schemă după fotografie electronomicroscopică — A. I. Schecter).

Scanned with OKEN Scanner

Filtrarea urinei primare prin membrana bazală glomerulară este un proces fizico-chimic pasiv, în timp ce resorbția, care se desfășoară la nivelul segmentului principal, este un proces celular activ, în care intervin enzime printre care și fosfataza alcalină. Suprafața internă a unui nefron este de 4,5 mm^2, ceea ce atinge, calculîndu-se suprafața pentru ambii rinichi, cifra impresionantă de 9—10 m^2 suprafață funcțională.

Sistemul de conducere al urinei elaborate la nivelul tubilor urinari începe cu caliciile renale, care se inseră ca adevărate pîlnii pe vîrful piramidelor Malpighi (v. fig. 396) ; prin confluența caliciilor rezultă o cavitate care reprezintă bazinetul sau pelvisul renal în continuarea căruia se află ureterul lung de aproximativ 30 cm, cu o porțiune abdominală și una pelviană, terminală, care se încrucișează la mascul cu canalul deferent. Ureterul se deschide în vezica urinară. Aceasta este un organ cavitar dispus înapoia simfizei pubiene, cu o capacitate de 250 ml ; se continuă cu uretra (uretrul), un scurt conduct la femeie și foarte lung la bărbat (la care este în același timp și conduct genital).

Evoluția organului excretor s-a făcut în sensul perfecționării nefronului de la tipul primitiv deschis cu glomerul extern la tipul închis glomerular, ca și prin alungirea și diferențierea considerabilă a segmentelor sale. Trecerea de la rinichiul pronefrotic la cel mezonefrotic, în cazul vertebratelor inferioare și de la cel mezonefrotic la cel metanefrotic, în cazul vertebratelor superioare s-a desfășurat concomitent cu evoluția tuturor funcțiilor organismului. Nefronii vertebratelor au cumulat inițial și funcția de conduct genital mascul.

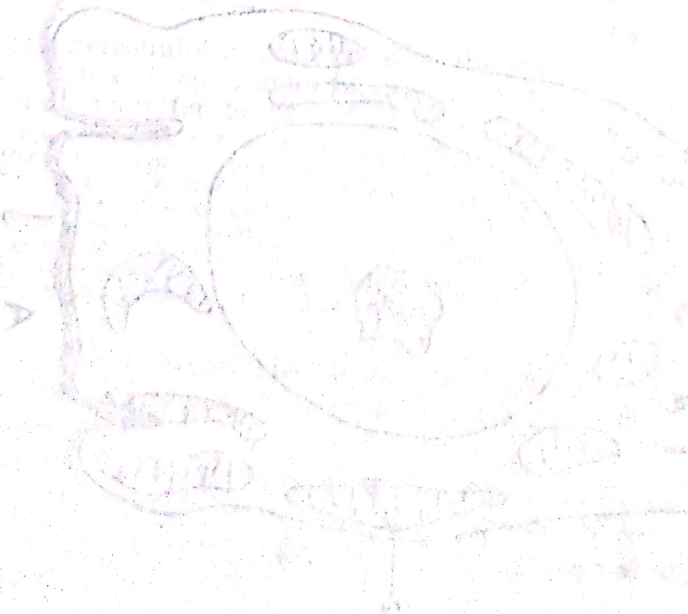

Scanned with OKEN Scanner

Capitolul 10

SISTEMUL GENITAL

Reproducerea sexuată este un proces universal la vertebrate, sexele fiind separate. Structurile de bază ale sistemului genital sînt *gonadele* (glandele genitale : ovarul şi testiculul), în care se produc *gameţii* (celulele sexuale : ovulele, respectiv spermatozoizii). Prin unirea ovulului cu spermatozoidul, în procesul fecundării, se formează *oul* (zigotul) din care se dezvoltă un nou individ.

La *Gnatostome* există structuri asociate gonadelor, reprezentate de conducte cu rol în transportul gameţilor — *căile genitale*. La numeroase femele tractusul genital capătă funcţia de a asigura dezvoltarea progeniturii în primele etape ontogenetice. *Agnatele* sînt lipsite de căi genitale.

Pătrunderea spermatozoizilor în tractusul genital femel se realizează prin copulaţie, cu ajutorul organelor copulatoare, dezvoltate la toate vertebratele terestre (cu fecundaţie internă) pe seama cloacului. La vertebratele inferioare, acvatice, fecundaţia este externă, contactul între indivizii celor două sexe fiind exclus.

Spermatozoizii, elemente sexuale cu structură fundamental asemănătoare la toate vertebratele, sînt transportaţi prin canalele Wolff (canalele deferente) ; ei îşi menţin viabilitatea datorită produselor elaborate de glandele accesorii ale sistemului genital mascul.

Ovulele sînt celule voluminoase produse în ovar, la nivelul foliculilor ovarieni ; la maturitate ele trec în tractusul genital femel unde pot fi fecundate, după care din oul rezultat începe dezvoltarea noului individ, în cazul vertebratelor *vivipare*. La vertebratele *ovipare* dezvoltarea are loc în afara organismului matern, ovulul conţinînd o mare cantitate de vitelus. La vertebratele *ovovivipare* (*Selacieni*, unii amfibieni şi unele reptile), deşi există ovule bogate în vitelus, dezvoltarea iniţială a indivizilor are loc în partea terminală, diferenţiată a oviductelor, numită *uter*.

Embrionii tuturor vertebratelor prezintă primordiile celor două tipuri de gonade şi a tractusurilor corespunzătoare ; în cazul evoluţiei către sexul mascul se dezvoltă ducturile mezonefrotice cu funcţie urogenitală sau exclusiv genitală, iar canalele Müller (oviductele) dispar sau se păstrează vestigiale ; la embrionii femeli, dimpotrivă, dispar ducturile mezonefrotice, iar canalele Müller se diferenţiază în trompă, uter şi vagin (fig. 400). Canalele Wolff de la *Anamniote* sînt uro-spermatice, iar cele de la *Amniote* sînt exclusiv spermatice. Canalele Müller provin la *Selacieni* ca urmare a clivării canalelor Wolff, în timp ce la majoritatea *Tetrapodelor* ele rezultă din invaginarea epiteliului celomic anterior care creşte caudal, paralel cu canalul Wolff, pînă ating cloacul în care se deschid.

La embrionii vertebratelor, gonadele apar sub forma a două cute sau *creste genitale* dispuse pe mezenterul dorsal ; creasta genitală ocupă la

Scanned with OKEN Scanner

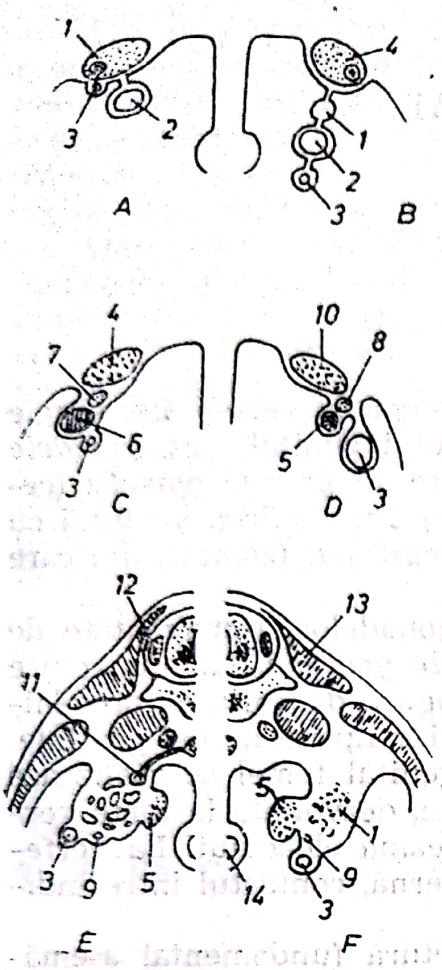

Fig. 400. Secțiuni transversale care ilustrează relațiile dintre stadiile evolutive ale rinichilor și tractusurile genitale mascule și femele (după Van den Brock și Patten): *A* — tetrapod primitiv; *B* — mamifer primitiv; *C, D* — monotreme — masculi și femelă; *E. F.* — om: *1* — mezonefros; *2* — gonadă; *3* — duct Müller; *4* — metanefros; *5* — ovar; *6* — testicul; *7* — epididim; *8* — vestigiu mezonefrotic; *9* — tub nefrotic; *10* — rinichi; *11* — glomerul; *12* — ganglion senzitiv; *13* — mușchi; *14* — intestin.

început întreaga lungime a celomului, dar numai zona mijlocie (gonală) evoluează către o gonadă, și anume, zona corespunzătoare părții craniale a mezonefrosului. Porțiunea progonală (dinaintea zonei gonale) dispare la toate vertebratele, cu excepția *Anurelor* la care din aceasta se dezvoltă corpii adipoși. Porțiunea epigonală (dinapoia zonei gonale), de asemenea dispare la toate vertebratele, cu excepția *Selacienilor* la care din ea se dezvoltă organul epigonal cu structură conjunctivo-limfoidă și cu funcții încă neelucidate. În crestele genitale ajung *gonocitele primare* din ariile extraembrionare, din care evoluează *gameții*; alte opinii susțin că gonocitele primare degenerează, dar acest proces stimulează epiteliul orestelor care generează gameți, devenind astfel un epiteliu germinativ.

10.1. SISTEMUL GENITAL LA CICLOSTOMI

La ciclostomi ovarul (gonada femelă) este un organ impar, fapt ce reprezintă o dispoziție secundară, deoarece embrionar există ovare perechi dar care fuzionează ulterior. La *Petromyzonți*, pînă la metamorfoză există o intersexualitate tranzitorie primitivă, rudimentară, marcată prin prezența ovarului situat cranial și a testiculului situat caudal; prin maturația sexuală se dezvoltă una din cele două structuri, cealaltă conservîndu-se în stare rudimentară; la indivizii masculi testiculul, de asemenea impar, este format din foliculi încărcați cu spermatozoizi. La *Myxinide* are loc perforarea cavității abdominale în vederea formării porului genital situat între anus și orificiul urinar. Prin această deschidere are loc eliminarea elementelor sexuale. Așa cum s-a mai menționat, conductele de evacuare a elementelor genitale sînt absente.

Gonadele *Gnatostomelor* sînt totdeauna perechi.

10.2. SISTEMUL GENITAL LA PEȘTI

La *Elasmobranhi* creasta genitală se dispune pînă în partea terminală a cavității corpului; numai zona corespunzătoare mezonefrosului cranial devine fertilă (zona gonală); cea progonală dispare, iar cea epigonală generează organul cu același nume.

Scanned with OKEN Scanner

La femele ovarele sînt alungite, menținute în cavitatea corpului printr-o cută peritoneală („mezovarium"); la unele specii se dezvoltă numai unul din cele două ovare, iar cînd există ambele sînt asimetrice. Conductele evacuatoare ale gameților femeli sînt oviductele (canalele Műller), totdeauna perechi, adesea reunite cranial la nivelul unui ostium unic, larg deschis în timpul reproducerii; ostiul este urmat de o porțiune a oviductului de calibru normal, apoi de o porțiune dilatată *(glanda nidamentară)* care elaborează albumenul și, terminal, din nou de o porțiune dilatată — uterul; cele două utere se unesc deschizîndu-se în *cloac* printr-un orificiu unic (fig. 401). Înaintea deschiderii genitale se dispune *papila urinară*, care reprezintă orificiile reunite ale celor două ducturi mezonefrotice. La speciile ovovivipare, în timpul gestației mucoasa uterină se hipertrofiază și diferențiază microvilozități secretorii care înconjură embrionul.

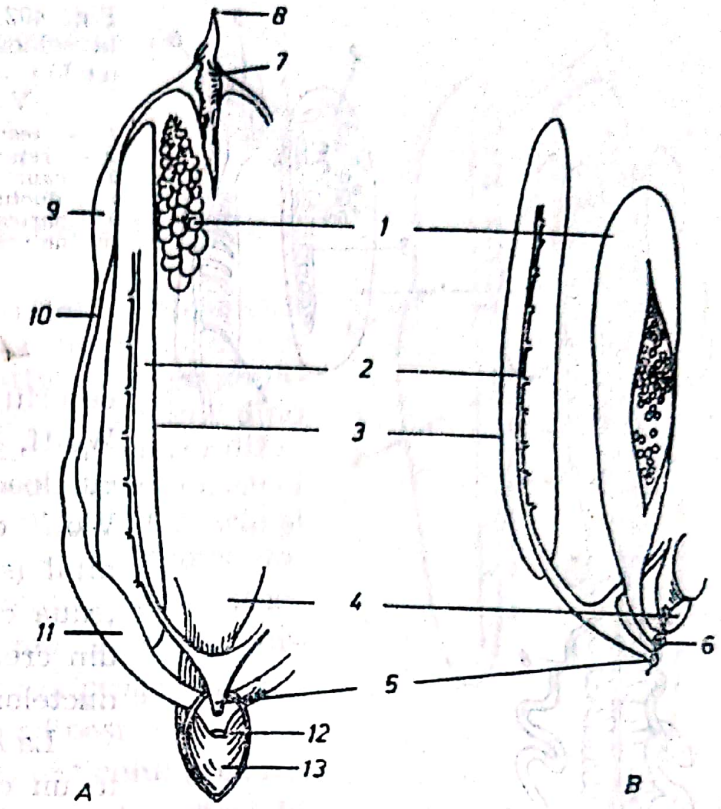

Fig. 401. Sistemul genital la pești (după M o n t a g n a): *A* — Elasmobranhi; *B* — Teleosteeni: *1* — ovar; *2* — canalul mezonefrosului; *3* — mezonefros; *4* — rect; *5* — papilă urinară; *6* — papilă genitală; *7* — ostium; *8* — ligament falciform; *9* — glanda nidamentară; *10* — oviduct; *11* — uterus; *12* — deschiderea genitală; *13* — cloacul.

La masculi testiculele, alungite și suspendate de cavitatea corpului prin mezorchium, sînt bine dezvoltate; ampulele testiculare din structura lor internă se deschid într-o rețea canaliculară din care pornesc *canalele eferente* ce străbat mezorchiul și pătrund într-un canal longitudinal intrarenal din care pleacă canalicule transverse (nefroni modificați) ce se deschid în partea cranială, contortă, a canalului Wolff, împreună cu care constituie *epididimul*; astfel, cranial, mezonefrosul devine prin excelență un rinichi genital, seminipar (v. fig. 384, *A* și fig. 402). Zona mijlocie a mezonefrosului conține, de asemenea, nefroni modificați, transformați în glande tubulare care se deschid în *canalul Wolff* (glanda *Leydig*); aceasta elaborează secreții necesare supraviețuirii spermatozoizilor. Caudal, mezonefrosul este exclusiv urinipar, conținînd mezonefroni glomerulari închiși și deschiși, care deversează în canale evacuatoare prin a căror fuziune finală rezultă ductul urinar ac-

Scanned with OKEN Scanner

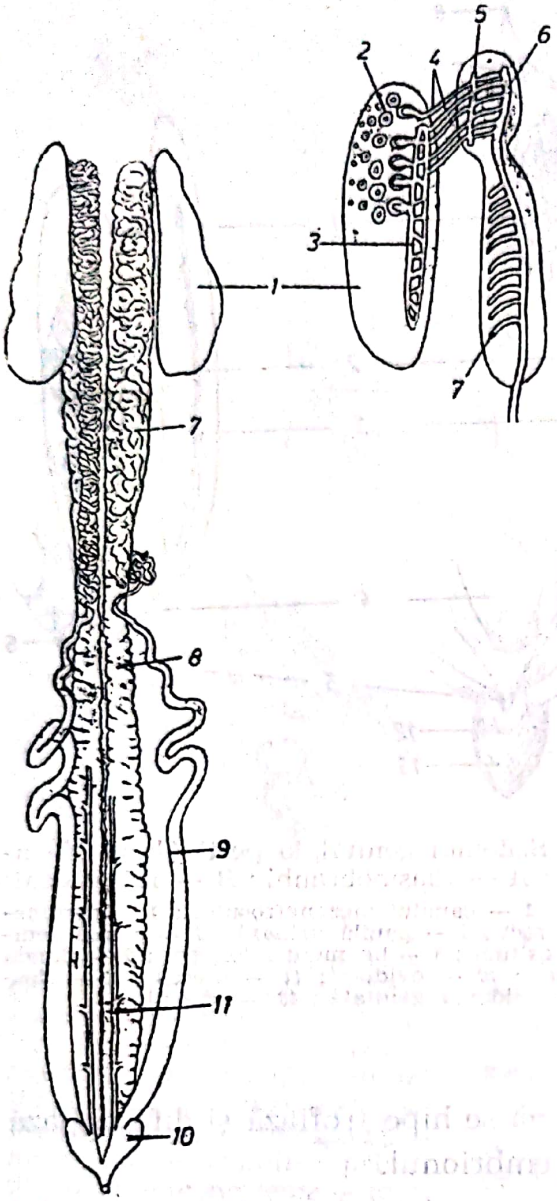

Fig. 402. Sistemul uro-genital mascul la selacieni (adaptare după Marinelli și Stenger — *A* și după Van den Brock — *B*):

1 — testicul ; *2* — ampula testiculară ; *3* — rețea centrală ; *4* — ducturi eferente ; *5* — canal marginal (longitudinal intrarenal) ; *6* — ductul epididimar ; *7* — glanda Leydig ; *8* — partea excretoare a rinichiului ; *9* — ductul deferent (canalul Wolff) ; *10* — vezica seminală ; *11* — ureter.

cesoriu deschis terminal în canalul Wolff, înainte ca acesta să comunice cu cloacul. În aceste condiții, canalul Wolff este exclusiv un conduct genital (spermiduct) (v. fig. 402). Rețeaua canaliculară testiculară derivă din creasta genitală, iar restul conductelor au origine mezonefrotică.

La *Acipenseride* testiculul prezintă un canal longitudinal, care emite canalicule ce se deschid în canalul longitudinal extern al rețelei paratesticulare, și numai din acesta pornesc canaliculele eferente ce abordează mezonefrosul ; canalul longitudinal intramezonefrotic se leagă cu capsulele nefronilor prin scurte conducte. Nefronii părților cranială și mijlocie ale rinichiului îndeplinesc o dublă funcție : *uro-genitală* (elaborează urina și transportă spermatozoizii). Terminal, mezonefrosul este urinipar. O particularitate a mezonefrosului acipenseridelor este prezența unui scurt oviduct care se deschide în canalul Wolff, la locul unde acesta emerge din rinichi. Canalul Wolff este un conduct *uro-spermatic* (fig. 403).

La femelă există aceeași particularitate, dar de data aceasta scurtul oviduct este funcțional, transportînd ovule care sînt ulterior preluate de canalul Wolff, de asemenea un conduct *uro-genital*.

La *Teleosteeni* testiculul conține o cavitate centrală, care se prelungește caudal cu un canal deferent, generat ca și gonada din creasta genitală. Caudal, cele două canale deferente se unesc deschizîndu-se în vîrful *papilei ano-genito-urinare*, între orificiul anal situat anterior și porul urinar situat posterior (v. fig. 384, *B*). La femelă, cavitatea ovariană se continuă caudal printr-un oviduct care se unește cu simetricul său, constituind, la locul de întîlnire (în timpul reproducerii), un diverticul me-

Scanned with OKEN Scanner

dian ce crește caudal și se deschide la nivelul papilei ano-genito-urinare, între anus și porul urinar (v. fig. 401, *B*).

10.3. SISTEMUL GENITAL LA AMFIBIENI

La amfibieni creasta genitală embrionară este foarte lungă și evoluează diferit la diversele ordine de *Batracieni*. Astfel, la *Gymnophione*, ea se dedublează pe întreaga lungime dînd naștere la un cordon extern din care se vor diferenția lobii adipoși și la un cordon intern a cărui parte mediană va genera gonada. La *Urodele* și *Anure* această clivare nu are loc ; porțiunea gonală a crestei genitale (corespunzătoare mezonefrosului cranial) se transformă în gonadă, porțiunea epigonală dispare, iar cea progonală formează numai la *Anure* corpii adipoși.

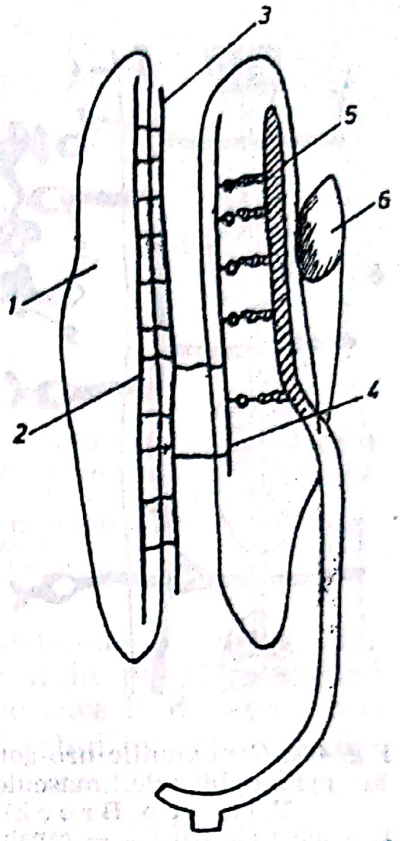

Fig. 403. Sistemul uro-genital la *Acipenser* (mascul): 1 — testicul ; 2 — canalul longitudinal al testiculului ; 3 — canalul longitudinal extern al rinichiului ; 4 — canalul longitudinal intrarenal ; 5 — canalul Wolff ; 6 — ostium.

La *Apode (Gymnophione)* testiculul prezintă o dispoziție segmentară, fiind constituit din lobi testiculari ce conțin ampule testiculare deschise cu ambele capete într-un canal central longitudinal intratesticular (fig. 404) care, caudal, se termină în fund de sac. Lobii testiculari sînt delimitați de canale transversale care, cu extremitatea laterală „oarbă", vin în contact cu lobii adipoși, iar cu extremitatea medială se deschid în canalul longitudinal intrarenal ; din acesta pornesc scurte conducte ce abordează capsulele nefronilor primari, deveniți astfel atît conducte urinare cît și genitale. Nefronii secundari și terțiari sînt exclusiv urinipari. Laolaltă, nefronii primari, secundari și terțiari confluează într-un scurt conduct comun care se deschide în canalul Wolff *uro-genital*, situat pe partea laterală a mezonefrosului și deschis terminal în cloac (v. fig. 404).

La *Urodele* sistemul genital mascul (fig. 405) este asemănător cu al *Selacienilor*, cu unele variații specifice. Rinichiul cranial, în acest caz, conservă și funcția urinară, iar canalul Wolff este, evident, un conduct *uro-spermatic*.

La *Anurele* mascule există căi excretoare cu dispoziție strict distinctivă, după specie ; se admit astfel patru tipuri de sistem uro-genital mascul, care relevă și evoluția separării căilor urinare de cele genitale :

— *tipul Rana* este asemănător celui de la *Urodele* ; canaliculele testiculare eferente se deschid în canalul longitudinal intrarenal, din care

Scanned with OKEN Scanner

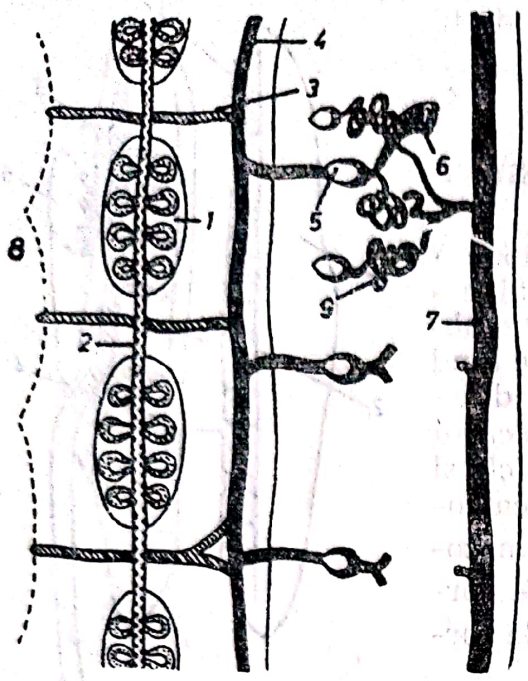

Fig. 404. Conexiunile uro-genitale de la gymnophionele mascule (după Van den Brock):
1 — lob testicular ; *2* — canalul central al testicului ; *3* — canalul eferent ; *4* — canalul longitudinal al rinichiului ; *5* — capsula unui nefron primar ; *6* — nefrostomul unui nefron primar ; *7* — canalul Wolff ; *8* — lobi adipoşi ; *9* — nefron secundar.

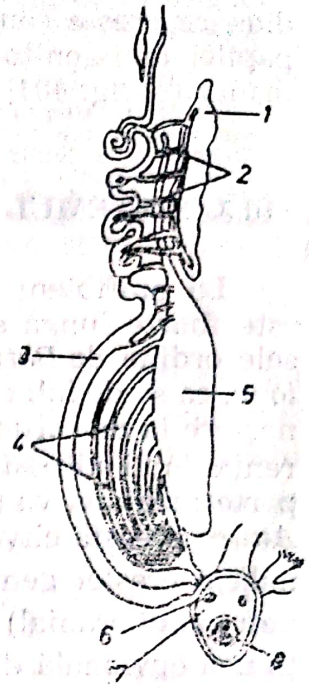

Fig. 405. Sistemul urogenital la urodelele mascule (după Montagna):
1 — testicul ; *2* — canale eferente ; *3* — canalul mezonefrotic ; *4* — ducturi urinifere ; *5* — mezonefros ; *6* — deschiderea urogenitală ; *7* — cloacul ; *8* — deschiderea rectului.

pornesc conducte ce abordează capsulele nefronilor primari, iar aceştia la rîndul lor se deschid în canalul Wolff (fig. 406, *A*) ;

— *tipul Bombinator* prezintă aceeaşi dispoziţie, cu deosebirea că ductul longitudinal intrarenal se extinde cranial, ocoleşte polul rostral al rinichiului şi se deschide direct în canalul Wolff. În acest mod, spermatozoizii abordează canalul Wolff pe două căi : prin reţeaua canaliculară mezonefrotică şi prin diverticulul canalului longitudinal intrarenal (fig. 406, *B*) ;

— *tipul Discoglossus* conservă numai canalul rezultat din cel longitudinal intrarenal, care conduce sperma direct în canalul Wolff ; evident, în acest caz rinichii nu mai sînt genitali ci exclusiv urinipari ; din partea lor cranială se desprind ducturi care confluează într-un canal comun — ductul urinar accesoriu — care se deschide în partea terminală a canalului Wolff (v. fig. 406, *C*) ;

— *tipul Alytes*, la care sperma este condusă direct în canalul Wolff, care devine astfel exclusiv spermivector, iar urina este colectată în ductul urinar accesoriu, neomologabil cu ureterul secundar al amniotelor,

Scanned with OKEN Scanner

deoarece nu are aceeași valoare morfologică și ontogenetică cu acesta (v. fig. 406, *D*).

La unele *Anure*, canalul Wolff poartă terminal o dilatare — *ampula seminală* — rezervor pentru spermatozoizi.

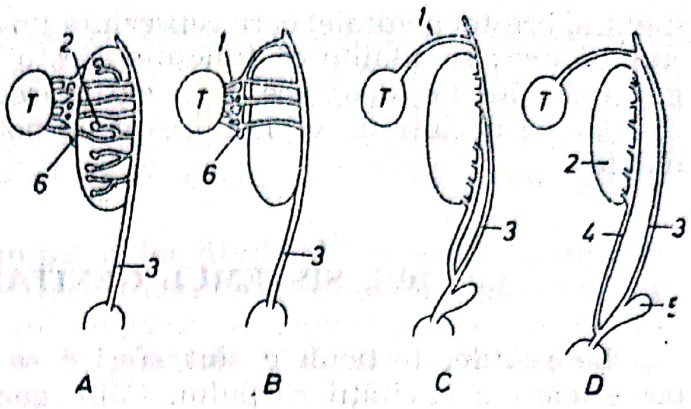

Fig. 406. Conexiunile dintre testicul și ductul urinar la *Rana (A)*; *B — Bombinator; C — Discoglossus*; *D — Alytes*:
1 — canal eferent; *2* — mezonefros; *3* — canal Wolff; *4* — duct urinar accesoriu; *5* — vezica seminală; *6* — canal longitudinal renal.

Sistemul genital femel la *Apode* și *Urodele* prezintă ovare alungite, cavitare, suspendate de peretele dorsal al corpului prin mezovarium. *La Gymnophione*, cavitatea ovariană se prelungește caudal cu un canal îngust, care sfîrșește în fund de sac, fiind asemănător prelungirii canalului central intratesticular. La *Anure* ovarul este compartimentat în pungi ovariene; canalele Müller sînt paralele cu canalele Wolff pe care le depășesc cranial; ele încep cu ostiul abdominal prin care se deschid în cavitatea corpului, se continuă cu numeroase anse de calibru constant, iar terminal se dilată formînd uterul deschis pe peretele dorsal al cloacului în vîrful unei papile genitale (uterine) proeminentă și foarte pigmentată. La *Bufo* și *Alytes*, cele două oviducte (canale Műller) se unesc terminal deschizîndu-se în cloac printr-un orificiu unic (fig. 407); în timpul reproducerii uterele se hipertrofiază și secretă un mucus care învelește ovulele. La speciile ovovivipare (*Salamandra*) canalele Műller diferențiază terminal o pseudoplacentă în care se dezvoltă inițial ovulele fecundate. Canalul Wolff se conservă, fiind în exclusivitate urinivector (v. fig. 407). La *Bufonidele* mascule, între testicule și corpii adipoși există o mică masă celulară (rudi-

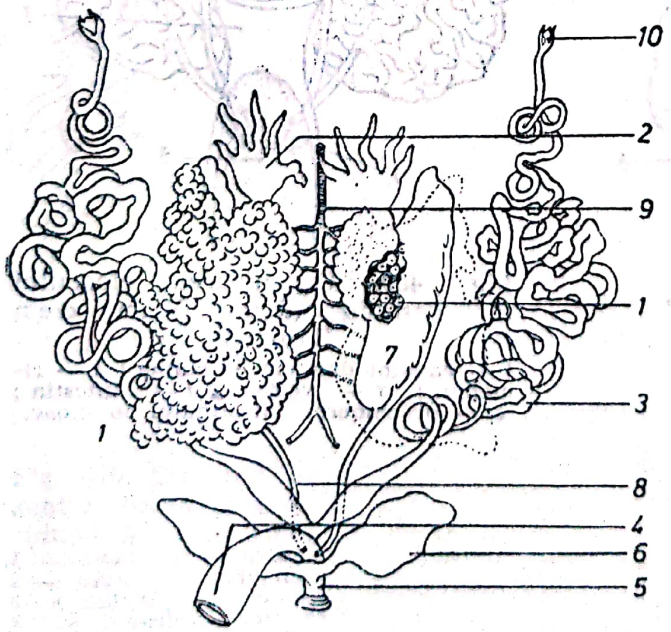

Fig. 407. Organele genitale femele de la *Bufo bufo*:
1 — ovar; *2* — corp adipos; *3* — canal Műller; *4* — rect; *5* — cloac; *6* — vezica urinară; *7* — rinichi; *8* — canal Wolff; *9* — aorta; *10* — ostium adbominale.

ment al crestei genitale) care reprezintă un ovar atrofiat ce constituie *organul Bidder*; se admite că funcţiile acestui ovar sînt inhibate de prezenţa gonadei mascule, deoarece, prin extirparea testiculului, această structură se transformă într-un veritabil ovar cu potenţe de a elabora ovule fecundabile.

10.4. SISTEMUL GENITAL LA REPTILE

La reptile, testiculele sînt sferice sau ovoide, situate în jumătatea posterioară a cavităţii corpului. Căile genitale iniţiale sînt reprezentate de nefroni modificaţi proveniţi din partea cranială a mezonefrosului. La reptile, ca de altfel la toate amniotele, mezonefrosul dispare, iar canalul Wolff devine canal deferent; porţiunea iniţială a canalului Wolff, puternic contortă, laolaltă cu canaliculele eferente testiculare, constituie *epididimul* (fig. 408).

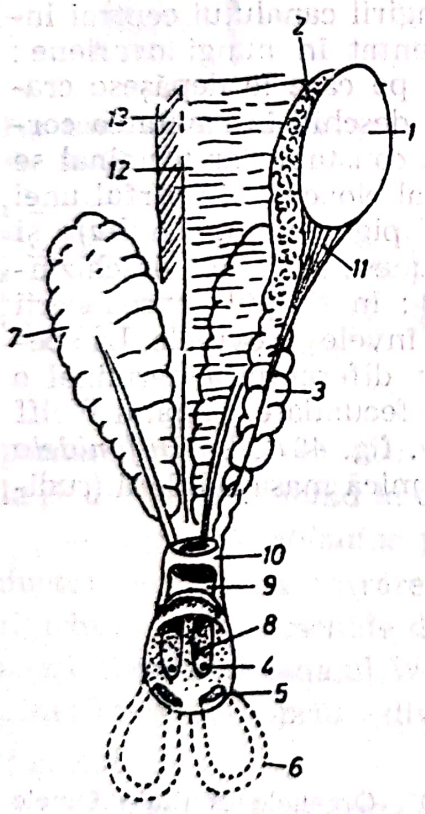

Fig. 408. Sistemul uro-genital la *Varanus* — masculul (după Van den Brock):
1 — testicul susţinut de mezorchium; *2* — epididim; *3* — canal deferent; *4* — porul genital; *5* — deschiderea pentru eversiunea hemipenisului; *6* — sac pentru hemipenis; *7* — rinichi metanefrotic; *8* — porul urinar; *9* — vezica urinară; *10* — intestin; *11* — ligament genito-inghinal; *12* — peritoneu; *13* — mezenter.

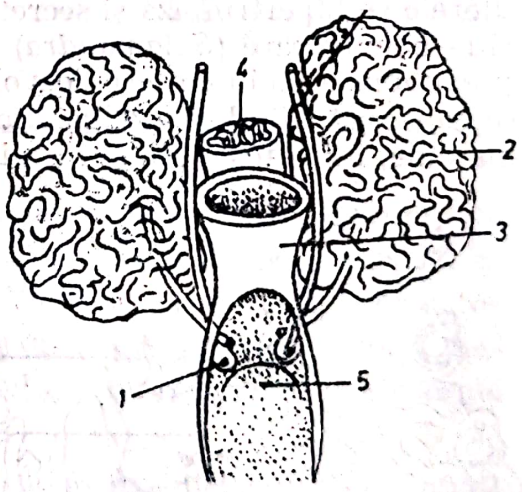

Fig. 409. Organizarea cloacului la *Testudo* (după Van den Brock):
1 — canalul deferent şi papila; *2* — rinichiul; *3* — vezica; *4* — intestin; *5* — deschiderea intestinului în cloac.

Scanned with OKEN Scanner

La *Lacertilieni*, din testicul pleacă un singur canal care se deschide într-un conduct longitudinal intraepididimar (rest al canalului longitudinal intrarenal), din care se desprind apoi numeroase canalicule sinuoase ce se deschid în canalul deferent. Canalele deferente și ureterele se unesc două cîte două pentru a se deschide în cloac, în vîrful unei papile comune.

La *Chelonieni* cloacul se împarte longitudinal, formînd ventral *sinusul uro-genital* în care se deschid ureterele și canalele deferente, iar dorsal constituie un compartiment în care se acumulează materiile fecale (fig. 409); separarea este însă incompletă, fiind marcată de două pliuri orizontale ale mucoasei cloacale.

La *Saurieni* și *Ofidieni* canalele deferente se deschid în urodeum.

La *Crocodilieni* cloacul este divizat printr-un pliu transversal în *urodeum* (anterior), care primește ureterele și *proctodeum* (posterior), care primește canalele deferente.

La femelă mezonefrosul și canalul Wolff dispar complet; ovarele sînt egal dezvoltate, situate în jumătatea caudală a cavității corpului; canalele Müller încep cu un infundibul urmat de anse la nivelul cărora se elaborează ovalbumina, apoi de un istm scurt lipsit de glande, iar terminal se află uterul musculos care elaborează celelalte învelișuri ale oului (fig. 410). Uterul se continuă cu un scurt vagin, care se deschide în cloac, lateral față de deschiderea ureterelor.

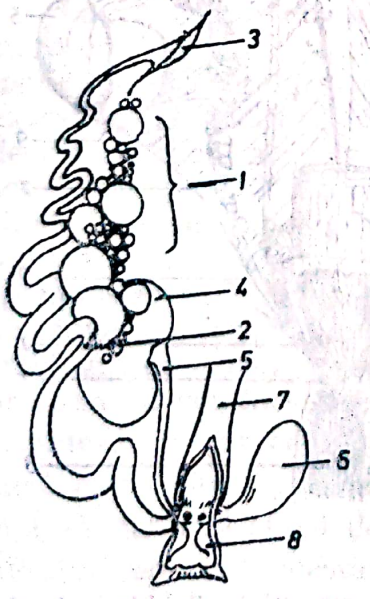

Fig. 410. Sistemul uro-genital femel la șopîrlă (după Montagna):
1 — ovar; *2* — oviduct; *3* — ostiumul oviductului; *4* — rinichi; *5* — ureter; *6* — vezica urinară; *7* — rect; *8* — cloac.

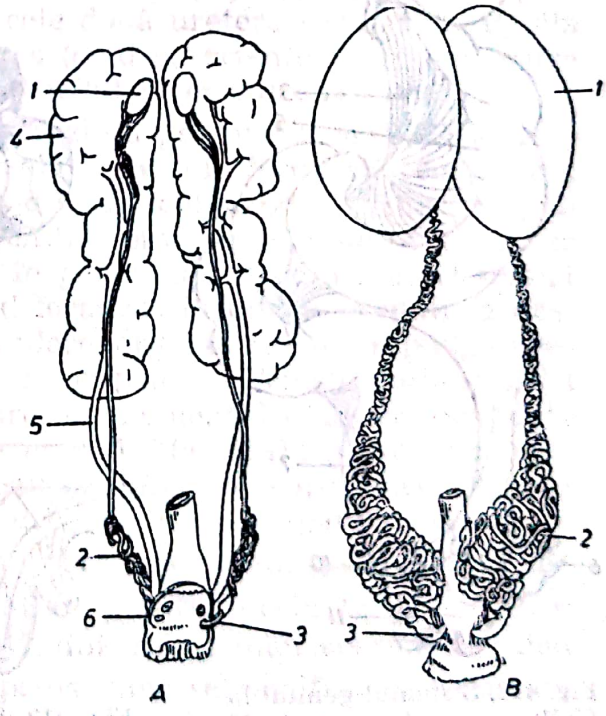

Fig. 411. Sistemul uro-genital mascul la păsări (după Montagna):
A — iarna; *B* — vara:
1 — testicul; *2* — ureter primar (canal Wolff); *3* — canal ejaculator; *4* — rinichi; *5* — ureter; *6* — cloac (compartimentul urodeum).

Scanned with OKEN Scanner

10.5. SISTEMUL GENITAL LA PĂSĂRI

La păsări testiculele, de dimensiuni egale, se află situate sub partea cranială a rinichilor (fig. 411). Tuburile seminale se deschid într-un *receptacul* comun (dispus sub albuginee) din care se desprind canaliculele eferente ce ajung în partea rostrală a canalului deferent. Canaliculele eferente și canalul deferent au numeroase anse care, laolaltă, constituie *epididimul* foarte dezvoltat la unele specii. Canalele deferente poartă terminal (înainte de a se deschide în cloac) ampule seminale. Pe peretele ventral al cloacului masculii unor specii prezintă *penisul* (organ copulator), cu forme și dimensiuni diferite ; penisul la păsări este considerat organ în regres.

La femelă sistemul genital este asemănător celui de la reptile, cu deosebirea că se dezvoltă numai gonada și oviductul stîng ; excepție fac speciile rapace la care ovarele și oviductele se dezvoltă în mod egal. Gonada dreaptă este rudimentară, iar oviductul corespunzător conservă numai extremitățile. Canalul Müller stîng, singurul prezent (fig. 412), are

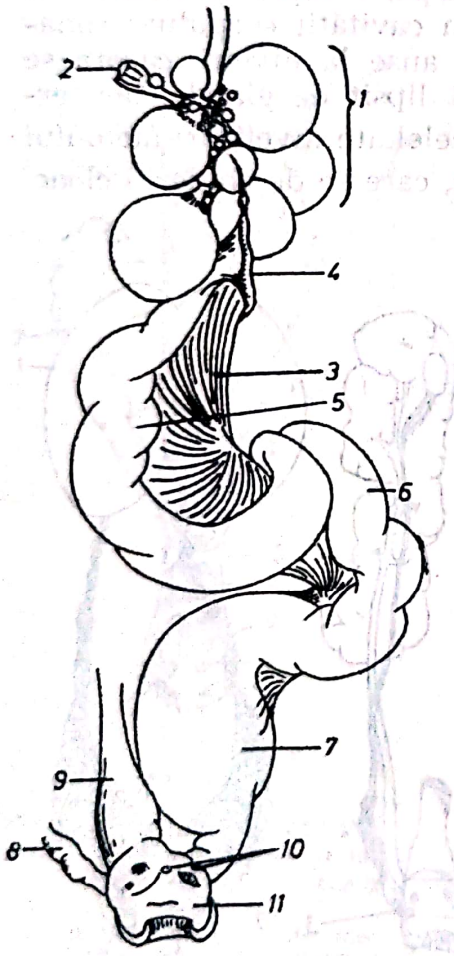

Fig. 412. Sistemul genital la *Gallus* — vedere ventrală (după Montagna) :
1 — ovar ; *2* — folicul golit ; *3* — mezenter ; *4* — ostium infundibular ; *5* — segmentul rugos ; *6* — istmul ; *7* — uterus ; *8* — oviductul drept ; *9* — rectul ; *10* — orificiile ureterelor ; *11* — cloacul.

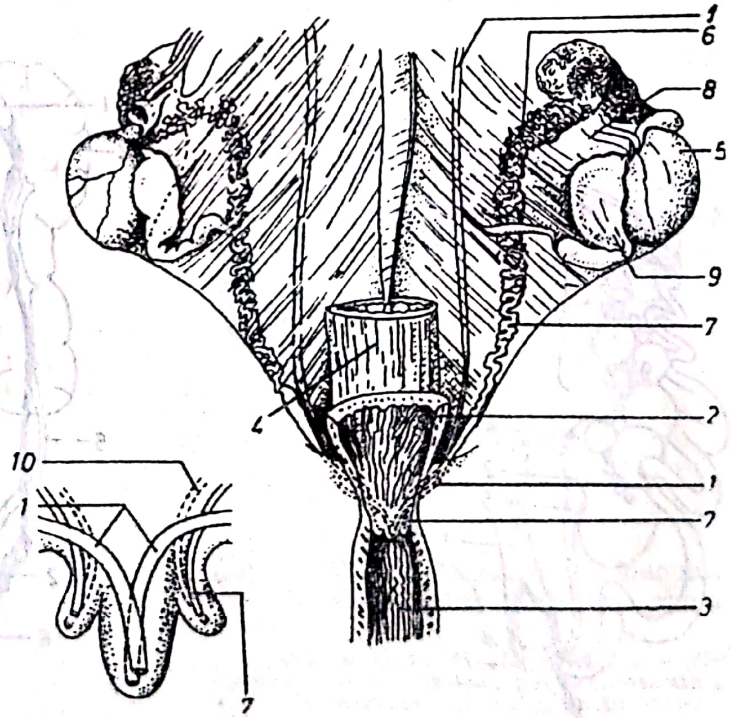

Fig. 413. Sistemul genital mascul la *Echidna* (după Van den Brock) :
1 — ureter ; *2* — vezica urinară ; *3* — canal uro-genital ; *4* — rect ; *5* — testicul ; *6* — epididim ; *7* — canal deferent ; *8* — mezoul epididimului ; *9* — corp adipos ; *10* — canal Müller.

Scanned with OKEN Scanner

calibrul mare și se diferențiază în *trompă*, aflată în vecinătatea ovarului, porțiunea care secretă membranele șalaziere, *șalazele*, păturile de *ovalbumină* dispuse concentric în jurul ovulului și *istmul* care elaborează membranele cochiliere și uterul ce secretă cochilia calcaroasă și pigmenții. După unele opinii, în continuarea uterului se află un scurt vagin care conduce în cloac (în compartimentul median numit *urodeum*).

10.6. SISTEMUL GENITAL LA MAMIFERE

La mamifere sistemul genital este net separat de cel urinar, distincție absolută la femelele placentarelor. Sistemul genital femel ilustrează (în evoluție) tendința de unire, în sens caudo-rostral, a celor două oviducte într-un conduct median, unic.

La *Monotreme* sistemul genital conservă numeroase caractere de primitivitate : sînt mamifere *ovipare*, care prezintă dispoziții asemănătoare celor de la reptile. La masculi, testiculele sînt localizate în cavitatea abdominală înapoia rinichilor metanefrotici. Structura testiculului este canaliculară (canalicule seminifere), dar nu lobulară ca la placentare. Celulele interstițiale sînt puțin numeroase, epididimul este bine dezvoltat, iar canalul epididimar se continuă cu canalul deferent deschis distal în sinusul urogenital în vîrful papilei genitale aflată pe peretele dorsal al acesteia (fig. 413). Cranial, sinusul uro-genital se continuă cu vezica urinară ; între cele două papile genitale se situează papila urinară, mai proeminentă, în vîrful căreia se deschid cele două uretere secundare. Papila urinară conduce urina în vezica urinară (cînd se orientează în sus, către colul vezicii) sau în sinusul uro-genital (cînd se orientează în jos).

La *Echidna* sinusul uro-genital reprezintă porțiunea ventrală a cloacului endodermic primitiv ; partea dorsală a acestuia formează rectul care, laolaltă cu sinusul uro-genital, se deschid în cloacul ectodermic. În preajma extremității distale a sinusului uro-genital, din peretele său ventral, se desprinde tubul seminal care conduce în *penis ;* la masculii maturi sexual acesta are pînă la 7 cm lungime, fiind localizat în punga prepuțială deschisă în cloacul ectodermic. După ejaculare, organul revine în punga prepuțială prin contracția mușchiului retractor penian. Penisul conține țesut spongios erectil, cu spații lacunare care, în momentul cînd sînt invadate de sînge, conferă organului starea de erecție (fig. 414) ; acest țesut este omologat cu corpii cavernoși din penisul mamiferelor superioare. Sinusul uro-genital conduce urina din vezica urinară în *cloac* (papila urinară se orientează în jos, caudal) ; cînd se desfășoară ejacularea, sperma este condusă către cloac prin sinusul uro-genital, a cărui parte terminală este închisă datorită stării de erecție a penisului, astfel încît sperma ia calea tubului seminal ; acesta pătrunde în penis unde se ramifică dichotomic ; în acest mod sperma ajunge în vîrful penisului prin patru orificii care corespund celor patru lobuli ai glandului penian. La limita dintre tubul seminal și sinusul uro-genital se află glanda Cowper (bulbo-uretrală), unica glandă anexă a sistemului genital mascul de la Monotreme (v. fig. 414).

Scanned with OKEN Scanner

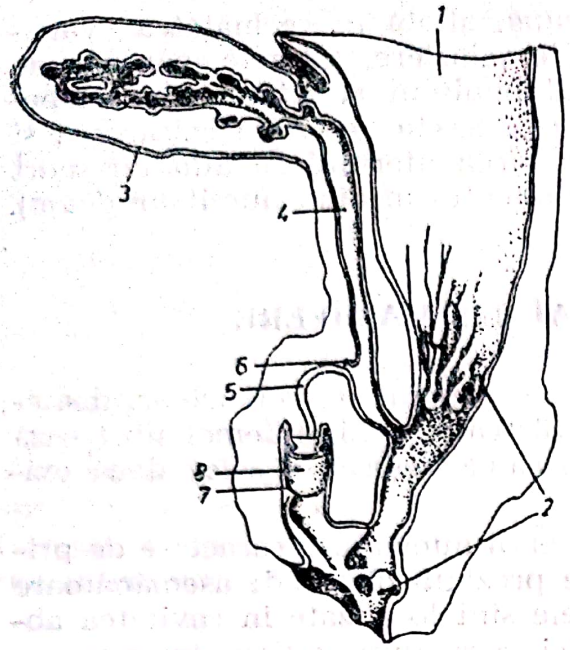

Fig. 414. Secțiune sagitală prin sistemul uro-genital de la *Echidna* (tînără), care evidențiază relațiile dintre sinusul uro-genital, tubul seminal și cloac (după Keibel):
1 — rect ; *2* — cloac ectodermic ; *3* — vezica urinară ; *4* — sinus uro-genital ; *5* — tubul seminal ; *6* — locul de deschidere al glandei Cowper ; *7* — punga prepuțială ; *8* — penis.

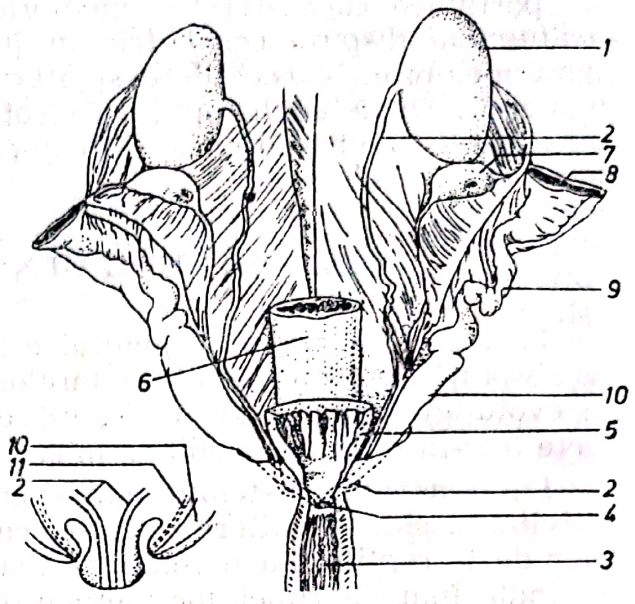

Fig. 415. Sistemul genital femel la *Echidna* (după Van den Brock):
1 — rinichi ; *2* — ureter ; *3* — sinus uro-genital ; *4* — papila ureterelor ; *5* — vezica urinară ; *6* — rect ; *7* — ovar ; *8* — ostium ; *9* — trompa ; *10* — uter ; *11* — canal Wolff.

La femelă ovarele sînt dispuse în apropierea polului caudal al rinichilor, suspendate de peretele dorsal al corpului prin mezovarium. Canalul Müller este puternic dezvoltat, are calibrul mare și un ostiu în vecinătatea ovarelor, urmat de trompă, uter (a cărui parte terminală este considerată vagin) care se deschide în partea proximală a sinusului uro-genital. Între cele două *papile genitale*, la fel ca la mascul, se situează *papila urinară*. Papila genitală primește, pe lîngă partea terminală a oviductului, și pe aceea a canalului Wolff aflat în diverse grade de reducere. La femelă sinusul uro-genital este un conduct simplu care se deschide în partea proximală a cloacului ectodermic ; ultimul primește și porțiunea terminală a rectului (fig. 415). Pe fața ventrală a cloacului, în locul unde la mascul este situat penisul, există *clitorisul*, care în esență este un penis în miniatură ce poartă chiar și cei patru lobi glandulari caracteristici penisului, dar nefuncționali (nu sînt traversați de canaliculi).

Ovulul la *Echidna* măsoară 3—4 mm ; la maturitate este expulzat din ovar și preluat de ostiul abdominal de unde se angajează de-a lungul oviductului, timp în care capătă drept înveliș final o membrană pergamentoasă particulară.

La *Marsupiale* sistemul genital mascul (fig. 416) prezintă caractere remarcabile exprimate prin faptul că testiculele ocupă, pentru prima dată în seria vertebratelor, o poziție extraabdominală, *scrotul* în care sînt găzduite fiind situat prepenian ; particulară este și poziția canalelor deferente, plasate lateral față de uretere. Ca glande anexe, sistemul genital mascul

Scanned with OKEN Scanner

de la marsupiale prezintă *prostata*, foarte mult dezvoltată și glandele Cowper. Corpii cavernoși și spongioși ai uretrei fuzionează proximal, terminîndu-se în dilatări bulbiforme. Glandul penian bifid poartă un șanț uretral ventral.

La opossum *(Didelphys virginiana)* (v. fig. 416) testiculele sînt structurate asemănător acelora de la placentare ; în cea de a 25-a zi de viață intrauterină ele încep să coboare din abdomen, proces care se încheie în luna a treia, cînd ajung în scrotum. Căile evacuatoare ale spermatozoizilor sînt reprezentate de rețeaua testiculară, epididim și canalul deferent care traversează inelul inghinal și pătrunde în cavitatea corpului unde se termină în partea proximală a uretrei prostatice. Uretra marsupialelor prezintă trei porțiuni : prostatică, membranoasă și peniană ; ea reprezintă conductul terminal comun al sistemului urinar și genital, echivalent sinusului uro-genital al monotremelor. Uretra prostatică este cuprinsă de prostată (formată din glande tubulare ce se deschid radiar în uretra glandulară).

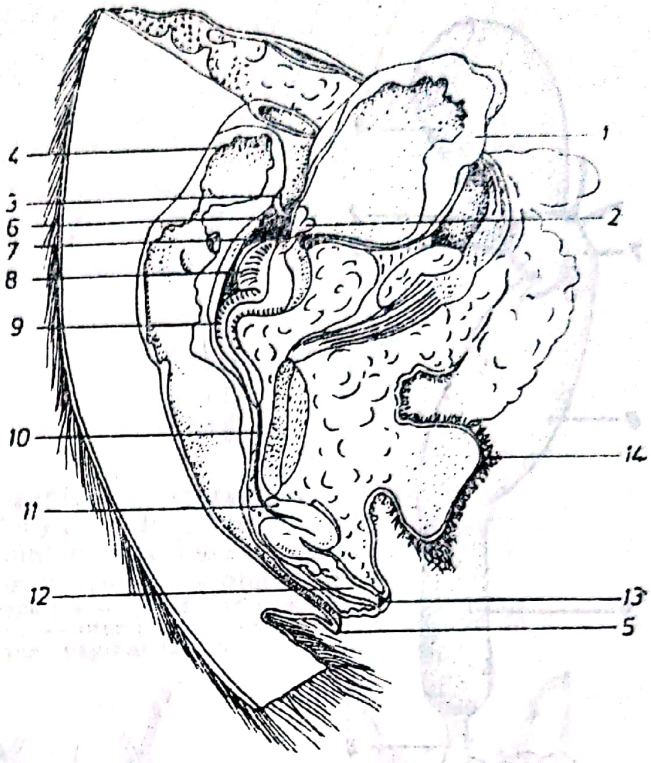

Fig. 416. Sistemul genital mascul la *Opossum (Didelphys virginiana)* (după Mc. Crady) :
1 — vezica urinară ; *2* papila ureterelor ; *3* — ureter ; *4* — rect ; *5* — anus ; *6* — canal deferent ; *7* — prostata I ; *8* — prostata II ; *9* — prostata III ; *10* — uretra membranoasă ; *11* — corpii cavernoși ; *12* — gland penian ; *13* — orificiul uro-genital ; *14* — scrotum.

Prostata marsupialelor este deosebit de dezvoltată, variind ca structură, localizare și culoare ; astfel, în sens rostro-caudal se dispun : prostata I, care înconjoară deschiderea canalelor deferente, prostata II, care înconjoară partea cea mai dilatată a uretrei și prostata III, care înconjoară porțiunea terminală a uretrei prostatice, pînă la limita cu cea membrancasă (fig. 417). Segmentul mijlociu al uretrei (uretra membranoasă) este mult mai îngust, acoperit de o teacă musculară redusă și conține în țesutul conjunctiv constitutiv numeroase glande mici — glandele uretrale propriu-zise. La limita dintre uretra membranoasă și cea spongioasă (peniană) este localizată glanda Cowper formată din trei perechi de lobi ce constituie glanda Cowper I, II și III ; acestea posedă conducte ce merg paralel cu uretra și, unite sau nu, se deschid în lumenul uretrei peniene. Glandele Cowper sînt de tip tubular compus, cu lumenul neregulat. Uretra peniană se bifurcă la baza glandului penian, care este bifid. Corpii cavernoși se află deasupra uretrei peniene, extremitatea lor terminală dilatîndu-se în bulbi independenți (fig. 418). Corpul spongios se continuă, de asemenea, cu două jumătăți separate care formează două terminații bulbare.

Scanned with OKEN Scanner

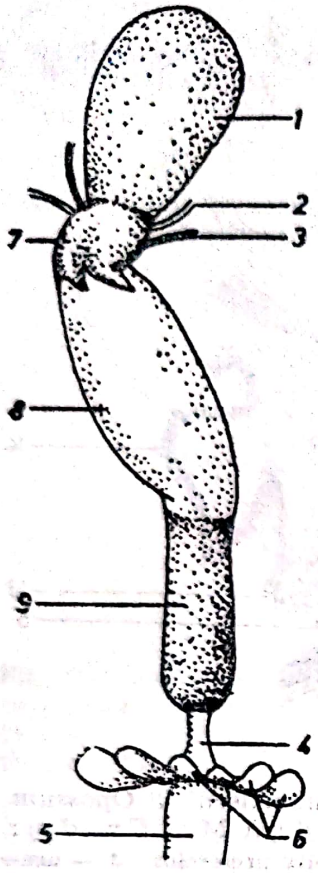

Fig. 417. Vezica urinară, uretra și glandele sale anexe la masculul de *Opossum* (după Chase):
1 — vezica urinară; *2* — ureter; *3* — canal deferent; *4* — uretra membranoasă; *5* — uretra cavernoasă; *6* — glandă Cowper; *7* — prostata I; *8* — prostata II; *9* — prostata III.

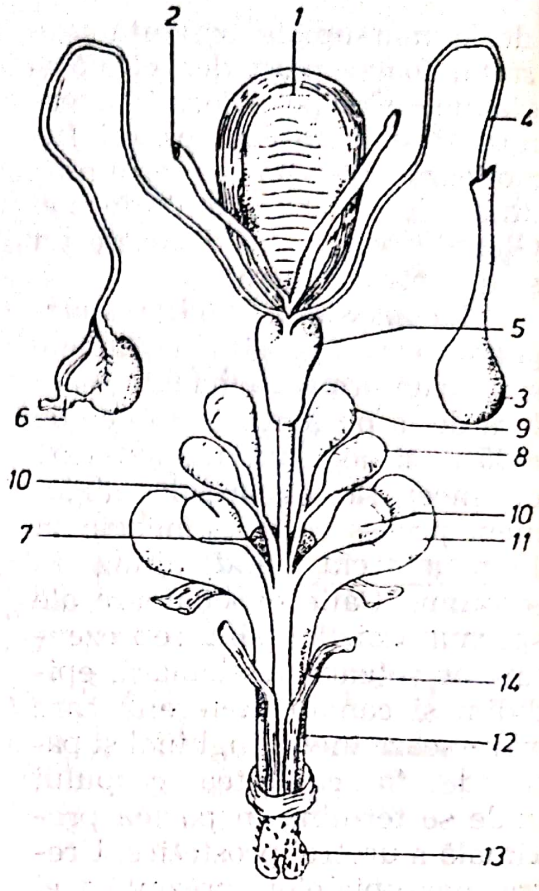

Fig. 418. Sistemul genital mascul la *Phascolarctus cinerea* (după Young):
1 — vezica urinară; *2* — ureter; *3* — testicul; *4* — canal deferent; *5* — prostata; *6* — epididim; *7* — glanda Cowper I; *8* — glanda Cowper II; *9* — glanda Cowper III; *10* — bulb al corpilor spongioși; *11* — crura penis; *12* — corpul penisului; *13* — glandul penisului; *14* — retractor penis.

Penisul marsupialelor conține o pereche de mușchi retractori și extensori, care intervin în redresarea organului și determină proeminarea lui.

Sistemul genital femel se distinge, ca și cel mascul, prin cîteva particularități care privesc dispoziția ureterelor (internă față de canalele Müller), constituirea fundului de sac vaginal median și formarea vaginului median. Canalele Müller încep cu trompele Fallope, care se continuă cu uterul îngustat distal într-un col, iar acesta, prin orificiul uterin, se deschide într-o dilatare mediană a canalului Müller (*fundul de sac vaginal*) (fig. 419); cele două funduri de sac vaginale fuzionează prin marginea medială și constituie o structură impară (fundul de sac vaginal median), care avansează în plan median între uretere pînă la extremitatea proximală a sinusului uro-genital (fig. 420). Dimensiunile acestei formațiuni sînt diferite după specie. Astfel, la *Didelphys virginiana* este scurt (fig. 421), la *Dasyuride* este mai lung, iar la *Macropodide* atinge sinusul uro-genital cu care

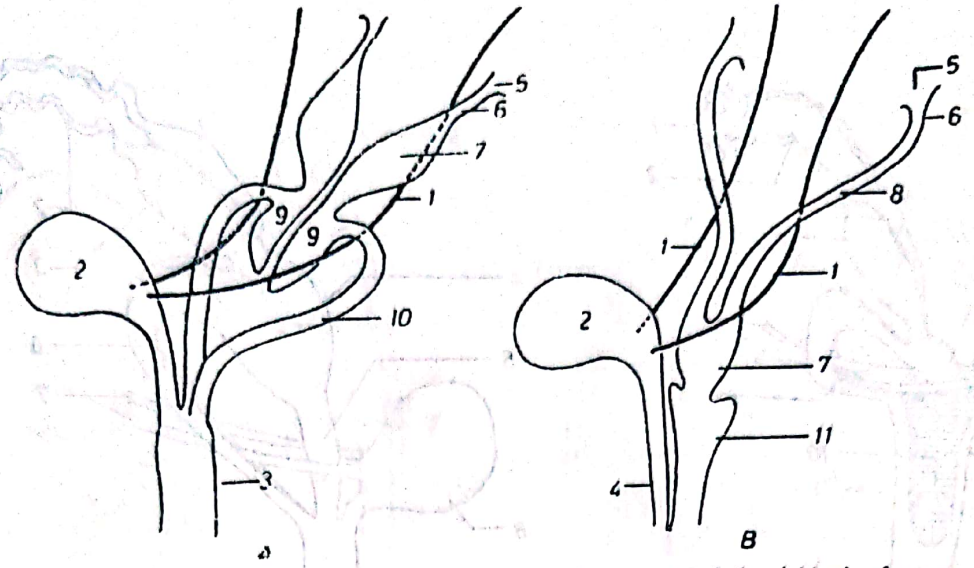

Fig. 419. Dispoziția căilor uro-genitale la marsupiale *(A)* și placentare *(B)* femele (după A. Raynaud). Conductele genitale femele (utere, canale vaginale) sînt plasate lateral față de uretere în cazul marsupialelor și median la placentare :

1 — uretere ; *2* — vezica urinară ; *3* — sinus uro-genital ; *4* — uretra ; *5* — ostium tubae ; *6* — tuba ; *7* — uter ; *8* — corn uterin ; *9* — fund de sac vaginal median ; *10* canal vaginal lateral ; *11* — vaginul.

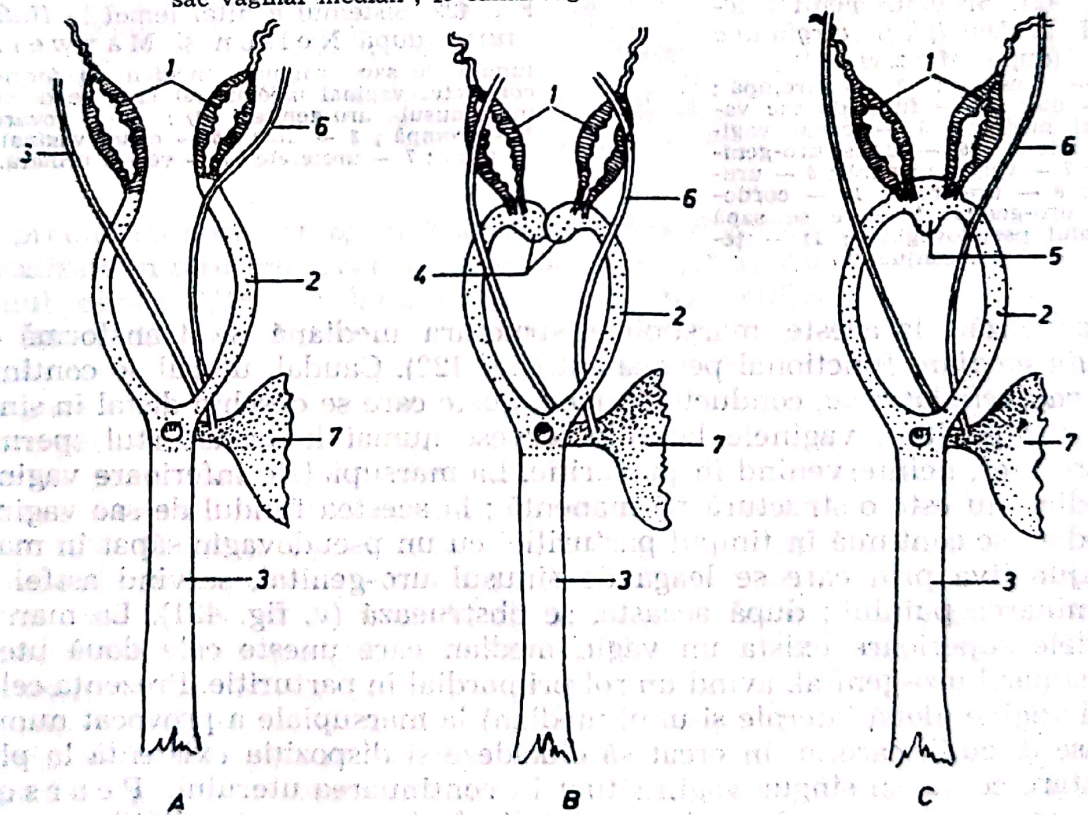

Fig. 420. Schema evoluției sistemului genital femel la Marsupiale (după I. Pearson) : *A* — tractusul genital femel presupus la marsupialele ancestrale — canalele Müller sînt în întregime distincte și diferențiate în trompă, uter și vagine laterale ; *B* — extremitățile craniale ale canalelor vaginale laterale emit pe linia mediană cîte un fund de sac vaginal median *(4)*, care în schema *C* apar fuzionate într-un fund de sac vaginal median impar *(5)* ajungîndu-se astfel la configurația sistemului genital femel al majorității marsupialelor actuale :

1 — utere ; *2* — vaginul lateral ; *3* — sinus uro-genital ; *6* — uretere ; *7* — vezică urinară.

Scanned with OKEN Scanner

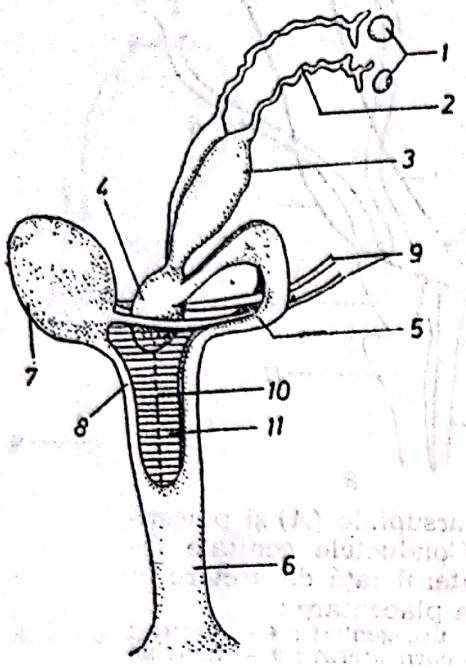

Fig. 421. Sistemul genital femel la *Didelphys virginiana* (după Maxwell)

1 — ovarele ; 2 — trompă ; 3 — uter ; 4 — fund de sac vaginal median ; 5 — canal vaginal lateral ; 6 — sinus uro-genital ; 7 — vezica urinară ; 8 — uretra ; 9 — ureterele ; 10 — cordonul uro-genital în care se sapă canalul pseudovaginal ; 11 — țesut conjuctiv.

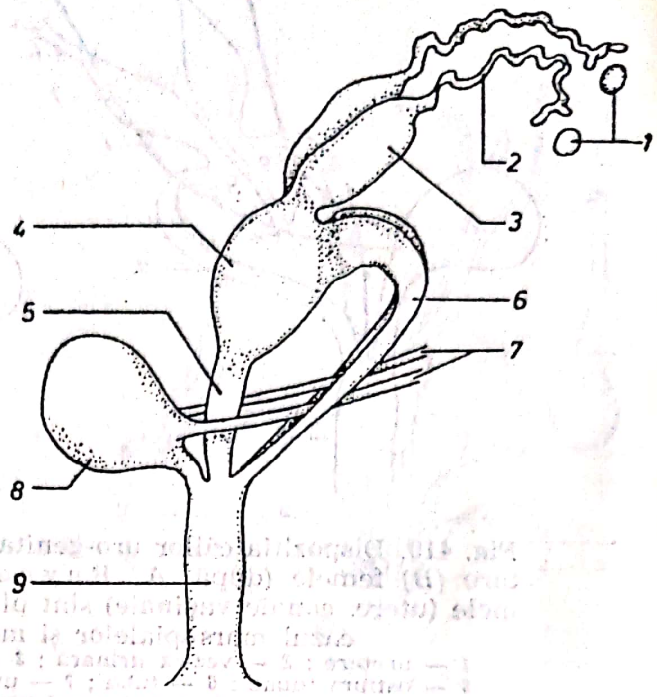

Fig. 422. Sistemul genital femel la *Halmaturus* (după Nelson și Maxwell):

fundul de sac vaginal median (4) formează conductul vaginal median (5) care se deschide în sinusul uro-genital (9) ; 1 — ovarele ; 2 — trompă ; 3 — uter ; 6 — canal vaginal lateral ; 7 — ureterele ; 8 — vezica urinară.

fuzionează ; la aceste marsupiale structura mediană se transformă în *vagin median,* funcțional permanent (fig. 422). Caudal, uterul se continuă cu *vaginele laterale,* conducte foarte înguste care se deschid distal în sinusul uro-genital ; vaginele laterale servesc numai la transportul spermei către uter, neintervenind în parturiție. La marsupialele inferioare vaginul median nu este o structură permanentă ; la acestea fundul de sac vaginal median se continuă în timpul parturiției cu un pseudovagin săpat în masa conjunctivă prin care se leagă de sinusul uro-genital, servind astfel la eliminarea puiului ; după aceasta, se obstruează (v. fig. 421). La marsupialele superioare există un vagin median care unește cele două uterе cu sinusul uro-genital, avînd un rol primordial în parturiție. Prezența celor trei vagine (două laterale și unul median) la marsupiale a provocat numeroase discuții, care au încercat să elucideze și dispoziția existentă la placentare ce au un singur vagin situat în continuarea uterului. Pearson presupune că acest unic vagin rezultă din fuzionarea extremităților proximale ale celor două vagine laterale.

La *Placentare* sistemul genital se distinge printr-un înalt grad de complexitate, atît sub aspectul diversității sale structurale, cît și sub aspectul creșterii complexității sale.

La mascul, căile genitale sînt însoțite terminal de un sistem complex de glande accesorii care reunește, pe lîngă glandele prostatice, Cowper și glande ampulare, veziculare, prepuțiale, glande ce elaborează secreții care,

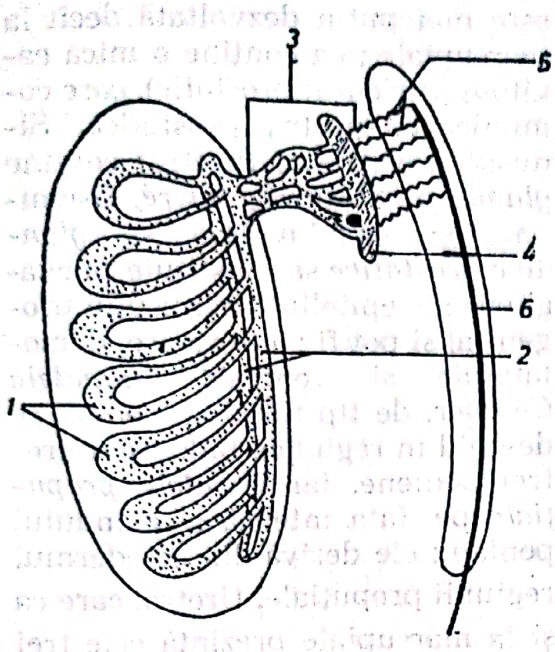

Fig. 423. Dispoziția rețelei testiculare la șobolan (după E. C. Rosen-Runge): *1* — cordoanele sexuale ale testicului; *2* — rețeaua intratesticulară; *3* — rețeaua extratesticulară; *4* — blastemul rețelei testiculare (omolog cu canalul renal de la vertebratele inferioare); *5* — canale eferente; *6* — canal epididimar.

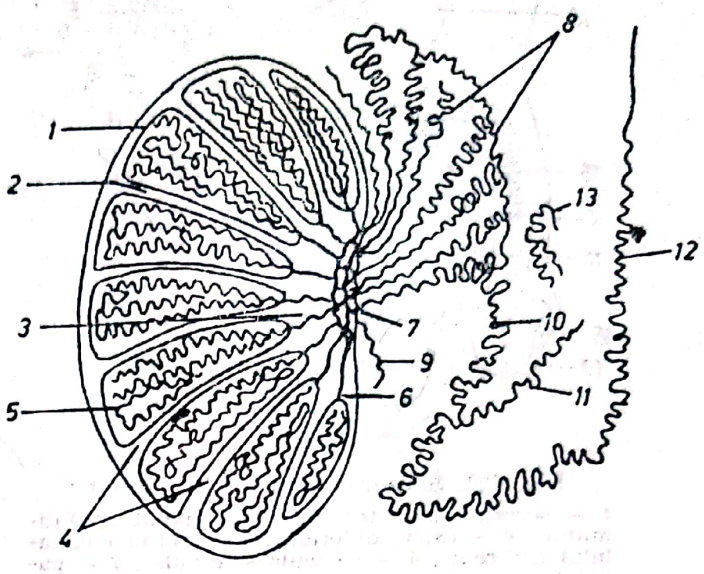

Fig. 424. Constituția testicului și a epididimului pe o secțiune sagitală (schematizare): *1* — albugineea; *2* — sept; *3* — mediastinul testicului; *4* — lobul; *5* — tubi seminiferi; *6* — tub drept; *7* — rețea testiculară; *8* — conurile eferente; *9* — apendice ale rețelei testiculare; *10* — canal epididimar; *11* — canal aberant; *12* — canal deferent; *13* — paradidim.

împreună cu spermatozoizii, constituie *lichidul spermatic*. Testiculele sînt localizate în *scrotum* situat postpenian; ele sînt de două tipuri structurale. Unul primitiv, fără lobulație (la șoarece, șobolan etc.) și canalele seminifere în formă de ansă deschisă cu ambele extremități în rețeaua intratesticulară; aceasta este reprezentată de un canal închis cu două brațe paralele dispuse de-a lungul marginii mediale a testicului sub albuginee, de la care pornesc numeroase canalicule ce sfîrșesc într-un canal longitudinal. Aceste conducte constituie *rețeaua extratesticulară*, care emite canaliculele eferente ce se deschid în canalul epididimar, iar acesta în canalul deferent (fig. 423). Al doilea tip structural de testicul, prezent la placentarele superioare, inclusiv la om, este simplificat; conține lobi cu canicule seminifere contorte ce confluează, în final, într-un conduct rectiliniu deschis în *rețeaua testiculară* (rețeaua Haller) aflată sub albuginee (fig. 424). Din rețea pornesc conurile eferente care se deschid în canalul epididimar, continuat cu cel deferent ce diferențiază la om ampula canalului deferent. Aceasta conține glande tubulare dispuse în pereții săi și se continuă cu canalul ejaculator care străbate prostata și se deschide în uretra prostatică. La limita dintre canalul ejaculator și ampula canalului deferent se deschide, la om, un diverticul care se transformă în *veziculă seminală* (glandă anexă). *Penisul* este format din uretra spongioasă și din formațiuni erectile asociate (corpii cavernoși) a căror turgescență determinată de afluxul de sînge, produce rigiditatea penisului și permite astfel copulația. Uretra peniană este înconjurată de *corpul spongios* constituit din țesut lax de tip cavernos, cu spații sanguine căptușite de endoteliu; terminal, penisul prezintă un *gland* acoperit de *prepuț* (fig. 425). Prostata

Scanned with OKEN Scanner

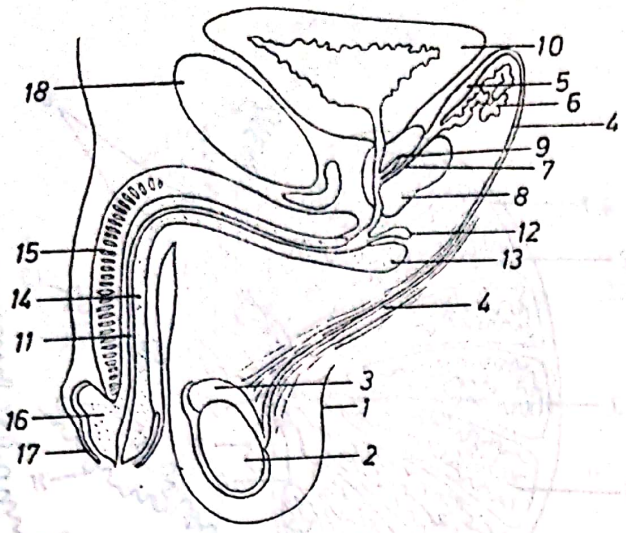

Fig. 425. Sistemul genital la bărbat :

1 — scrotul ; *2* — testicul ; *3* — capul epididimului ; *4* — canal deferent ; *5* — ampula canalului deferent ; *6* — vezicula seminală ; *7* — canalul ejaculator ; *8* — prostata ; *9* — utriculul prostatic ; *10* — vezica urinară ; *11* — uretra peniană ; *12* — glanda bulbo-uretrală ; *13* — bulbul uretral ; *14* — corpul spongios ; *15* — corpi cavernoși ; *16* — glandul penian ; *17* — prepuț ; *18* — simfiza pubiană.

este mai puțin dezvoltată decît la marsupiale ; ea conține o mică cavitate (utriculul prostatic), care comunică cu uretra prostatică. Sinusul uro-genital (uretra) conține *glande parauretrale Littré*, diseminate pe toată lungimea sa ; *glandele prostatice* se constituie ca evaginări ale epiteliului sinusului urogenital și pot fi : anterioare, dorsolaterale și ventrale ; *glandele Cowper*, de tip tubulo-alveolar, se deschid în regiunea bulbară a uretrei peniene, iar *glandele prepuțiale* pe fața internă a glandului penian ; ele derivă din ectodermul regiunii prepuțiale. Uretra, care ca și la marsupiale prezintă cele trei porțiuni (prostatică, membranoasă și peniană), constituie calea comună a sistemului urinar și genital.

Sistemul genital femel este reprezentat de *ovare* și *căile genitale*, diferențiate în segmente cu importanță funcțională diferită. Ovarul exercită, ca și testiculul, o dublă funcție : aceea de a elabora gameți (ovule) și hormoni (prin sistemul propriu endocrin) ; ultimii vor stimula dezvoltarea structurală și evoluția funcțională a căilor genitale femele în vederea acuplării, fecundării și dezvoltării embrionului. Canalele Müller arată un înalt grad de fuziune ; la placentarele superioare ele formează un unic conduct utero-vaginal. Ureterele ocupă o poziție laterală față de oviducte (v. fig. 419). Sinusul uro-genital se distinge prin mari variații în privința compartimentării și modului de formare a vaginului. Gestația atinge cel mai înalt grad de perfecționare prin prezența unei *placente* veritabile.

Placentarele prezintă o mare varietate de tipuri în privința *ciclului reproducător*, dintre care menționăm pe cele cu reproducere *continuă* și *sezonieră*. Există specii poliestrale (cu mai multe cicluri estrale) care se reproduc tot timpul anului, dacă condițiile sînt favorabile ; masculii acestor specii au spermatogeneză continuă. Majoritatea placentarelor, însă, se reproduc numai în anumite perioade ale anului (sezonul de reproducere) ; la acestea sistemul genital intră în repaus în timpul iernii, iar primăvara își reia activitatea. La masculi, spermatogeneza se desfășoară în urma influenței exercitate de hormonii elaborați de glanda interstițială, iar la femele ovulația poate fi spontană sau declanșată, la unele specii, prin acuplare. Fecundația are loc în tractusul genital femel, unde se dezvoltă și viitorul organism.

Ovarele sînt perechi, egal dezvoltate, cu excepția *Chiropterelor* la care ovarul stîng este redus. Căile genitale sînt adaptate la copulație, la transportul spermatozoizilor pînă în partea cranială a oviductelor, la fe-

Scanned with OKEN Scanner

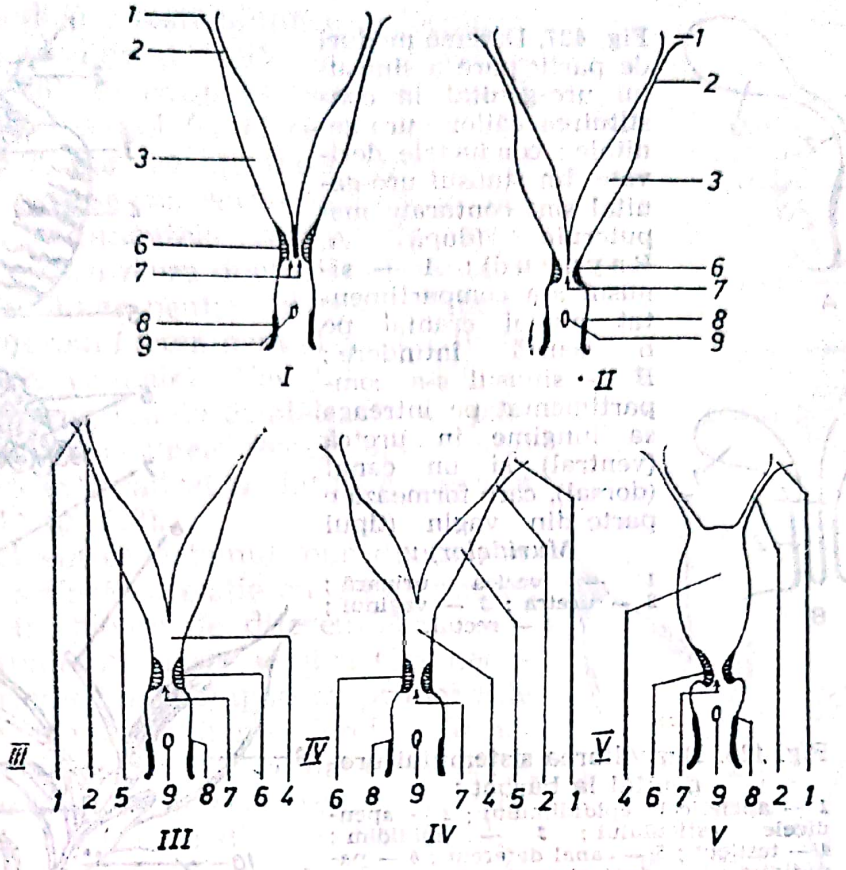

Fig. 426. Diferite grade de fuziune a canalelor Müller la mamiferele placentare (după Van Loen):

I — uterus duplex; *II* — uterus bipartitus; *III* și *IV* — uterus bicornis; *V* — uterus simplex; *1* — ostium tubae; *2* — trompa Fallope; *3* — uter; *4* — corpul uterului; *5* — corn uterin; *6* — cervix uteri; *7* — os uteri; *8* — vaginul; *9* — orificiul uretrei.

cundație, dezvoltarea embrionului, fetusului și la parturiție. În funcție de gradul de fuziune a celor două canale Müller, se disting mai multe tipuri de tractusuri genitale femele, evoluție care constă în fuziunea canalelor Müller și dezvoltarea corpului uterin.

Primitiv, există un *uter dublu* („uterus duplex") la *Lagomorfe*, unele *Chiroptere* și *Viveride*, la care terminal există un vagin cu o parte distală, ectoblastică și una proximală, endoblastică provenită din sinusul uro-genital (fig. 426). Dubla origine a pungii vaginale este un caracter comun tuturor placentarelor. Porțiunea ectoblastică sau endoblastică variază ca dimensiuni în funcție de specie. În cazul sistemului genital cu uter dublu, cele două dilatării ale oviductului (uterele) se deschid independent în vagin prin cîte un orificiu („os uteri"). Uterul comunică cu cavitatea abdominală prin *trompa uterină* (tuba).

La placentarele cu uter de *tip bipartit*, cele două utere fuzionează terminal pe o distanță scurtă, așa încît există *un singur col uterin* care se deschide în vagin numai printr-un orificiu.

La placentarele cu uter de *tip bicorn* există un corp uterin median care atinge lungimi diferite în funcție de specie; asemenea tip de uter au *Ungulatele, Cetaceele, Insectivorele, Rozătoarele, Chiropterele, Lemuridele,*



Fig. 427. Diverse moduri de participare a sinusului uro-genital la constituirea căilor uro-genitale ; conductele derivate din sinusul uro-genital sînt conturate mai puternic (după A. Raynaud) : *A* — sinusul s-a compartimentat numai cranial pe o scurtă întindere ; *B* — sinusul s-a compartimentat pe întreaga sa lungime în uretră (ventral) și un canal (dorsal), care formează o parte din vagin (tipul *Muridelor*) :

1 — vezica urinară ; *2* — uretra ; *3* — vaginul ; *4* — rectul.

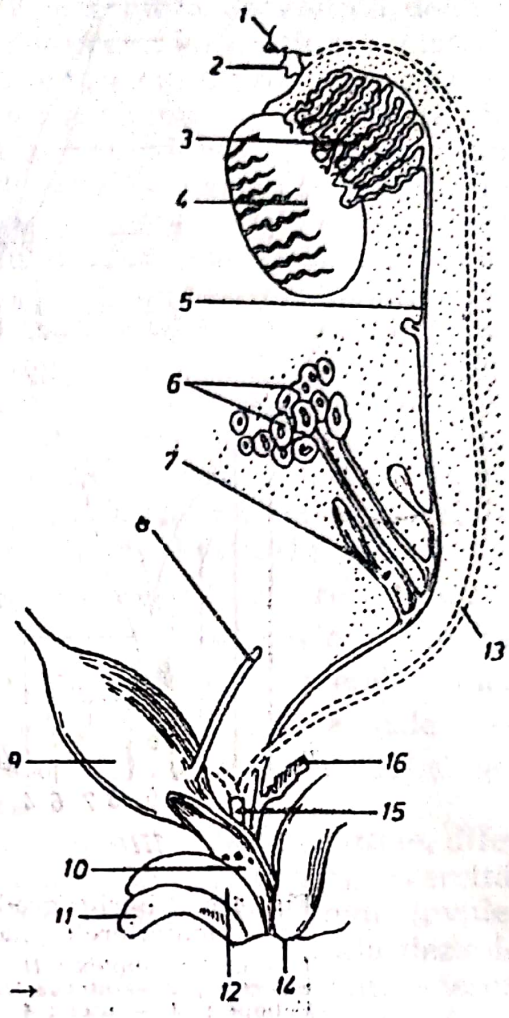

Fig. 428. Dezvoltarea sistemului uro-genital la bărbat :

1 — apendicele epididimului ; *2* — apendicele testiculului ; *3* — epididim ; *4* — testicul ; *5* — canal deferent ; *6* — paradidim ; *7* — duct aberant ; *8* — ureter ; *9* — vezica urinară ; *10* — sinus uro-genital ; *11* — penis ; *12* — schița scrotului ; *13* — traiectul canalului Müller atrofiat ; *14* — anus ; *15* — utricul ; *16* — glanda veziculară.

Tarsiidele, dar cu mari variații în privința gradului de fuziune a celor două utere.

Cea mai avansată fuziune a uterelor conduce la constituirea unui uter de *tip simplu* comun *Edentatelor* și *Primatelor,* inclusiv omului (v. fig. 426) ; în acest caz cele două utere fac corp comun, purtînd latero-cranial *trompele Fallope* (vestigii proximale ale canalelor Müller).

Sinusul uro-genital al placentarelor femele se împarte terminal, în sens longitudinal, în două conducte : uretra și vaginul, cu deschideri independente la exterior, ceea ce realizează completa separare a căilor genitale de cele urinare ; la exterior se disting astfel, în sens cranio-caudal, deschiderile : urinară, genitală și anală. Această separare nu este însă completă la toate placentarele (fig. 427), ci prezintă grade diferite, la diferitele specii.

În cazul cînd embrionul evoluează către sexul mascul, din crestele genitale se dezvoltă testiculele care se conectează la canalele mezonefrotice ce devin astfel canalicule eferente, iar canalul Wolff se transformă în canal epididimar și deferent ; în acest caz, din tractusul genital femel, care se dezvoltă paralel cu cel mascul, se păstrează numai porțiuni vestigiale reprezentate de apendicele testiculare (deschiderea trompei Fallope), utricula prostatică (rudiment din uter numit și „uterul masculin"). În ve-

cinătatea caudală a testiculului este localizat *paradidimul* (rudiment caudal al mezonefrosului) (fig. 428). În cazul în care embrionul evoluează către sexul femel se dezvoltă canalele Müller, dar se atrofiază conductele mascule din care se conservă *epooforonul*, reprezentat de rudimentele craniale ale mezonefrosului ce furnizează ducturile eferente și canalul epididimar pentru mascul. Caudal, există *paraoforonul* (rudiment al canaliculelor mezonefrotice caudale). Canalul Wolff se atrofiază în sens cranio-caudal, din el păstrîndu-se (numai la unele femele placentare) canalul Gartner localizat pe laturile uterului și vaginului (fig. 429).

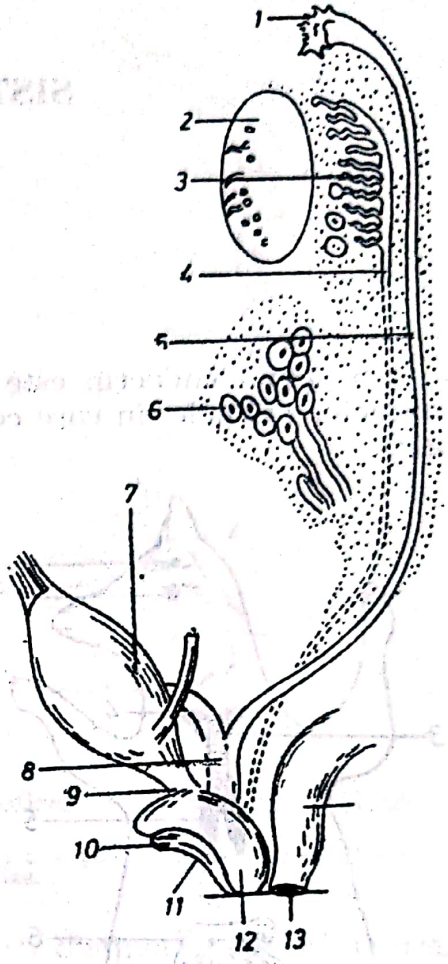

Fig. 429. Dezvoltarea sistemului uro-genital la femeie :
1 — infundibulul trompei uterine ; *2* — ovar ; *3* — epooforon ; *4* — canalul longitudinal al epooforonului ; *5* — trompa uterină (canalul Müller) ; *6* — paraoforon ; *7* — vezica urinară ; *8* — uter-vagin ; *9* — uretra ; *10* — clitoris ; *11* — sinus uro-genital (vestibulul vaginului) ; *12* — labia mare ; *13* — anus.

Este evident că sistemul reproducător se dezvoltă în strînsă corelație cu cel excretor ; în stadiile incipiente de diferențiere a organelor sexuale, primare, acestea sînt nedefinite, embrionii fiind echipați cu primordiile ambelor gonade și conducte. Conductele accesorii mascule provin în cea mai mare parte din tuburile mezonefrotice, spre deosebire de cele femele care provin din canalele Müller. În consecință, sistemul genital mascul este mai intim asociat cu sistemul excretor decît cel femel. Amniotele prezintă organe copulatoare, fecundația fiind internă, iar masculii posedă penis. La *Elasmobranhi* și la unii *Teleosteeni*, la care există fecundație internă, aripioarele pelviene sau anale ale masculilor se pot transforma în organe copulatoare.

Urmărind dezvoltarea sistemului genital atît sub aspect filogenetic cît și ontogenetic, se constată tendința evoluției sale în două direcții : separarea sistemului reproducător de sistemul excretor și separarea netă a celor două sexe. Începînd cu ciclostomii și continuînd cu peștii și amfibienii, aceste două sisteme diverg tot mai mult, completa lor separare realizîndu-se însă numai la sexul femel al mamiferelor superioare (placentarele superioare)[1].

[1] Funcția endocrină a glandelor sexuale este amintită în cadrul tratării glandelor endocrine cu care se corelează.

Capitolul 11

SISTEMUL ENDOCRIN

Sistemul endocrin este cel mai reprezentativ dintre sistemele organismelor animale, în care conexiunea dintre organe este exclusiv fiziologică.

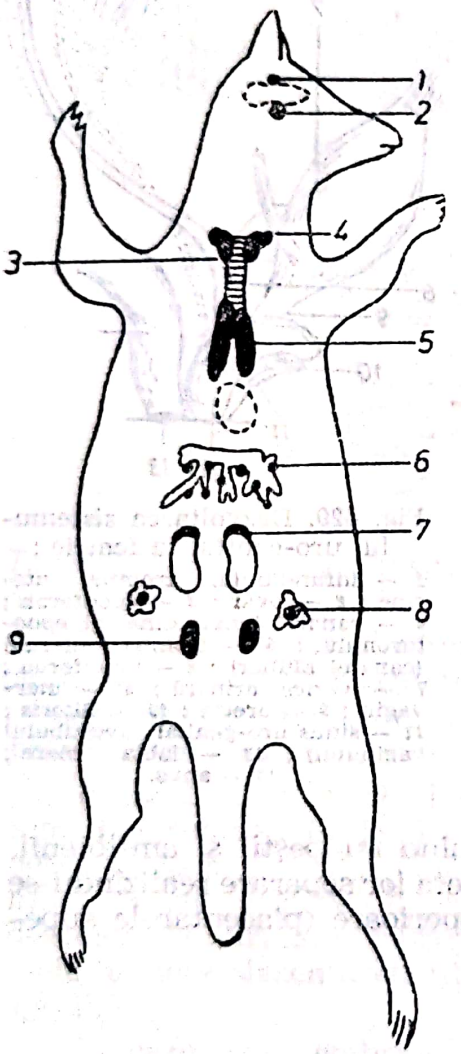

Fig. 430. Reprezentarea generală a glandelor endocrine într-un organism mamifer (după K a m p f e) :
1 — epifiza ; 2 — hipofiza ; 3 — tiroida ; 4 — paratiroidele ; 5 — timusul ; 6 — pancreasul endocrin ; 7 — suprarenalele ; 8 — ovarul ; 9 — testiculul.

Substanţele elaborate de glandele endocrine *(hormonii)* sînt transportate în organism la distanţe mari prin intermediul sistemului circulator. Ele acţionează electiv asupra altor glande endocrine sau a altor sisteme, stimulînd sau inhibînd activitatea acestora. Acest rol coordonator al sistemului endocrin îl situează, alături de sistemul nervos, în marele „complex integrativ" al organismului.

După conexiuni şi origine embrionară, glandele endocrine se pot asocia în două grupe : hipofiza (parţial), epifiza, corpii suprarenali (la vertebratele inferioare) şi medulosuprarenala (la vertebratele superioare) au origine nervoasă, iar tiroida, paratiroidele şi timusul au originea în epiteliul pungilor branhiale ; insulele Langerhans (pancreasul endocrin) provin din schiţele embrionare duodenale, iar partea endocrină a glandelor genitale (ţesutul interstiţial din testicul şi foliculii şi corpul galben din ovar) provine din celulele stromei constitutive a gonadelor (fig. 430).

11.1. HIPOFIZA

Dezvoltarea hipofizei este, în esenţă, similară la toate vertebratele ; ea se formează cu participarea simultană a unui mugure oval ectoblastic şi a unui primordiu diencefalic ; mugurele va deveni cavitar, constituind punga Rathke, componenta adenohipofizei, iar partea diencefalică (hipotalamică) va forma neurohipofiza (lobul posterior sau nervos al hipofizei — fig. 431).

Scanned with OKEN Scanner

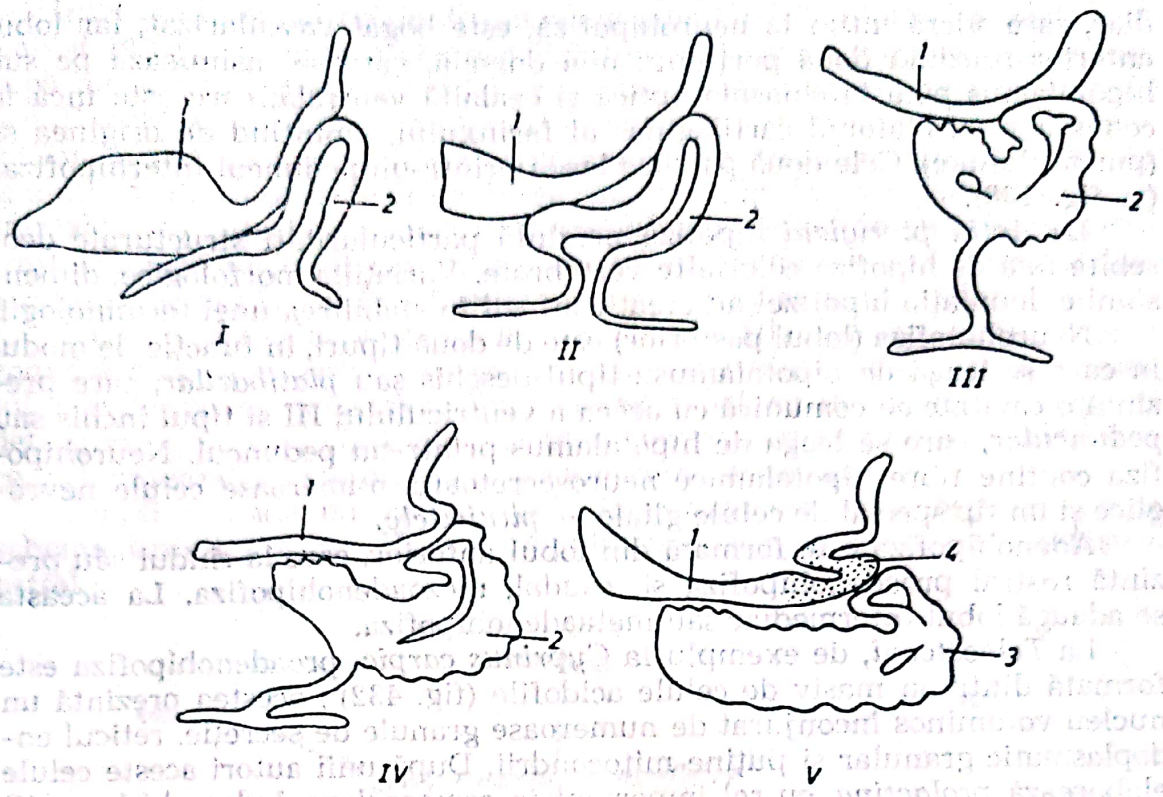

Fig. 431. Stadiile embrionare ale dezvoltării hipofizei la *Natrix natrix* (după Enemar):
1 — peretele ventral al ventriculului III al diencefalului ; *2* — punga Rathke ; *3* — adenohipofiza ; *4* — neurohipofiza.

La **Ciclostomi** hipofiza prezintă două părţi distincte : *adenohipofiza*, ca un disc care se extinde anterior pînă la chiasma optică şi *neurohipofiza*, lipsită de peduncul, reprezentînd de fapt partea caudo-ventrală a planşeului ventriculului III diencefalic (hipotalamusul). Neurohipofiza se distinge de celelalte părţi ale hipotalamusului prin prezenţa unor pliuri la care aderă lobul intermediar (partea caudală a adenohipofizei) (v. fig. 135). Partea rostrală a adenohipofizei este reprezentată de *lobul anterior*, care la rîndul său prezintă *proadenohipofiza* cu celule bazofile secretoare de *hormon somatotrop* şi *mezoadenohipofiza*, foarte activă în timpul metamorfozei, celulele sale elaborînd *hormonul tireotrop ; metaadenohipofiza* (lobul intermediar) elaborează *hormonii melanostimulatori* (MSH).

Caracterele morfofuncţionale ale hipofizei ciclostomilor se apropie de acelea ale hipofizei teleosteenilor.

La **Peşti :** la *Selacieni* hipofiza este situată înaintea sacului vascular, fiind parţial o prelungire ventrală a diencefalului. Neurohipofiza, ca şi la ciclostomi, nu este proeminentă, ceea ce a indus pe unii autori în eroarea de a afirma că hipofiza selacienilor este lipsită de lob posterior. Acesta se distinge de partea frontală a infundibulului prin prezenţa neregularităţilor peretelui bazal.

Adenohipofiza (lobul glandular), rezultată din punga Rathke, este constituită din lobul anterior şi intermediar. La *Plagiostomi* lobul interme-

diar, care aderă intim la neurohipofiză, este bogat vascularizat, iar lobul anterior prezintă două porțiuni : una dorsală, care se insinuează pe sub hipotalamus pînă la chiasma optică și cealaltă ventrală, care este încă în conexiune cu plafonul cartilaginos al farinxului, amintind de originea sa (punga Rathke). Cele două părți se leagă printr-un peduncul interhipofizar (v. fig. 138).

La *Actinopterigieni* hipofiza prezintă particularități structurale deosebite față de hipofiza celorlalte vertebrate. Variațiile morfologice, dimensiunile, lobulația hipofizei au creat confuzii în stabilirea unei terminologii.

Neurohipofiza (lobul posterior) este de două tipuri, în funcție de modul în care se leagă de hipotalamus : tipul deschis sau *platibazilar*, care prezintă o cavitate ce comunică cu aceea a ventriculului III și tipul închis sau *peduncular*, care se leagă de hipotalamus printr-un peduncul. Neurohipofiza conține fibre hipotalamice neurosecretoare, numeroase celule nevroglice și un tip special de celule gliale — *pituicitele*.

Adenohipofiza este formată din lobul anterior, care la rîndul său prezintă rostral proadenohipofiza și, caudal, mezoadenohipofiza. La aceasta se adaugă lobul intermediar sau metaadenohipofiza.

La *Teleosteeni*, de exemplu la *Cyprinus carpio*, proadenohipofiza este formată dintr-un masiv de celule acidofile (fig. 432) ; acestea prezintă un nucleu voluminos înconjurat de numeroase granule de secreție, reticul endoplasmatic granular și puține mitocondrii. După unii autori aceste celule elaborează *prolactina*, cu rol important în osmoreglare, îndeosebi la peștii eurihalini.

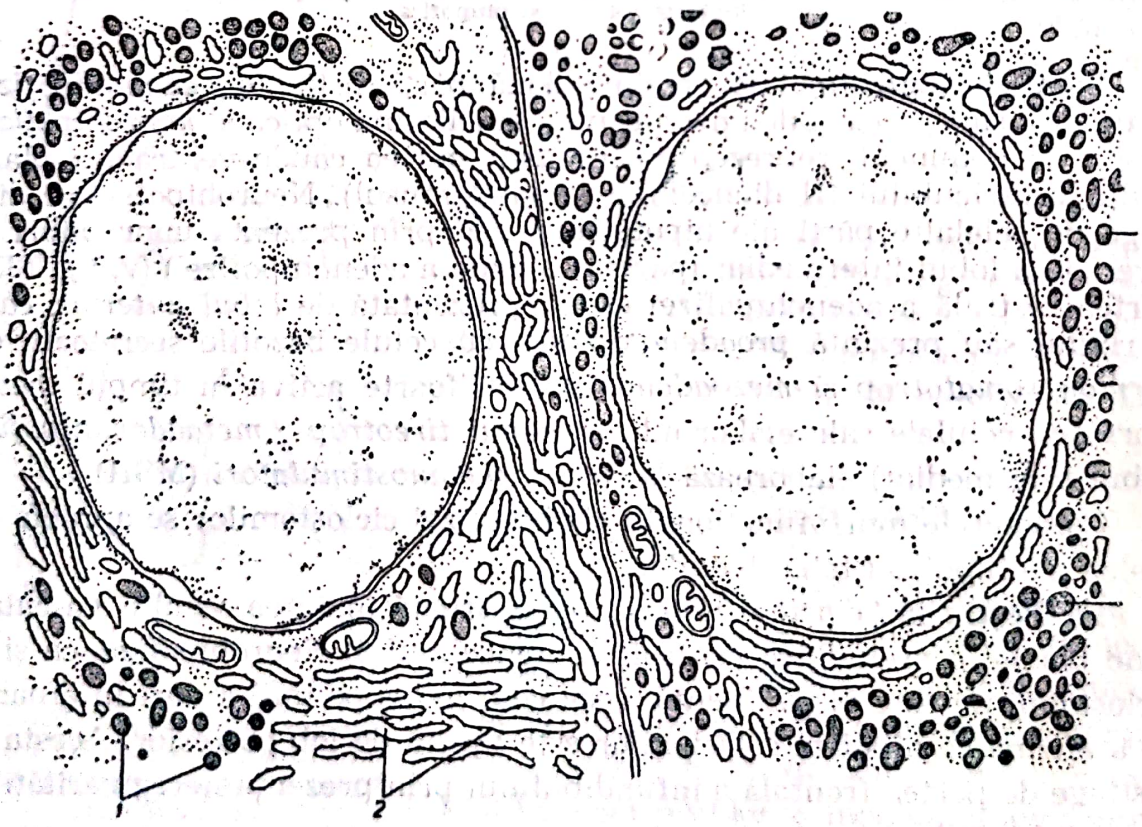

Fig. 432. Celule acidofile din proadenohipofiza de la *Cyprinus carpio* (schemă după o electronofotografie — după Minerva Dancăşiu) :
1 — granule de secreție ; 2 — reticul endoplasmatic granular.

Scanned with OKEN Scanner

Intervenţia hipofizei în fenomenele adaptării cromatice la peşti este bine stabilită, deoarece peştii hipofizectomizaţi rămîn decoloraţi şi numai după inocularea intermedinei îşi recapătă capacitatea de adaptare cromatică. Funcţia cromatotropă a hipofizei se exercită nu numai asupra melanoforilor, ci şi asupra xantoforilor şi guanoforilor. Hipofizectomia practicată la indivizii tineri opreşte dezvoltarea somatică ; grefarea hipofizei la aceste animale, sau injectarea unor extracte hipofizare totale permit reluarea creşterii. Este de mult cunoscut raportul strict dintre activitatea ciclică sezonieră de la nivelul hipofizei şi creşterea solzilor şi otolitelor.

Ca şi la celelalte vertebrate, hipofiza peştilor îndeplineşte funcţia gonadotropă, intervenind atît asupra liniei germinale, cît şi asupra ţesutului endocrin al gonadelor. Suprimarea hipofizei de la indivizii adulţi determină involuţia gonadelor, şi secundar a tractusurilor genitale, ceea ce influenţează caracterele sexuale secundare sezoniere.

Hipofiza joacă un rol deosebit în comportamentul peştilor. După schema sintetică a lui H o a r reglajul endocrin la peşti s-ar desfăşura astfel :

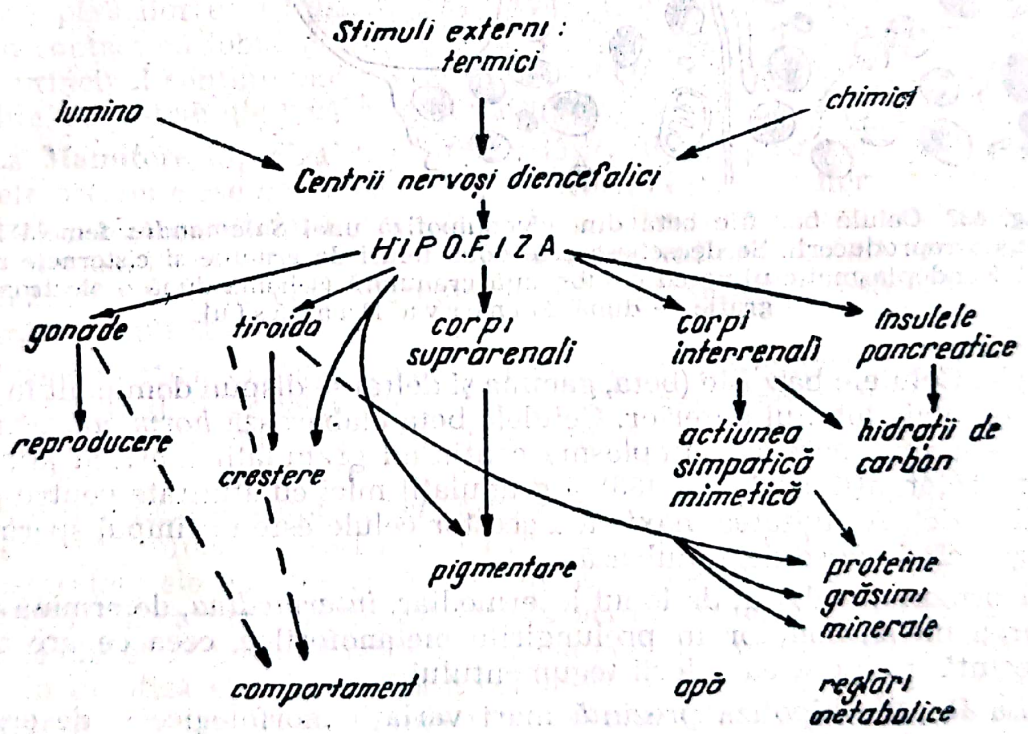

Schema relaţiilor hipofizei la peşti (după H o a r).

La **Amfibieni,** spre deosebire de celelalte vertebrate, lobul nervos al hipofizei este situat rostral în raport cu celelalte părţi constitutive. Lobul intermediar, situat între cel nervos şi cel anterior, aderă intim pe faţa ventrală a lobului nervos.

Lobul anterior este voluminos, sferic la *Anure,* alungit la *Urodele* şi aşezat antero-lateral faţă de celelalte părţi ale glandei. Hipofiza amfibienilor prezintă şi o porţiune tuberală, constituită din două grupe de celule situate de o parte şi de alta a tuberului, legîndu-se de lobul anterior printr-o lamă mediană. Celulele acidofile ale lobului anterior joacă un rol important în creşterea corpului, pe cînd cele bazofile intervin în funcţiile

Scanned with OKEN Scanner

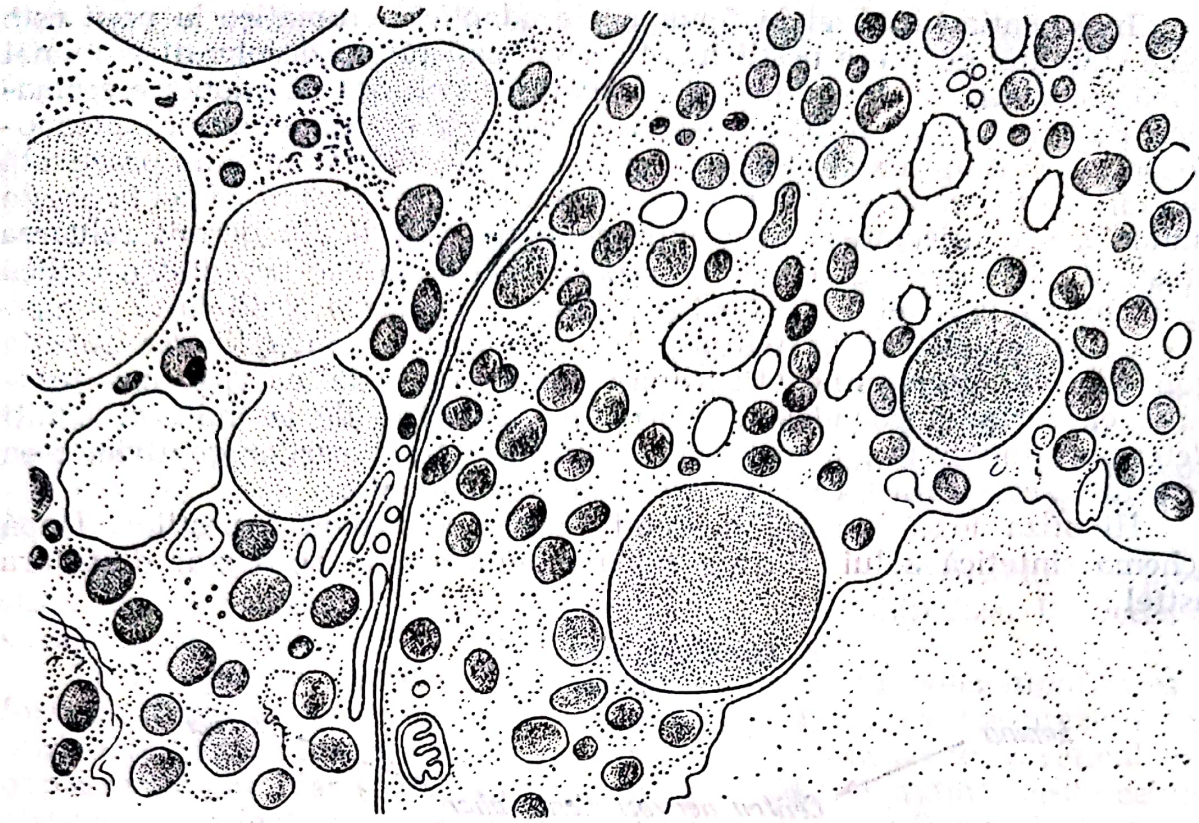

Fig. 433. Celule bazofile beta din adenohipofiza unei *Salamandra* femelă în perioada reproducerii. Se deosebesc cele două feluri de granule și cisternele reticulului endoplasmatic pline cu o substanță granulară (schemă după o electronofotografie — după Minerva Dancăș iu).

sexuale. Celulele bazofile (beta, gamma și delta) se dispun dominant în anumite zone ale lobului anterior. Celulele beta elaborează *hormonul gonadotrop*; ele sînt mari, au citoplasma conținînd granulații mari cu afinitate pentru coloranții acizi (fig. 433) și granulații mici cu afinitate pentru coloranții bazici. Activitatea maximă a acestor celule este în timpul spermatogenezei, cînd ele se degranulează.

Hormonul elaborat de lobul intermediar, *intermedina*, determină diseminarea melanosomilor în prelungirile melanoforilor, ceea ce are drept consecință întunecarea culorii tegumentului.

La **Reptile** hipofiza prezintă mari variații morfologice și de organizare; este situată în șaua turcească. Neurohipofiza se leagă de hipotalamus printr-un peduncul alungit, ceea ce îi permite să proemine de sub diencefal; aceasta determină o dispunere deosebită a adenohipofizei și, ca urmare, lobul tuberal (atunci cînd există) se separă de lobul principal. Volumul lobului intermediar este extrem de variabil; la *Squamatele* vermiforme el este întotdeauna atrofiat, pe cînd la reptilele care își schimbă culoarea tegumentului (*Iguanidele* din genul *Anolis*, sau cameleonii) lobul intermediar poate reprezenta de la 0,30, pînă la 75% din volumul total al hipofizei (fig. 434).

Studiile citologice au stabilit că în adenohipofiza șobolanului există toate tipurile celulare prezente în adenohipofiza celorlalte vertebrate; celulele gamma și beta, care prezintă cele mai mari modificări în raport cu

Scanned with OKEN Scanner

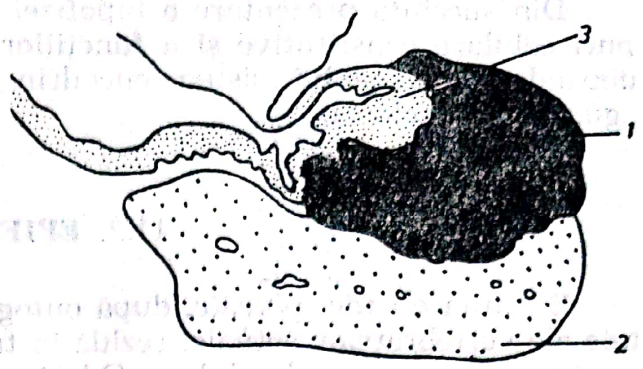

Fig. 434. Secțiune sagitală prin hipofiza de la *Chamaeleo lateralis* :
1 — lobul intermediar ; 2 — lobul anterior ; 3 — lobul nervos.

ciclul sexual, ar elabora hormonii gonadotropi. La reptile însă, aceștia nu au fost încă separați pe cale biochimică. Celulele gamma sînt foarte numeroase și conțin două tipuri de granule electronodense.

La **Păsări** hipofiza este asemănătoare cu aceea de la șopîrle. Neurohipofiza se alungește caudal, prinzîndu-se de hipotalamus printr-o tijă. Hipofiza păsărilor este lipsită de lobul intermediar, iar adenohipofiza nu vine în contact cu lobul posterior decît printr-o lamă de țesut conjunctiv. Lobul principal conține mai multe tipuri de celule : cromofobe, bazofile și acidofile, cu distribuție variabilă în masa lobului.

La **Mamifere** hipofiza prezintă variații morfologice care pot ține de ordinele acestei clase de vertebrate ; ea prezintă o parte nervoasă (neurohipofiza) și una glandulară (adenohipofiza). Ultima expune o porțiune distală (anterioară), una tuberală și partea intermediară. Lobul intermediar este dezvoltat la animalele adaptate la viața din deșert și este mic la cele care trăiesc mult timp în apă.

Adenohipofiza conține o gamă mare de celule endocrine, unele din acestea existînd și la celelalte vertebrate. La mamifere, tipurile celulare ale adenohipofizei sînt mult mai bine cunoscute atît datorită numeroaselor experiențe care s-au efectuat asupra animalelor de laborator, cît și observațiilor făcute asupra adenohipofizei umane. Celulele alfa sînt numeroase, voluminoase, sferice sau ovale, cu abundente granule mici de neurosecreție ; ele elaborează hormonul de creștere — *hormonul somatotrop* (STH). În cazurile de gigantism sau acromegalie, în hipofiză se întîlnește de obicei un adenom acidofil. La șoarecii cu nanism ereditar s-a constatat în hipofiză absența totală a celulelor acidofile ; transplantarea extractelor hipofizare acestor șoareci pitici determină creșterea normală a acestora. La mamifere sînt prezente, întocmai ca la alte vertebrate, celulele eta, beta, gamma, delta și epsilon. Celulele delta secretă *hormonul tireotrop* (TSH), deosebindu-se de celelalte celule bazofile gonadotrope atît prin forma ușor unghiulară, cît și prin dispunerea lor în centrul adenohipofizei. La șobolan se observă că după tiroidectomie celulele delta se hipertrofiază și se degranulează, procese urmate de hialinizarea lor. Celulele epsilon sînt corticotrope ; ele elaborează *ACTH*. După o suprarenalectomie bilaterală, la șobolan se constată o creștere a celulelor stelate cromofobe cu un bogat conținut granular. Alți cercetători arată că, după suprarenalectomie bilaterală la șobolan, celulele bazofile delta se activizează, iar cele beta se reduc.

Scanned with OKEN Scanner

Din succinta prezentare a hipofizei vertebratelor, a numeroaselor tipuri celulare constitutive şi a funcţiilor acestora se poate conclude uşor dependenţa întregului sistem encodrin de această glandă (supranumită „glanda glandelor").

11.2. EPIFIZA

Evoluţia *glandei pineale*, după ontogenia şi filogenia organelor parietale ale vertebratelor actuale, rezidă în transformarea acestora din organe senzoriale în organe glandulare. Odată cu transformarea epifizei în organ compact, traversat de capilare, în mod egal se transformă şi structura celulelor epifizare ; celulele senzoriale îşi pierd componenta receptoare şi devin *pinealocitele* de la mamifere.

O reprezentare foarte schematică a unui organ senzorial (ex. ochiul parietal) arată existenţa a două componente esenţiale : celula senzorială — *fotoreceptoare* şi elementul de conducere spre centrii nervoşi — *celula ganglionară* (fig. 435).

Transformarea la *Amniote* a ochiului parietal în organ esenţialmente glandular se explică prin două ipoteze : *1*) celulele fotoreceptoare şi ganglionare dispar, iar celulele ependimare devin glandulare ; 2) elementele fotoreceptoare care au funcţii senzoriale la amniote regresează, îşi pierd polaritatea şi devin celule glandulare, iar sinapsele dintre acestea şi celulele ganglionare dispar (v. fig. 435). Cea de a doua ipoteză este susţinută cu date ultrastructurale în întreaga serie a vertebratelor, demonstrînd transformarea gradată a celulelor fotoreceptoare în celule glandulare.

Transformarea regresivă cea mai reprezentativă se întîlneşte la reptile, unde în acelaşi organ există toate tipurile celulare ale seriei senzoriale în regresiune (fig. 436). Astfel, în retina ochiului pineal, care este mai simplă decît retina ochilor propriu-zişi, se găsesc, alături de celule fotoreceptoare, celule fotoreceptoare rudimentare, pinealocite şi celule ganglionare. Celula fotoreceptoare, cu o pronunţată bipolaritate, prezintă caracterele celulelor cu conuri din retina ochiului, respectiv prezintă segment extern, intern, corp celular şi pedicul bazal. Regresiunea afectează elementele polare, aşa încît la o celulă fotoreceptoare rudimentară secretorie segmentul extern poate dispare sau poate persista rudimentar, nefuncţional, în timp ce extremitatea bazală a celulei să deţină funcţii secretorii.

La **Păsări** cercetările electronomicroscopice au stabilit definitiv caracterul fotoreceptor atipic al celulelor organului pineal. La toate speciile examinate celulele fotoreceptoare rudimentare secretorii prezintă un segment extern, unul intern, corpul celular şi un pedicul bazal ; ele sînt însă celule atipice, deoarece au suferit o reducere care a afectat atît polul fotoreceptor, cît şi polul bazal devenit secretor.

La **Mamifere** epifiza (glanda pineală) are poziţii diferite în funcţie de gradul de dezvoltare al encefalului. Astfel, ea poate fi supra-, retro- sau subcaloasă. La om se dispune sub corpul calos, extinzîndu-se înapoi către mezencefal ; este localizată în foseta dintre coliculii cvadrigemeni anteriori.

Scanned with OKEN Scanner

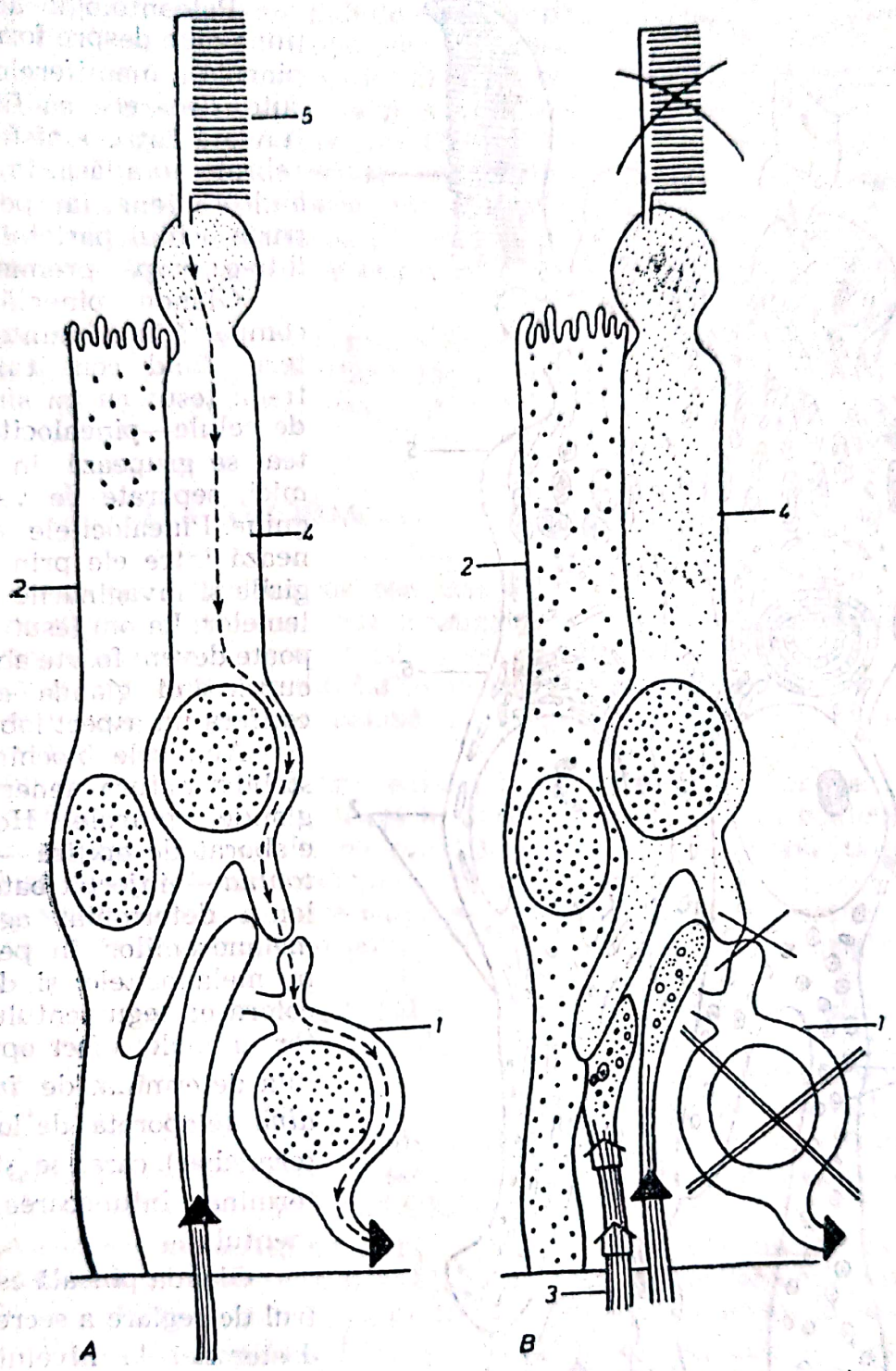

Fig. 435. Exprimarea grafică a ipotezei transformării fotoreceptorilor în organ pineal la vertebrate (după Collin): *A* — tipuri celulare într-un organ pineal considerat senzorial; *B* — tipuri celulare într-un organ pineal înainte de a pierde funcția senzorială. Elementele tăiate reprezintă transformarea posibilă în sensul regresiei:

1 — celulă ganglionară; 2 — celulă interstițială de tip ependimar; 3 — inervație aferentă vegetativă; 4 — celulă de tip fotoreceptor; 5 — segmentul extern (polul fotoreceptor).

Scanned with OKEN Scanner

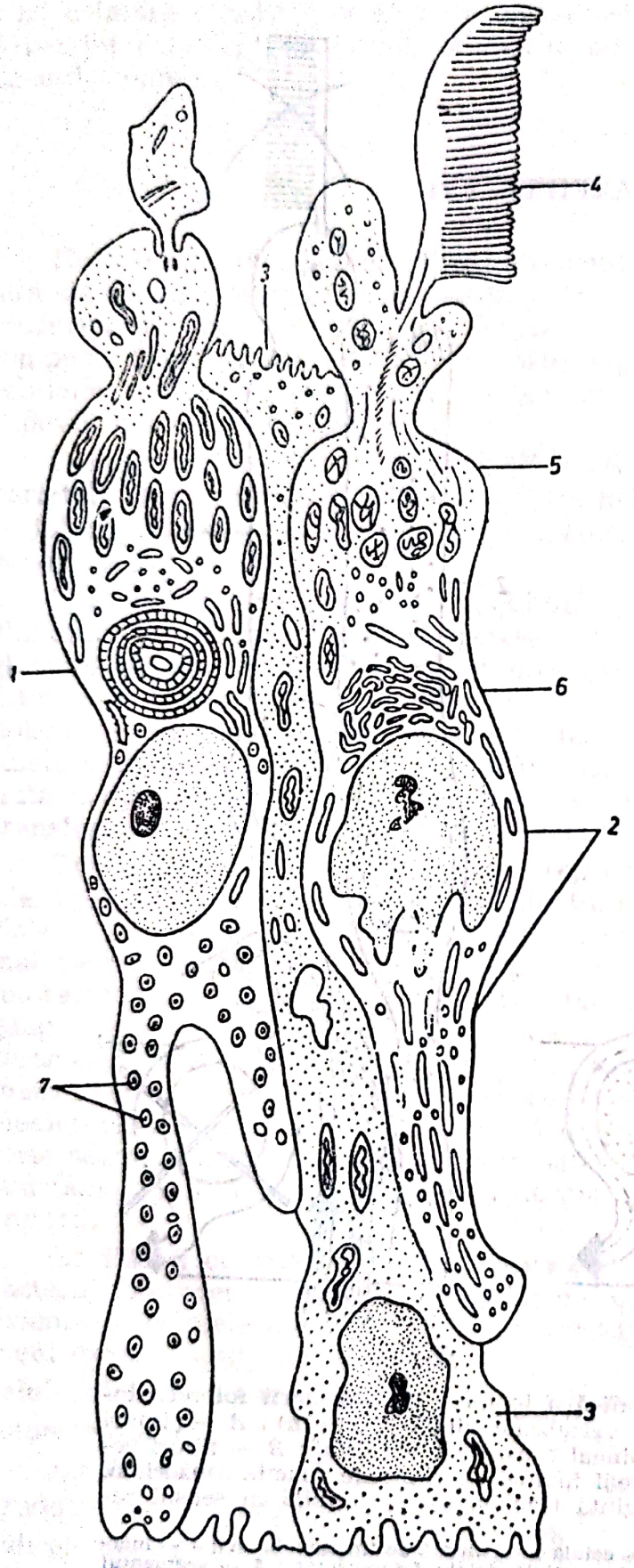

Fig. 436. Epiteliul epifizar de la *Lacerta muralis* (după Collin):

1 — fotoreceptor rudimentar secretor ; *2* — celulă de tip fotoreceptor ; *3* — celulă interstițială de tip ependimar ; *4* — segmentul extern ; *5* — elipsoid ; *6* — paraboloid ; *7* — granule de secreție.

Paleontologia aduce puțiune date despre formațiunea pineală a mamiferelor dispărute, deoarece ea fiind scufundată între emisferele cerebrale nu a lăsat impresiuni endocraniene, iar pe de altă parte ochiul parietal dispare într-o etapă premamaliană.

Glanda pineală devine compactă încă înainte de naștere, fiind constituită dintr-un țesut cu un singur tip de celule—**pinealocite**. Acestea se grupează în pachete mici, separate de vase sanguine. Pinealocitele se angrenează între ele prin prelungirile și invaginările plasmalemelor. La om țesutul fibros poate deveni foarte abundent, cuprinzînd glanda căreia îi conferă un aspect lobulat.

Analizele biochimice au stabilit natura nenervoasă a glandei pineale. Hormonul elaborat de epifiză — *melatonina* — injectat batracienilor a determinat agregarea melanosomilor în pericarionii melanocitelor și, deci, decolorarea tegumentului acestor animale, efect opus aceluia determinat de *intermedină* (elaborată de lobul intermediar) care, se știe, determină întunecarea tegumentului.

Glanda pineală este centrul de reglare a secreției aldosteronei la nivelul zonei glomerulare a suprarenalei. Pinealectomia determină scăderea activității de elaborare a aldosteronei, iar injectarea unui extract pineal determină hipertrofia zonei glomerulare a suprarenalei.

Scanned with OKEN Scanner

Glanda pineală este, neîndoielnic, implicată în reglarea activității gonadelor. Pinealectomia mamiferelor tinere declanșează hipertrofia gonadelor și apariția precoce a caracterelor sexuale secundare, iar efectul invers a fost obținut prin injectarea extractului pineal mamiferelor impubere, cărora astfel le-a fost inhibată dezvoltarea gonadei și încetinită evoluția caracterelor sexuale secundare.

Aceste experiențe, ca și multe altele, au condus la concluzia că și epifiza intervine notabil în dezvoltarea sezonieră a gonadelor.

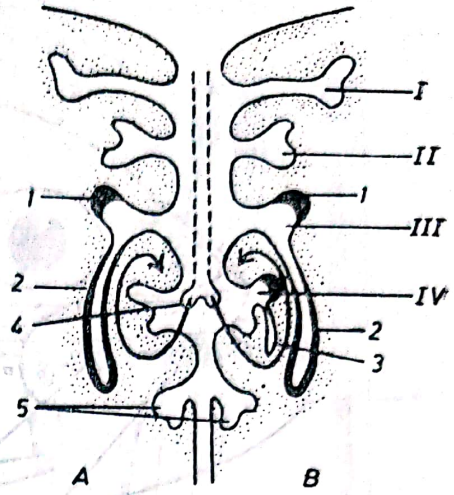

Fig. 437. Derivatele faringiene la porc *(A)* și cal *(B)* (după Grau și Dellmann):
1 — paratiroidele; *2* — timus; *3* — timus IV; *4* — tiroida; *5* — schițele pulmonare. I—IV — pungile branhiale.

11.3. TIROIDA

La mamifere tiroida este cea mai voluminoasă glandă endocrină; este localizată pe fața ventrală a căilor respiratorii superioare, în dreptul cartilajului tiroid. La toate vertebratele glanda tiroidă se naște dintr-o evaginare ventro-mediană a faringelui, la nivelul primelor două perechi de pungi branhiale.

Mugurele tiroidian crește caudal îndepărtîndu-se ușor de locul de origine (fig. 437), de care se leagă în unele cazuri printr-un pedicul uneori cavitar, de unde și numele de *canal tireoglos Hiss.* În majoritatea cazurilor însă, această legătură dispare.

La schița principală tiroidiană se mai pot adăuga uneori mase tisulare provenite din pungile branhiale IV, glanda avînd astfel origine *endodermică.*

La toate vertebratele țesutul tiroidei este format din *foliculi tiroidieni,* asemănători unor sferule cu pereții constituiți dintr-un singur rînd de celule epiteliale. Produsul elaborat de acestea — o substanță semifluidă cunoscută sub numele de *coloid* — se adună în lumenul foliculului.

Pînă în prezent nu s-au stabilit deosebiri structurale și funcționale importante privind tiroida vertebratelor, diferențele eventuale existînd numai în privința dispunerii foliculilor.

La **Ciclostomii** adulți foliculii tiroidieni sînt diseminați în lungul aortei ventrale și a arterelor branhiale aferente (ca la *Petromizontide*) sau în peretele ventral al faringelui, în dreptul aortei ventrale (ca la *Myxinide*).

La **Pești:** la *Selacieni* foliculii tiroidieni se asociază într-un *organ compact* dispus între cartilajele mandibulare (înainte) și sacii branhiali (înapoi).

La *Teleosteeni,* la majoritatea lor, glanda tiroidă nu se individualizează, veziculele sale fiind diseminate în regiunea branhială, de-a lungul aortei ventrale și a porțiunii inițiale a arterelor branhiale aferente (fig. 438); structura compactă este considerată ca evoluată față de cea difuză apreciată ca tip primitiv. *Vezicula tiroidiană* (unitatea histologică constitutivă a glandei tiroide) nu diferă de foliculii tiroidieni de la ma-

Scanned with OKEN Scanner

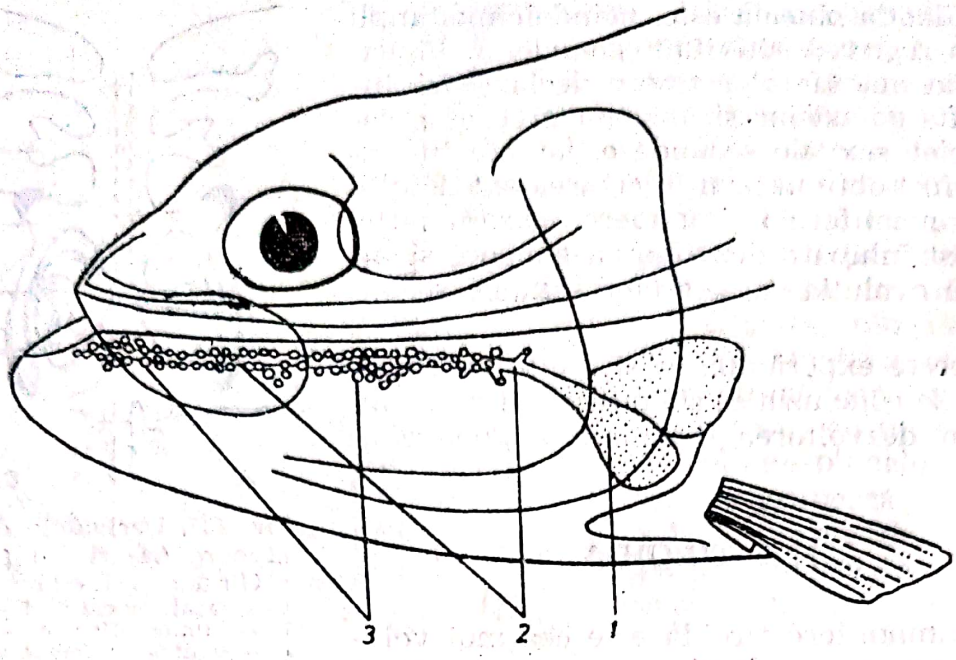

Fig. 438. Schema regiunii cefalice de la un hering (după Buchmann):
1 — inima ; *2* — aorta ventrală ; *3* — tiroida dispersată.

mifere sau de la celelalte vertebrate. În perioadele de repaus funcțional, structurile veziculare se pot transforma în cordoane, așa cum sînt cordoanele Wolfer de la *Anguilide*.

La teleosteeni tiroidectomia este practic imposibilă, astfel încît experiențele s-au făcut cu inhibitori antitiroidieni al căror efect a fost anulat prin tratamentul cu tiroxină sau cu extract brut de tiroidă ; astfel a fost stimulată creșterea și diferențierea animalelor. Iodul adăugat în acvariile cu pești atenuează hiperplazia tiroidiană, iar tumorile tiroidiene tratate cu iod regresează.

La **Amfibieni** tiroida se remarcă de timpuriu ca un diverticul ventral al faringelui larvelor. Extirparea acestor primordii la mormoloci determină o metamorfoză incompletă, iar hrănirea larvelor cu extract tiroidian accelerează procesul metamorfozei, adulții obținuți avînd însă talie mică.

La Reptile *(Saurieni, Chelonieni, Crocodilieni)* glanda tiroidă provine numai din schița mediană ventrală. Deplasarea caudală a acesteia determină raporturi strînse cu marile vase de la baza gîtului (fig. 439) și cu corpul ultimobranhial. În clasa reptilelor tiroida prezintă o mare variabilitate morfologică, în contrast cu marea uniformitate histologică.

La **Păsări** din schița faringiană ventrală rezultă o pereche de tiroide situate de o parte și de alta a traheei, la intrarea în cavitatea toracică, între artera carotidă comună și vena jugulară (în vecinătatea originii acestora). Tiroidectomia determină perturbări în creștere și metabolism bazal. Tiroida exercită o influență activă asupra gonadelor intervenind în instalarea caracterelor sexuale secundare.

La **Mamifere,** ca și la om, glanda tiroidă prezintă doi lobi legați printr-un istm. La mamiferele superioare cei doi lobi pot fi separați. La om, ca și la alte mamifere, istmul care se află în dreptul inelelor traheene 2—4

prezintă caudal o prelungire — lobul piramidal sau *piramida Lalouette* — care este un vestigiu al ductului tireoglos.

Analiza ultrastructurală a celulelor foliculilor tiroidieni a evidenţiat mai precis caracterele celulelor foliculare tipice şi a celulelor clare Baber ; primele elaborează glicoproteinele iodate, iar celulele clare Baber hormonul *calcitonina* ce intervine în reglarea calcemiei sanguine. Celulele foliculare tipice au o polaritate netă ; polul apical (cel dinspre lumenul vezicii tiroidiene) prezintă microvili, iar polul bazal vine în contact cu o membrană bazală sau, parţial, cu celulele clare Baber (fig. 440). Nucleul celulelor foliculare este înconjurat de un bogat reticul endoplasmatic granular, cu cisternele puternic dilatate. Către polul apical în celulele active se constată picături de secreţie cu coloid, care ulterior este deversat în lumenul foliculului. Celulele clare se disting prin absenţa polarităţii ; ele prezintă mai multe mitocondrii şi un abundent complex Golgi.

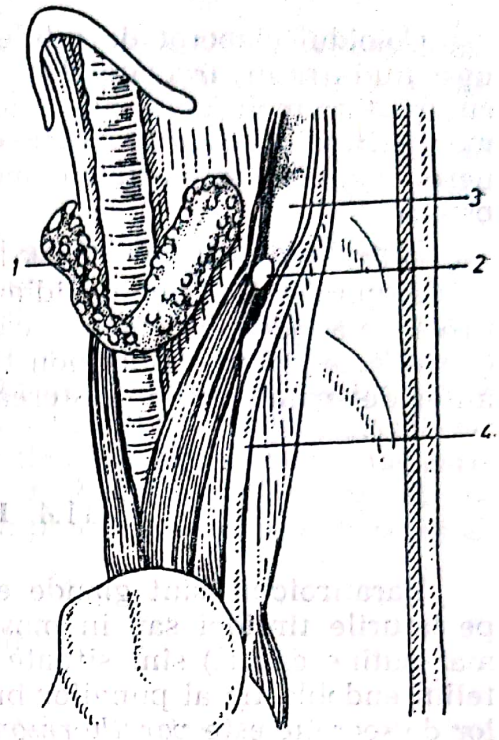

Fig. 439. Reprezentare semischematică a organelor cervicale la *Anguis fragilis* (după P i s c h i n g e r) :
1 — tiroida ; 2 — paratiroida ; 3 — timus ; 4 — vena jugulară.

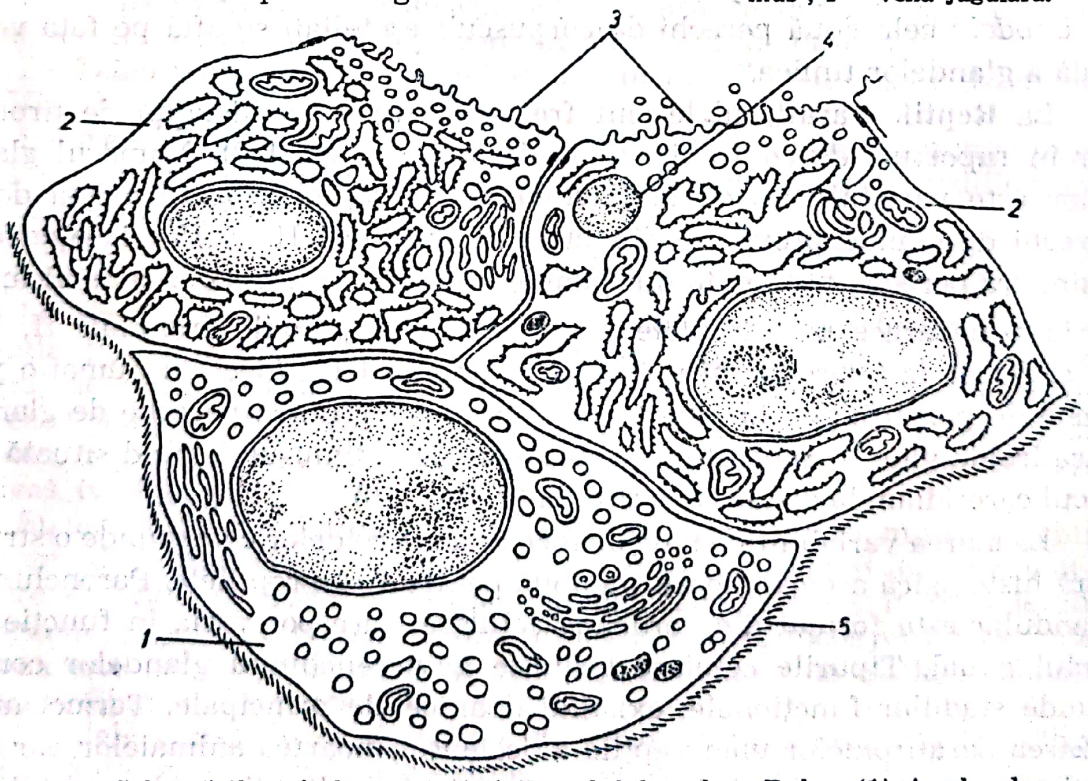

Fig. 440. Schemă ilustrînd caracteristicile celulelor clare Baber *(1)* şi cele ale celulelor foliculare tipice (2) din glanda tiroidă de la şobolan (după Y o u n g şi L e b l o n d).
3 — microvili ; 4 — picături coloidale ; 5 — membrana bazală.

Coloidul elaborat de celulele foliculare conține *tireoglobulină* care, însă, nu intră în circulație decît după transformarea sa în *tiroxină*, compus cu greutate moleculară mai mică, ce intervine în reglarea iodemiei. Hormonii tiroidieni condiționează creșterea și diferențierea organismelor tinere, reglează intensitatea metabolismului, a activității musculare și psihice.

Hiperfuncția tiroidei duce la apariția gușii și la exoftalmie.

Asupra epiteliului tiroidian acționează în sens stimulator hormonul tireotrop al adenohipofizei, a cărui electivitate este cu totul extraordinară. O cantitate infimă de hormon tireotrop introdusă în organismul unui mamifer determină rapid creșterea în sînge a hormonului tiroidian.

11.4. PARATIROIDELE

Paratiroidele sînt glande endocrine de dimensiuni reduse, localizate pe laturile tiroidei sau în masa acesteia (de aici și numele) ; uneori (în mai puține cazuri) sînt situate în vecinătatea timusului. Provin din epiteliul endoblastic al pungilor branhiale III și IV (v. fig. 473), iar produsul lor de secreție este *parathormonul*.

La **Amfibieni** paratiroidele apar la metamorfoză, odată cu pierderea branhiilor ; ele sînt cunoscute și sub numele de *corpusculi epiteliali*. La *Anure* aceste structuri sînt două perechi de corpuri mici așezate de o parte și de alta a cartilajului hioid în vecinătatea venei jugulare externe. La *Urodele* cele două perechi de corpusculi epiteliali se află pe fața ventrală a glandelor timice.

La **Reptile** paratiroidele sînt frecvent situate la distanță de tiroidă, dar în raporturi de contiguitate cu timusul (v. fig. 439). Numărul glandelor este variabil ; astfel, la *Chelonieni* și *Rhynchocephali* există două perechi de glande provenite din pungile branhiale III și IV ; la *Saurieni* o singură pereche provenită din punga branhială III ; la *Ofidieni* sînt mari variații, deoarece paratiroidele pot proveni din pungile branhiale II, III, IV și V, iar la *Crocodilieni* numai din punga a III-a (deci au numai o pereche de paratiroide). La *Saurieni*, de asemenea, unica pereche de glande paratiroide vine în contact cu partea caudală a timusului, fiind situată pe arcul carotidian, la distanță de tiroidă (v. fig. 439).

La marea variabilitate morfologică a paratiroidelor corespunde o structură histologică asemănătoare, valabilă pentru toate reptilele. Parenchimul glandular este format din cordoane celulare, care pot varia în funcție de ciclul anual. Tipurile celulare întîlnite în parenchimul glandelor corespunde stadiilor funcționale, existînd doar celule principale. Termocauterizarea paratiroidelor unor reptile a declanșat moartea animalelor, iar paratiroidectomia a permis supraviețuirea animalelor timp de cinci luni.

La **Păsări** paratiroidele provin din epiteliul pungilor branhiale III și IV, existînd deci doar două perechi de glande situate lateral în partea

Scanned with OKEN Scanner

terminală a tiroidei. Dezvoltarea lor este corelată cu activitatea sezonieră. Ablația lor determină moartea animalelor. Parathormonul reglează metabolismul calciului și fosforului.

La **Mamifere** există două perechi de glande paratiroide. La om ele sînt dispuse pe fața dorsală a tiroidei pe care o flanchează bilateral. Analiza ultrastructurală a celulelor paratiroidiene de la om a relevat existența ribosomilor liberi, grupați sau dispuși pe cisternele reticulului endoplasmatic, și un complex Golgi cu numeroase vezicule fine. Ambele organite sînt situate în jurul unui nucleu voluminos. Către polul apical se găsesc granule fine de secreție a căror formare nu este pe deplin elucidată. Celulele clare diseminate printre cele întunecate nu se deosebesc decît prin cantitatea de ribosomi și ergastoplasmă pe care o conțin. Parathormonul, elaborat de celulele paratiroidei, este o proteină complexă care reglează metabolismul calciului și fosforului. Ablația totală a paratiroidelor declanșează moartea animalelor, cu simptome preliminare de tetanie.

11.5. TIMUSUL

La toate vertebratele timusul se formează din epiteliul mai multor *pungi branhiale*. Semnificația endocrină a lui nu este încă bine precizată.

La **Ciclostomi** fiecare pungă branhială prezintă cîte doi *muguri epiteliali*, unul ventral și altul dorsal. Nu toți autorii sînt de acord cu omologarea acestor muguri cu timusul celorlalte vertebrate.

La **Pești** timusul se formează din primordiile dorsale ale pungilor branhiale II, III, IV, V (la *Raja*) sau II, III, IV (la *Scyllium*).

La *Teleosteeni* timusul provine din primordiile pungilor branhiale II—VI.

La **Amfibieni :** la *Anure* timusul se constituie numai din punga branhială II, pe cînd la *Urodele* se formează prin asocierea primordiilor provenite din pungile branhiale III—V.

Poziția glandei diferă : astfel, la *Rana* este situată înapoia inelului timpanic, iar la *Salamandra* la nivelul unghiului mandibulei.

La **Reptile** timusul prezintă o mare variabilitate de forme, iar contribuția pungilor branhiale la formarea sa este diferită, în funcție de grupul de reptile considerat. În cele mai multe cazuri se formează din epiteliul pungilor branhiale IV și V, sau numai din epiteliul uneia din acestea, în orice caz localizîndu-se pe laturile gîtului și flancînd bilateral traheea (v. fig. 439).

Structura fină a timusului reptilian este similară în multe privințe cu aceea de la mamifere ; el evidențiază o *zonă corticală* și una *medulară*, zonare datorată probabil involuției glandei. Timocitele sînt considerabil deformate, probabil din cauza contactului cu celulele înconjurătoare ; citoplasma este redusă în comparație cu volumul ocupat de nucleu, celelalte organite fiind slab reprezentate.

Celulele epiteliale se deosebesc de timocite prin prezența tonofibrilelor și a desmosomilor. Unele celule epiteliale prezintă incluziuni fagocitare, iar prelungirile lor se insinuează printre timocite (fig. 441). În timusul de la amfibieni, reptile, păsări și mamifere au fost descrise *celule mioide ;* la reptile ele pot fi sferice sau puternic alungite, prezentînd peri-

Scanned with OKEN Scanner

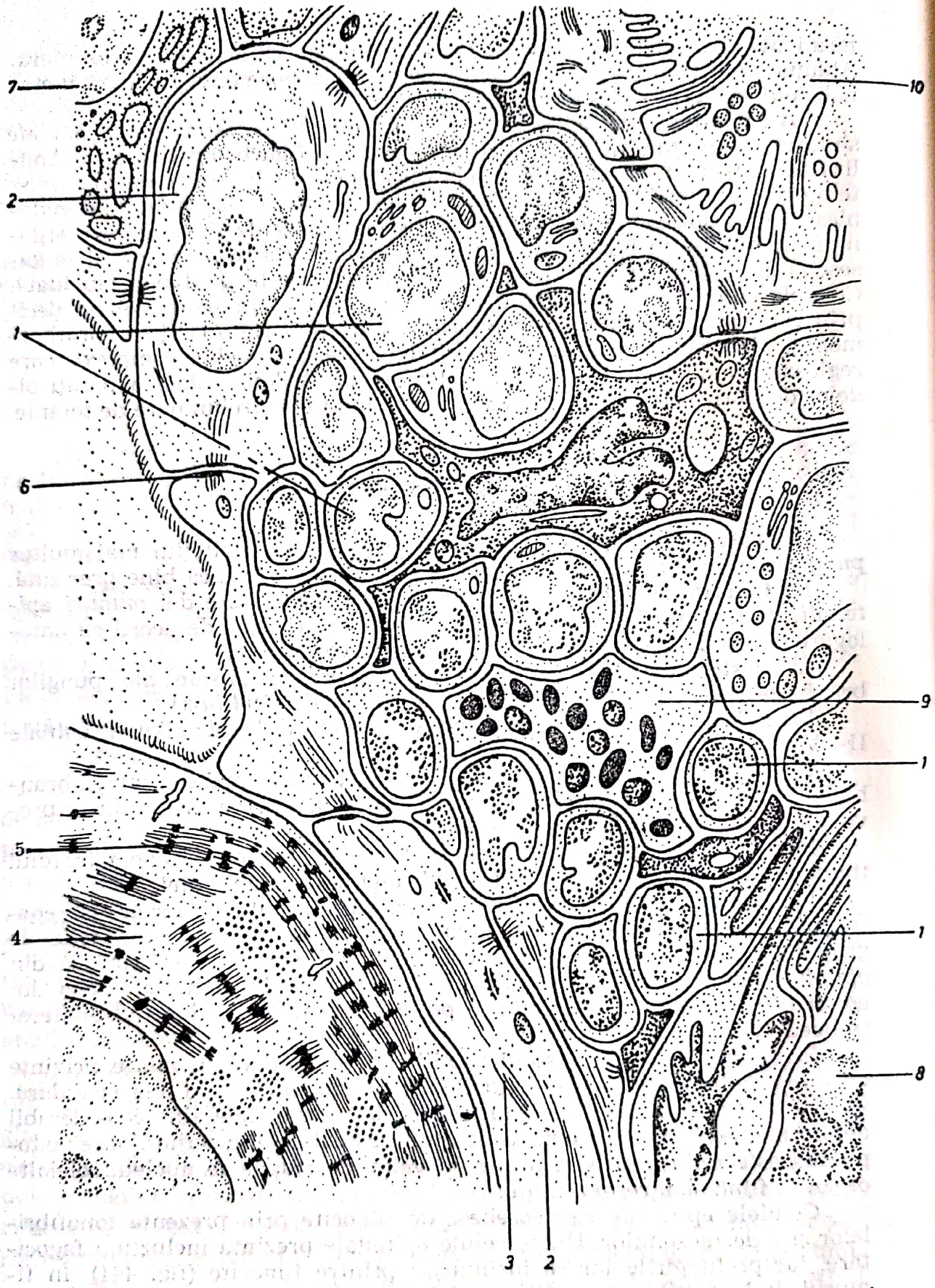

Fig. 441. Reprezentarea diagramatică a trăsăturilor ultrastructurale a timusului reptilian :

1 — timocite ; *2* — celule epiteliale ; *3* — tonofilamente ; *4* — celulă mioidală ; *5* — miofibrile ; *6* — desmosom ; *7* — celulă plasmatică ; *8* — celulă mucoasă ; *9* — granulocit ; *10* — chist.

Scanned with OKEN Scanner

nuclear pachete de miofibrile dispuse în toate direcţiile spaţiului ; miofilamentele au o structură striată. Uneori celulele mioide vecine cu celulele epiteliale se leagă prin desmosomi. Chistul timic se asociază adesea cu celulele epiteliale ; el apare corelat cu procesele degenerative. Printre celulele menţionate, în timusul reptilian se mai pot întîlni granulocite, plasmocite, macrofage şi celule mucoase (v. fig. 441).

La **Păsări** timusul este reprezentat de două benzi albe care flanchează bilateral traheea, de la tiroidă la laringe. El provine din primordiile entobranhiale aparţinînd pungilor branhiale III, IV sau II, III şi IV. Timusul este mult mai voluminos la indivizii tineri.

La **Mamifere** timusul se formează din evaginările epiteliului pungilor branhiale III, uneori contribuind şi punga branhială IV. Cordoanele tubulare astfel formate cresc caudal, atingînd uneori pericardul. După extinderea şi localizarea sa, timusul poate fi *cervical* (localizat în regiunea gîtului), *toracic* (localizat în partea iniţială a toracelui) sau *troncocervical* (localizat în partea terminală a regiunii cervicale şi în torace) ; ultima situaţie este prezentă la om. Această dispoziţie diferită determină şi un polimorfism remarcabil al acestei glande endocrine la mamifere.

*

La om timusul este situat în mediastinul anterior, înapoia sternului ; se dezvoltă foarte rapid în timpul vieţii postnatale, pînă la pubertate. Prezintă două zone distincte : una corticală şi una medulară, care cuprinde corpii Hassall. Celulele timusului au generat numeroase controverse în privinţa originii, structurii şi funcţiilor lor. Microscopia electronică a adus numeroase precizări privind structura lor, dar există încă controverse în privinţa originii lor.

Aşa cum s-a mai menţionat, timusul mamalian conţine celule epiteliale (originea epitelială este atestată prin existenţa tonofibrilelor şi a desmosomilor), celule reticulare timice, timocite, celule mioide, plasmocite, leucocite. Celulele epiteliale pot fi seroase, cu vilozităţi şi chistice. Cele seroase constituie corpii Hassall, iar cele cu microvilozităţi se dispun în imediata proximitate a corpilor Hassall. Celulele reticulare nu posedă desmosomi şi tonofibrile ; ele se dispun în vecinătatea vaselor şi sînt fagocitare.

Timocitele, care încă mai sînt considerate limfocite mici, prezintă un nucleu mare, citoplasma fiind ca o coroană în jurul lui. Acestea se divid mitotic de 5—10 ori mai mult decît limfocitele sau celulele splenice, aşa încît la un şoarece sau un şobolan toată populaţia timocitică se reînnoieşte la 3—4 zile. Timocitele părăsesc timusul în număr foarte mic, caz în care contribuie la limfocitoza sanguină. Acest fapt impune recunoaşterea unor deosebiri între limfocite şi timocite.

11.6. SUPRARENALELE

Sînt glande endocrine cu o importanţă deosebită în viaţa vertebratelor, prin hormonii *corticosuprarenali* pe care îi secretă. Aceste glande au origine dublă : corticosuprarenala vertebratelor superioare, sau *corpii interrenali* la cele inferioare, îşi au originea în endoteliul embrionar al celomului, iar medulosuprarenala vertebratelor superioare, sau *corpii supra-*

Scanned with OKEN Scanner

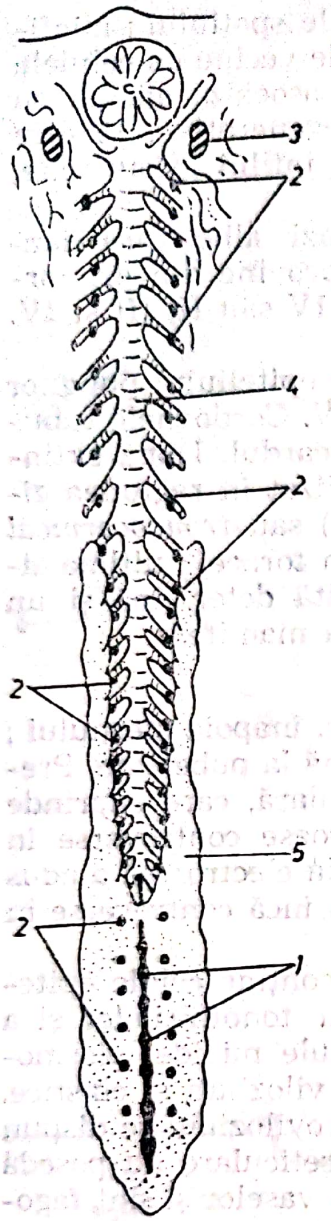

Fig. 442. Dispoziția corpilor suprarenali și interrenali la *Acanthias vulgaris* (după Sw. Vincent):
1 — corpii interrenali; 2 — corpii suprarenali; 3 — corp auxiliar; 4 — aorta; 5 — rinichi.

renali la cele inferioare, provin din crestele ganglionare, avînd deci origine nervoasă.

La **Ciclostomi** țesuturile corespunzătoare corticalei sînt dispuse de-a lungul arterelor renale, pe cînd țesuturile care corespund medularei se dispun în preajma aortei dorsale.

La **Pești:** la *Selacieni* corpii suprarenali se formează din schițele simpatogoniale comune țesutului simpatic și cromafin. La selacieni corpii suprarenali se dispun de-a lungul aortei dorsale, cîte o pereche pentru fiecare metamer, fiind în raport direct cu arterele segmentare (fig. 442), dispoziție segmentară ce se „alterează" la unele specii în diferite grade. Morfologia corpilor suprarenali este foarte variată, aceasta depinzînd și de măsura în care ei fuzionează. Celulele cromafine (caracteristice corpilor suprarenali) sînt grupate în insule, fiind uneori în strîns raport cu celulele ganglionare nervoase. Corpii interrenali de la selacieni, care corespund corticosuprarenalei vertebratelor superioare, se dispun pe linia mediană a cavității corpului între cei doi rinichi. Frecvent corpii interrenali sînt organe nepereche; nu prezintă caracter metameric și se găsesc în raport direct cu fibre nervoase care provin din ganglionii simpatici. Celulele epiteliale din țesutul interrenal se asociază în cordoane sau insule între care se află o rețea bogată de capilare sanguine. Polul vascular al celulelor este orientat către capilarul sanguin în care celula deversează produsul.

La *Teleosteeni* elementele cromafine sînt dispuse în pereții venelor caudale posterioare. Celulele acestora au aceleași caractere cu cele de la selacieni, avînd un nucleu voluminos vacuolar mai mult sau mai puțin dezvoltat, în funcție de stadiul de elaborare al celulei.

La teleosteeni sistemul interrenal variază de la o specie la alta. Corpusculii Stannius, caracteristici *Holosteilor* și *Teleosteilor*, sînt situați pe fața dorsocaudală și ventrală a rinichilor. Numărul lor este foarte diferit, de la 40—50 la *Amia*, la unul singur la *Gobius*. Celulele constitutive sînt voluminoase, cu un conținut fin granular. Multă vreme corpusculii Stannius au fost confundați cu corpii interrenali, spre deosebire de care derivă dintr-un mugure al peretelui dorsal al canalului Wolff.

În țesuturile cromafine ale suprarenalelor s-a demonstrat prezența *adrenalinei*, care la selacieni determină ridicarea presiunii sanguine ce se menține timp mai îndelungat decît la mamifere. La teleosteeni adrenalina

accelerează bătăile inimii, antrenează o vasodilatație a branhiilor și o vasoconstricție la nivelul irisului.

La **Amfibieni** cele două componente ale suprarenalei sînt parțial asociate. La *Anure* glandele suprarenale sînt localizate pe fața ventrală a rinichilor, avînd aspectul unor benzi de culoare portocalie (fig. 443). Partea cromafină este redusă în suprarenala asociată; majoritatea celulelor acesteia sînt dispuse în mici agregate de-a lungul pereților aortei, venei cave și venelor cardinale. S-a demonstrat prezența la suprarenala amfibienilor a *adrenalinei* și *aldosteronului*.

La **Reptile** glanda suprarenală se prezintă sub variate aspecte morfologice, la diversele ordine ale acestei clase. Spre deosebire de celelalte vertebrate superioare, la reptile ea se găsește în mezoovarium (fig. 444) la femelă și în mezorchium la mascul, în vecinătatea gonadelor și nu lîngă rinichi.

Structura microscopică a suprarenalelor este asemănătoare la toate reptilele, caracterizîndu-se prin intricarea celor două țesuturi constitutive (corticala și medulara). Celulele țesutului interrenal se dispun în cordoane, între care se găsește dispersat, dar puțin extins, țesutul adrenal. Celulele au o asemenea dispoziție, încît polul vascular vine în contact cu capilarul sanguin. În regiunea abdominală există corpusculi cromafini în ganglionii simpatici.

La **Păsări** glandele suprarenale sînt situate de o parte și de alta a aortei abdominale, la nivelul extremității craniale a rinichilor. Ca și la reptile, țesutul interrenal (cortical) se întrepătrunde cu țesutul medular, ambele țesuturi fiind organizate în cordoane. Uneori există tendința de separare completă a celor două tipuri de țesut întocmai ca la mamifere.

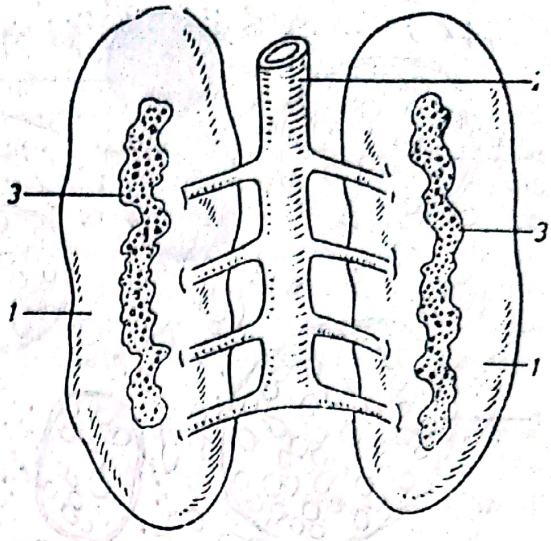

Fig. 443. Glandele suprarenale la *Rana* (original):
1 — rinichi; *2* — vena cavă inferioară; *3* — capsulele suprarenale.

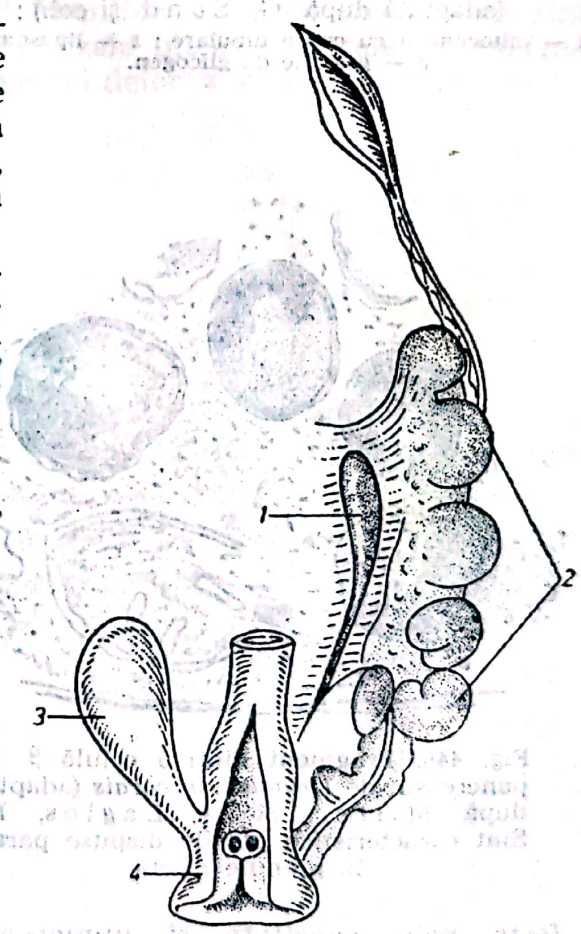

Fig. 444. Reprezentarea diagramatică a glandei adrenale la o femelă de *Sphenodon punctatus* (după O s a w a):
1 — glanda adrenală; *2* — ovar; *3* — vezica urinară; *4* — cloac.

Scanned with OKEN Scanner

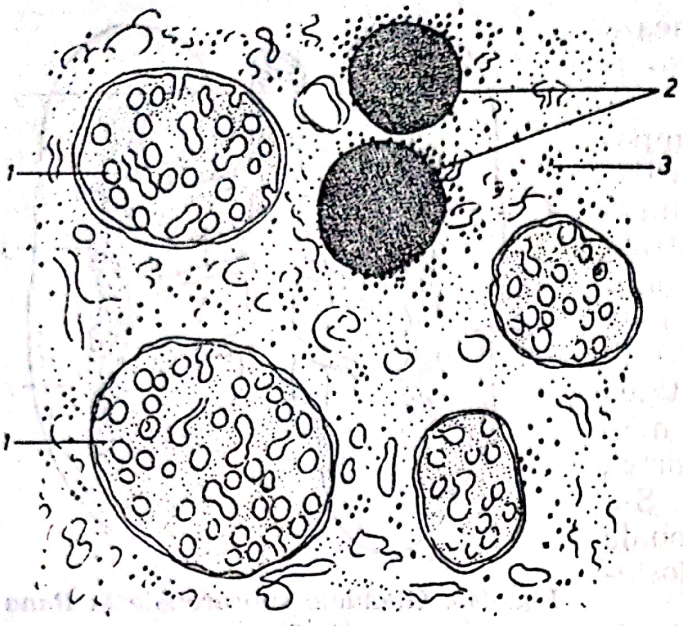

Fig. 445. Fragment dintr-o celulă din zona fasciculată a corticosuprarenalei de şobolan (adaptată după G. Sand şi col.):
1 — mitocondrii cu criste tubulare; 2 — liposomi; 3 — granule de glicogen.

Fig. 446. Fragment dintr-o celulă β din pancreasul de *Drymachon corais* (adaptată după Miller, M. şi Lagios, M.). Sînt caracteristice plăcile dispuse paralel în granulele beta.

Hormonii corticosuprarenali intervin în creşterea corpului, a viscerelor abdominale, influenţează spermatogeneza şi activitatea endocrină a testicului. Hormonul medulosuprarenalei — *adrenalina* — este, de asemenea, prezent la păsări.

La **Mamifere** cele două ţesuturi sînt situate în acelaşi organ, însă în zone bine delimitate: corticosuprarenala la periferie şi medulosuprarenala la interior. De la periferie către interior ţesutul corticosuprarenal prezintă trei zone: *glomerulară, fasciculară* şi *reticulară,* ultima zonă venind în contact direct cu ţesutul medulosuprarenalei. Toate zonele suprarenalei sînt constituite din acelaşi tip de celule, aflate însă în diverse faze ale evoluţiei lor. Zona fasciculată este cea mai groasă, iar celulele sale prezintă liposomi abundenţi, care acumulează sub membrană importante cantităţi de colesterol esterificat elaborat de celulele constitutive. Celulele conţin, de asemenea, foarte multe mitocondrii cu creste aproape exclusiv tubulare (fig. 445).

Hipofuncţia suprarenalei declanşează în organism boala Addison, care se manifestă prin melanodermie, tulburări neuromusculare, cardiovasculare şi gastrointestinale. Hiperfuncţia suprarenalei declanşează sindromul suprarenalo-metabolic, care se manifestă prin obezitate şi numeroase alte dereglări.

Medulosuprarenala este formată din cordoane celulare printre care se întinde o vastă reţea capilară. Celulele conţin vacuole pline cu adrenalină.

Scanned with OKEN Scanner

11.7. PANCREASUL ENDOCRIN

Avînd elementele structurale dispersate printre acinii pancreasului exocrin, pancreasul endocrin (sau *insulele Langerhans*) este glanda endocrină cea mai discutată, fapt pentru care rolul ei endocrin a fost precizat mai tîrziu. Celulele pancreasului endocrin se asociază în agregate care constituie insulele Langerhans. La toate vertebratele pancreasul endocrin ia naștere din primordiile duodenale, odată cu pancreasul exocrin.

La **Ciclostomi** există cele două componente ale pancreasului. La *Amocoetes* partea endocrină este reprezentată de trei porțiuni glandulare situate de-a lungul intestinului.

La **Pești :** la *Selacieni,* unde pancreasul exocrin este un organ bine conturat, spre deosebire de cei mai mulți teleosteeni, la care acesta este difuz, celulele endocrine se asociază în pături subțiri dispuse în jurul conductului excretor al pancreasului.

La *Teleosteeni* parenchimul endocrin nu urmează pe cel exocrin dispersat ci, dimpotrivă, se asociază în mase compacte în regiunea hepatică, colecistică sau splenică.

La **Amfibieni, Reptile, Păsări** și **Mamifere** insulele Langerhans sînt diseminate printre acinii exocrini. Analizele ultrastructurale au evidențiat numeroase detalii de structură ale celulelor α și β (fig. 446).

BIBLIOGRAFIE

Bagnara, J. T., Taylor, D., Mac Hadley, E. *The dermal chromatophore unit.* În : „J. Cell Biol"., *38*, vol. 1—3, nr. 67, New York, 1968.

Beccari, N. *Neurologia comparate. Anatomo-funzionale dei Vertebrati. Compreso l'uomo.* Sansoni Edizioni Scientifiche, Firenze, 1943.

Bourne, H. G. *The Structure and Function of Nervous Tissue.* Acad. Press. London—New York, 1969.

Crișan, C. *Histologie.* Editura Medicală, București, 1956.

Dornescu, G. T., Necrasov, Olga. *Anatomia comparată a vertebratelor,* vol. I, Editura didactică și pedagogică, București, 1968.

Dornescu, G. T., Mișcalencu, D. *Contribution a létude des branchies de la Carpe* (**Cyprinus carpio** L.). În : „Morphologisches Jahrbuch", nr. 105, *4, 553,* Leipzig, 1964.

* * * *Étude comparative des branchies de plusieurs espaces de l'ordre des perciformes.* În : „Anat. Anz.", nr. 121, *182,* Jena, 1967.

* * * *Cele trei tipuri de branhii ale Teleosteenilor.* În : „Analele Universității București", anul XVII, nr. 11, București, 1968.

* * * *La structure des branchies de quelgues* **Cyprinus.** În : „Ann. Scient. Nat. Zool et Biol. Animale" 12-ème series, X, nr. 2, *291,* Paris, 1968.

Dornescu, G. T., Șanta Valeria, Mailat Florica. *Sur les canaux hepatiques, coledoque et pancreatiques des* **Anoures.** În : „Anat. Anz.", Bd. nr. 116, *239,* Jena, 1965.

Farquhar, G. M., Palade, G. E. Cell Jonctions in Amphibian skin. În : „J. Cell Biol.", nr. 26, *263,* New York, 1965.

Gans, C. *Biology of the Reptilia,* vol. 2. Acad. Press. London—New York, 1970.

Grasse, P. P. *Traite de Zoologie,* vol. XII, XIII/I, II ; XIV/II, II ; XV/I, II ; IV, VI. Editeur Masson et Cie, Paris, 1958, 1967, 1969, 1970.

Greep, C. R. *Histology.* Mc. Grow-Hill Book Co., New York—London—Sidney—Toronto, 1966.

Ham, A. *Histology.* Pitran Medical Publishing Co., J. B. Lippincott Co., London—Philadelphia, 1965.

Iagnov, Z., Repciuc, E., Russu, G. *Anatomia omului. Viscere.* Editura Medicală, București, 1958.

Ito, S., Winchester, R. *The fine structure of the gastric Mucosa in the Rat.* În : „J. Cell Biol.", nr. 16, *1,* New York, 1963.

Jollie, M. *Chordate Morphology.* Reinhold Books in the Biological Science Publishing Corporation, New York, 1963.

Kappers, Guy. *Anatomie Comparee du Systeme nerveux.* Editeur Masson et Cie, Paris, 1947.

Scanned with OKEN Scanner

Kelly, E. D. *Fine Structure of desmosomes, hemidesmosomes, and an adepidermal globular layer in developing newt epidermis.* În : „J. Cell Biol.", nr. 28, *1, 51,* New York, 1966.

Lavker, M. R., Matoltsy, A. G. *Formation of Horny Cells. The Fate of Cell Organelles and Differentiation Products in Ruminal Epithelium.* În : „J. Cell Biol.", nr. 44, *3, 501,* New York, 1970.

Lazorthes, G. *La Systeme nerveux peripherique.* Editeur Masson et C*ie*, Paris, 1971.

* * * *La Systeme nerveux central.* Editeur Masson et C*ie*, Paris, 1967.

Matoltsy, A. G., Matoltsy, M. N. *The Chemical Nature of Keratohyalin Granules of the Epidermis.* În : „J. Cell Biol.", nr. 47, *3, 593,* New York, 1970.

Mişcalencu, D., Ionescu, M. D. *The fine structure of the epidermis and dermal chromatophores in* **Vipera ammodites** L. În : „Acta anat.", nr. 86, *111,* S. Krager, Basel—Munchen—Paris—London—New York—Sydney, 1973.

Mişcalencu, D., Ionescu, M. D., Florica Mailat. *The fine structure of tegumentary glands in* **Bombina bombina** L. În : „Anat. Anz.", nr. 134, *253,* Jena, 1973.

Monnier, M. *Functions of the Nervous System.* Elsevier Publishing Co., Amsterdam—London—New York, 1970.

Montagna, W. *Comparative Anatomy.* John Wiley and Sons Inc., New York, 1960.

Montagna, W., Dobson, R. *Advances in Biology of Skin,* vol. 9. Pergamon Press. Oxford—Edinburg—New York—Toronto—Paris, 1976.

Necrasov, Olga, Dornescu, G. T. *Anatomia comparată a vertebratelor,* vol. II. Editura didactică și pedagogică, București, 1971.

Odland, G., Ross, R. *Human wound repair. I — Epidermal Regeneration.* În : „J. Cell. Biol.", nr. 39, *135,* New York, 1968.

Palay, L. S., Chan, Pasay, Y. *Cerebellar Cortex (Cytology and Organisation).* Springer Verlag, Berlin, 1974.

Rauber-Kopsch, Fr. *Lehrbuch und Atlas der Anatomie des Menschen,* vol. I, II, III. Georg Thieme Verlag, Leipzig, 1948.

Rochon-Duvigneaud. *Les Yeux et la vision des Vertebratees.* Editeur Masson et C*ie*, Paris, 1948.

Romer, S. A. *The Vertebrate Body.* W. S. Sanders Co., Philadelphia—London, 1968.

Rouviere, H. *Anatomie humaine.* Editeur Masson et C*ie*, Paris, 1948.

Scalzi, A. H. *Biology of the Reptilia,* vol. 2, 277. Acad. Press. London—New York, 1970.

Schmalhausen, I. I. *Osnova sravnitelinoi anatomii.* Gosudarstvenno izdatelistvo „Sovestkaia Nauka", Moskva, 1957.

Steopoe, I. *Citologie, Histologie, Embriologie.* Editura didactică și pedagogică, București, 1967.

Stepanian, B. G. *Ultrastructura i protes keratinizații epidermisa.* În : „Arhiv anatomii, ghistologhii i embriologhii", vol. LVII, *12, 15,* Leningrad, 1969.

Testut, L., Latarje, T. *Traite d'Anatomie humaine,* vol. I, II, III, IV. Editeur C. Doin et C*ie*, Paris, 1949.

Weichert, K. C. *Anatomy of the Chordate.* Mc.Grow-Hill Book Co., New York—London, 1970.

Scanned with OKEN Scanner

Coli de tipar 24. B.T. 29.11.1978.
Format 16/70×100, hîrtie scris I A
70×100/49.
Tiraj 4 700+80+10 leg. 1/1.
Apărut 1978.

I. P. „Oltenia" Craiova
Str. M. Viteazul, nr. 4
Republica Socialistă România
Plan 5 775/300/1978.

Scanned with OKEN Scanner

PESCUITORII DE PERLE DIN MAREA ROȘIE

Cea mai caldă mare de pe glob, a cărei apă ajunge pînă la o temperatură de 32°C, este Marea Roșie. Este singura mare de pe glob în care nu se varsă nici un curs de apă. După părerea istoricilor, numele acestei mări ar veni de la strămoșii fenicienilor, numiții «oameni roșii», care ar fi populat pe vremuri coastele ei fierbinți. Oamenii de știință susțin însă că numele Mării Roșii se datorează unei alge microscopice de culoare roșie care acoperă fundul stîncos al mării și care, datorită luminii soarelui, dă apei culoarea roșie.

De-a lungul ambelor maluri ale Mării Roșii, cît vezi cu ochii, se întind ținuturile deșertice, presărate din loc în loc cu case joase în care locuiesc pescarii. Viața acestor oameni se desfășoară în cea mai mare parte pe mare, la bordul corăbiilor numite **butre** sau **sambucuri** pe care și le construiesc singuri. Ei colindă zile de-a rîndul apele calde în căutarea scoicilor perliere, pe care le pescuiesc și astăzi după metode primitive. Avînd o traistă legată de gît, înarmați cu un cuțit special, ei se scufundă în apă pînă la adîncimi de 15 m, unde își umplu sacii cu scoici. La suprafață, scoicile sînt deschise, dar în puține din ele găsesc perle. Nu arareori viața acestor oameni este primejduită de atacul rechinilor. Hrana de bază a pescuitorilor de perle este peștele, pe care, după ce îl prind, îl despică și sărează direct pe puntea corăbiei. În apropierea coastelor, unde adîncimea este de numai 2—3 m, pot fi întîlnite micile ambarcațiuni ale celor ce culeg scoicile sînt folosite la fabricarea nasturilor. Pentru a recolta aceste scoici culegătorii stau în apă pînă la brîu întreaga zi, luptîndu-se cu căldura și setea. Este cea mai grea dintre ocupațiile practicate de oamenii acestor ținuturi.

Din apele roșietice ale mării țîșnesc sute de insule și recife ale căror țărmuri sînt bogat dantelate de corali. Din cauza lipsei de apă potabilă doar puține dintre ele sînt locuite de oameni. În schimb, ele constituie un adevărat paradis al păsărilor de tot felul și mai ales al pelicanilor. Țărmul acestor insule și recife este adeseori vizitat de pescarii înarmați cu... plase de prins fluturi. Cu ajutorul lor, ei capturează numeroase exemplare de pești zburători viu colorați, pe care îi pun apoi în bazine de plastic pentru a-i trimite spre marile acvarii ale lumii.

Pagină realizată de
ECATERINA ROȘCA

Scanned with OKEN Scanner

ATELIERUL FANTEZI

CUCERITORII VĂZDUHULUI 29

Toate cuceririle științei și tehnicii sînt intens valorificate de industria construcțiilor de avioane și, într-o perioadă relativ scurtă, aeronautica devine parte componentă a domeniilor prioritare ale cercetării și producției. Astăzi aeronautica realizează mijloace de zbor de o largă diversitate și utilitate, menite să aducă omului modern economisirea celei mai prețioase «materii prime» — timpul.



Avioanele și navele spațiale zboară astăzi cu viteze supersonice și cosmice, parcurgînd distanțe altădată legendare în timpi ce se măsoară în ore. Cîtă diferență între viteza de 160 km/oră cu care Charles Lindbergh a legat în 1927 Parisul de New York și cea de aproape 30 000 km/oră cu care a fost parcursă distanța dintre Pămînt și Lună! formă în temerari ai spațiilor cosmice. Ei își îndreaptă privirile spre oceanul planetar, pe care speră să-l cucerească așa cum înaintașii lor au cucerit, metru cu metru, văzduhul.

Nu putem încheia această succintă incursiune în zbuciumata istorie a aviației fără a reaminti contribuția de seamă pe care poporul român a adus-o la dezvoltarea construcției aparatelor de zbor. Constructori sau piloți, planoriști sau aeromodeliști, tehnicieni ori experimentatori, fiii acestui neam nu s-au mulțumit numai să învețe din experiența și practica altora. Cu eforturi asidue, cu perseverență, ei au ținut pasul cu tot ceea ce era mai înaintat la vremea lor, adăugînd numeroase soluții noi și originale, care au îmbogățit patrimoniul de idei ce constituie baza dezvoltării construcțiilor de avioane. Nume ca ale pionierilor aviației românești Traian Vuia, Aurel Vlaicu, Henri Coandă sînt înscrise la loc de cinste în cartea de aur a istoriei aviației.

EMIL MUNTEANU-RETEVOESCU

SUB
(Biverb

CRIPTOG
PE GH
(6, 4, 5,

RIMNA

CALCUL EN
LITER

Înlocuind sem
se obține un calc
că primul număr
nașterii unuia
iubiți scriitori r
mul număr anul
lalte două numer
în care au apă
operele cele ma
nate de el.